Cir. Cardiov. 2010;17(3):239-47

Cirugía de las taquiarritmias en las cardiopatías congénitas

Manuel Pérez[1], José María Caffarena[2]

[1,2]Servicio de Cirugía Cardíaca
[2]Unidad de Cirugía Cardíaco Infantil
Hospital Universitario la Fe. Valencia

Nuevas técnicas quirúrgicas en las cardiopatías congénitas (CC) y avances en su manejo postoperatorio han mejorado en la actualidad las expectativas de vida de estos pacientes, y con ello mayor probabilidad de reintervenciones a lo largo de la evolución. En estos pacientes una de las complicaciones más frecuentes son las arritmias. En este capítulo vamos a resumir las arritmias más frecuentes entre las CC y su manejo quirúrgico.

Palabras clave: **Cardiopatías congénitas. Arritmias. Cirugía.**

Surgery of tachyarrhythmias in congenital heart disease

New surgical techniques in congenital heart disease and postoperative management have improved the life expectancy of such patients, and thus the probability for new surgical procedures in subsequent years. The most common complications of these during the follow-up patients are cardiac arrhythmias. In this chapter we will summarize the most common arrhythmias in congenital heart disease and the type of surgical management.

Key words: **Congenital heart disease. Arrhythmia. Surgery.**

INTRODUCCIÓN

La cardiología pediátrica y su cirugía han progresado en las últimas décadas en técnicas diagnósticas y quirúrgicas y en el manejo postoperatorio, de tal forma que hoy en día alrededor del 85% de los recién nacidos con algún tipo de CC alcanzan la edad adulta[1-3]. Las arritmias son una enfermedad común en la evolución de las CC, motivo frecuente de ingresos hospitalarios, morbilidad, y en ocasiones mortalidad. El tratamiento farmacológico antiarrítmico no ha cambiado sustancialmente en los últimos años. Por el contrario, la ablación con catéter ha supuesto un gran avance en el tratamiento de sus arritmias. Los nuevos sistemas de ablación han creado un interés creciente por el tratamiento quirúrgico de las arritmias asociadas a CC, aunque por el momento existe aún poca experiencia y son pocos los grupos quirúrgicos con programas activos en este tipo de cirugías.

Este capítulo recoge el manejo y tratamiento de los distintos tipos de taquiarritmias en los pacientes con CC, y las técnicas quirúrgicas que puedan prevenir, o al menos disminuir, la incidencia de arritmias a lo largo de su evolución. Por último, resumimos las actuales indicaciones para el implante de desfibriladores automáticos implantables (DAI) según las guías de las principales sociedades de cardiología. No son tratadas en esta revisión las terapias de las bradiarritmias, que pueden ser consultadas en sus correspondientes guías[4,5].

TAQUICARDIAS EN LOS PACIENTES CON CARDIOPATÍA CONGÉNITA

Al revisar la literatura de las taquiarritmias asociadas a las CC destaca la poca experiencia y los escasos datos en la epidemiología y el tratamiento de estos pacientes, en parte por la diversidad de enfermedades congénitas y probablemente por el escaso interés habido durante años por las arritmias quirúrgicas.

Correspondencia:
Manuel Pérez
Servicio de Cirugía Cardíaca
Hospital Universitario la Fe
Avda. Campanar, 21
Valencia
E-mail: manupegui@yahoo.es

Recibido: 20 de enero de 2010
Aceptado: 29 de abril de 2010

TABLA I. ARRITMIAS Y DEFECTOS CONGÉNITOS DE FRECUENTE ASOCIACIÓN

Taquiarritmias	
Síndrome Wolff-Parkinson-White	Síndrome Ebstein TGV corregida
Taquicardia por macrorreentrada auricular	Mustard, Senning, Fontan
FA	Enfermedad mitral Estenosis aórtica Ventrículo único
Taquicardia ventricular	Tetralogía Fallot Estenosis aórtica Otros
Bradiarritmias	
Disfunción sinusal	Mustard, Senning, Fontan
Bloqueo AV congénito	TGV corregida
Bloqueo AV adquirido	Cierres CIV Tetralogía Fallot reparada Otros

TGV: transposición grandes vasos; AV: auriculoventricular; CIV: comunicación interventricular.

Los pacientes con CC pueden sufrir cualquier tipo de arritmia similar a las del adulto, aunque tienen peculiaridades propias dependientes del tipo de cardiopatía asociada. Existe una mayor prevalencia de algunas arritmias según el tipo de cardiopatía (Tabla I). El sustrato arritmogénico está relacionado con las anomalías estructurales propias de cada enfermedad, las alteraciones desarrolladas durante la historia natural (defectos cardíacos, cambios hemodinámicos, fibrosis degenerativa y/o hipertrofia), y con las reparaciones quirúrgicas (suturas, parches, anormalidades hemodinámicas posquirúrgicas, etc.).

En estos pacientes, el primer paso en el tratamiento de las arritmias debe ser la corrección de las anormalidades estructurales-hemodinámicas, con un apoyo farmacológico en los casos sintomáticos. La medicación antiarrítmica suele tener una baja tasa de respuesta en las CC, con el inconveniente añadido de un uso crónico y prolongado de fármacos con efectos adversos. Si el tratamiento antiarrítmico no controla la sintomatología, existen tres alternativas no farmacológicas, no excluyentes entre ellas: la electrofisiología con la ablación por catéter, cirugía con ablación intraoperatoria, o el implante de marcapasos/DAI en los casos en los que exista indicación e individualizando en cada paciente.

SÍNDROME DE WOLFF-PARKINSON-WHITE

Las vías accesorias de conducción son frecuentes en ciertas CC, especialmente en la anomalía de Ebstein. La ablación percutánea con catéter es la opción de elección, aunque puede no ser efectiva en casos con anomalías graves o vías accesorias múltiples. Se puede considerar la ablación concomitante intraoperatoria en los pacientes que requieran cirugía.

TAQUICARDIAS POR REENTRADA AURICULAR

Las taquicardias por reentrada auricular (TRA) son las más frecuentes en las CC, con un mecanismo de macrorreentrada en el tejido auricular, en la mayoría de casos en la aurícula derecha. La incidencia en los pacientes con procedimientos de Mustard o Senning tras 10 años de seguimiento es del 30%, y hasta el 50% en la intervención de Fontan[6].

Las TRA aumentan el riesgo de tromboembolia, especialmente entre los pacientes con intervención tipo Fontan y aurícula derecha aneurismática. Feltes, et al., en ecocardiografías previas a la cardioversión, encontraron una incidencia del 42% de trombos intracavitarios[7]. Otras complicaciones a largo plazo de las TRA son el riesgo de muerte súbita (MS) por conducción auriculoventricular (AV) rápida, entre un 6-10% en asociación a TRA recurrentes[8].

Tratamiento farmacológico

Aunque existen en estos pacientes diversas opciones efectivas para el tratamiento de las TRA, como son la cardioversión eléctrica, sobreestimulación, cardioversión farmacológica, etc., su mayor limitación es el índice de recurrencia a corto plazo. Ningún fármaco ha sido efectivo de forma evidente para prevenir la recurrencia de episodios de TRA. El tratamiento médico actual se centra tan sólo en el control de la frecuencia cardíaca con fármacos inhibidores de la conducción AV. Y en ciertos casos es necesaria también la anticoagulación como prevención de fenómenos tromboembólicos.

Tratamiento con electroestimulación (marcapasos/desfibrilador automático implantable)

Una alternativa terapéutica es la estimulación automática antitaquicardia en algunos de estos pacientes. Han sido desarrolladas nuevas generaciones de DAI equipados con algoritmos de detección auricular y ventricular, con resultados iniciales óptimos aunque con poca experiencia[9,10]. Como ventaja añadida son una forma de tratamiento ideal para aquellos pacientes que asocian episodios de bradicardia (síndrome bradicardia-taquicardia), ya que permiten un mejor manejo de fármacos que modulen el nodo AV. Sin embargo la electroestimulación suele tener una efectividad variable y ciertos problemas técnicos asociados a la dificultad en el implante de los

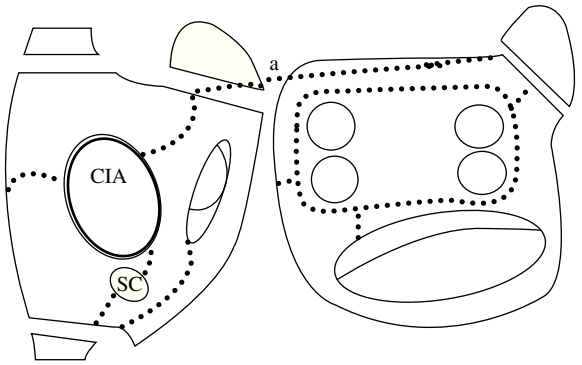

Figura 1. *Patrón de lesiones para la taquicardia reentrante auricular según Mavroudis, et al. Patrón propuesto por Mavroudis, et al.[18,19]. A la izquierda, líneas de crioablación para la taquicardia auricular reentrante de aurícula derecha, entre el borde posterior del defecto septal auricular hasta el borde posterior de la incisión realizada en la pared auricular; entre el borde superior del defecto septal y el área de resección de la orejuela derecha; desde la vena cava inferior al borde inferior del defecto septal pasando por el orificio del seno coronario, y desde la vena cava inferior hasta el anillo de la válvula AV derecha. A la derecha, líneas de crioablación para la taquicardia auricular reentrate de aurícula izquierda y la FA, alrededor de las venas pulmonares, línea al anillo mitral, al septo auricular, y a la orejuela izquierda escindida. Finalmente, una línea (a) entre ambas orejuelas a lo largo del techo de la aurícula izquierda. SC: seno coronario; CIA: comunicación interauricular.*

electrodos. En estos pacientes es frecuente encontrara áreas endocárdicas o epicárdicas poco idóneas para un correcto sensado y estimulación.

Ablación por catéter

Los buenos resultados de la ablación guiada por mapeo electroanatómico con reconstrucción 3D y el uso de catéteres irrigados de radiofrecuencia, que permiten realizar lesiones más profundas en zonas hipertróficas de tejido auricular, están convirtiendo esta técnica en una opción terapéutica de primera línea[11]. La efectividad de la ablación con catéter es del 55-90%, aunque el mayor problema sigue siendo la recurrencia a medio-largo plazo[12,13]. En pacientes con dos válvulas AV bien definidas y con reparaciones biventriculares (tipo Mustard, Senning o tetralogía de Fallot) la ablación del istmo entre la válvula AV derecha y la vena cava inferior tiene una gran efectividad, similar a lo que ocurre en el *flutter* auricular del adulto[14]. El riesgo de recurrencia es mayor en los pacientes con único ventrículo funcional y/o tras las reparaciones tipo Fontan, por tener estas cardiopatías mayores espesores de pared auricular, aurículas dilatadas y extensas áreas de fibrosis-escaras por las incisiones y/o parches realizados en la aurícula derecha.

Tratamiento quirúrgico

La cirugía se indica en los pacientes refractarios a los tratamientos previos y que presentan clínica invalidante, y en aquellos que precisan de reintervención, como son algunos casos de Fontan donde se suele combinar el Maze derecho modificado con la revisión de las antiguas conexiones atriopulmonares. La cirugía de arritmias consiste en resecar las zonas de tejido auricular facilitador, o bien bloquear los circuitos de la taquiarritmia mediante la crioablación. En la mayoría de pacientes, con TRA derecha, es suficiente un patrón de lesiones selectivo de la aurícula derecha, con líneas entre los principales orificios anatómicos de la aurícula derecha. En el *flutter* típico pueden ser suficientes las líneas al istmo cavotricuspídeo. En los casos de TRA izquierda, o con episodios asociados de fibrilación auricular (FA), es recomendable realizar el Maze III biauricular[15-17].

Mavroudis, et al. recogen una amplia experiencia, 111 pacientes, de ablación de TRA en reintervención de pacientes con intervención tipo Fontan[15]. En su experiencia inicial sólo realizaban la ablación aislada del istmo cavotricuspídeo con limitados resultados que mejoraron cuando se añadieron más líneas de lesión sobre la aurícula derecha[18]. Estos autores utilizaban la crioablación a –60 °C durante 90 s, y realizan en la actualidad un patrón descrito en la figura 1. Los resultados son de un éxito del 86% libre de TRA[15,18,19].

Otros grupos presentan resultados similares con parecidos patrones de lesiones. Vignati, et al.[16], en 17 pacientes con distintas CC y ablación de la TRA, tienen un índice de éxito del 75%. Weinstein, et al.[17], en 10 pacientes con TRA sometidos a conversión extracardíaca de un Fontan y un patrón de criolesiones, según la figura 2, obtienen una efectividad del 87%.

FIBRILACIÓN AURICULAR

La FA representa el 25-30% de las taquiarritmias de los pacientes con CC, con menor prevalencia que la TRA. La FA es frecuente en los pacientes con la estenosis aórtica congénita, estenosis mitrales, lesión obstructiva izquierda residual posquirúrgica, etc. La cirugía Maze concomitante es razonable cuando se requiere la cirugía de su cardiopatía, aunque existe poca experiencia en cuanto a sus resultados a largo plazo[20,21]. Los principios en el manejo postoperatorio de estos pacientes no varían mucho con respecto a los adultos, centrándose sobre todo en la cardioversión eléctrica cuando sea necesaria desde el punto de vista hemodinámico, antiarrítmicos, anticoagulación y control de frecuencia.

En las CC el patrón de lesiones del Maze es similar al del adulto, aunque con modificaciones a tener muy presente según el tipo de cardiopatía. En las CC con comunicaciones interauriculares amplias o tipo canal AV es de vital importancia respetar la conducción del

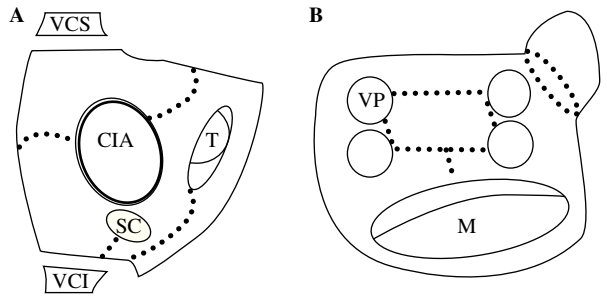

*Figura 2. Patrón de lesiones para la taquicardia reentrante auricular según Weinstein, et al. Patrón propuesto por Weinstein, et al.[17]. **A:** líneas de crioablación para la taquicardia auricular reentrante de aurícula derecha, entre el borde posterior del defecto septal auricular hasta el borde posterior de la incisión realizada en la pared auricular; entre el borde superior del defecto septal y el área de resección de la orejuela derecha; desde la vena cava inferior hasta el orificio del seno coronario y, desde la vena cava inferior hasta el anillo de la válvula AV derecha. **B:** líneas de crioablación para la taquicardia auricular reentrante de aurícula izquierda y la FA, uniendo las venas pulmonares, línea al anillo mitral, y aislamiento del orificio de la orejuela izquierda no escindida. VCS: vena cava superior; VCI: vena cava inferior; SC: seno coronario; CIA: comunicación interauricular; T: válvula tricúspide; M: válvula mitral; VP: venas pulmonares.*

impulso entre los nodos sinusal y AV, ya que dependiendo del tamaño del defecto septal la lesión del procedimiento Maze tendrá que ser modificada. En la figura 1, puede apreciarse el patrón propuesto por Mavroudis, et al.[15]. Sueda, et al.[22] prefieren en la FA con aurícula derecha dilatada, e izquierda normal, un abordaje exclusivo en la aurícula derecha con especial atención a las líneas del septo auricular para evitar el bloqueo AV completo (Fig. 3). Otro ejemplo de variación en el patrón de lesiones del septo auricular es el procedimiento Maze para el defecto septal AV completo[23]. En estos casos, debido a que el propio defecto produce una interrupción de los haces internodales anterior y medio, para evitar un bloqueo AV completo no habrá que realizar la lesión posterior de la pared auricular (Fig. 4).

TAQUICARDIA ECTÓPICA O AUTOMÁTICA DE LA UNIÓN AURICULOVENTRICULAR

La taquicardia ectópica de la unión AV, o *juntional ectopic tachycardia* (JET), es una de las arritmias más frecuentes en el postoperatorio de los pacientes sometidos a cirugía cardíaca congénita, con incidencia del 6-11%[24-26]. Electrocardiográficamente, se caracteriza por una taquicardia con un complejo QRS similar al basal o al obtenido mediante estimulación auricular, junto con la presencia de disociación AV con frecuencia auricular menor que la ventricular. Es una arritmia autolimitada en el tiempo, pero puede llegar a tener una gran repercusión hemodinámica postoperatoria debido a

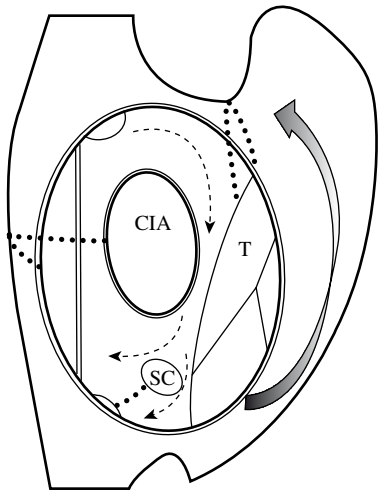

Figura 3. Ablación de la FA. Modificación del Maze derecho en pacientes con comunicación interauricular. Patrón propuesto por Sueda, et al.22, en el que divide la aurícula derecha en tres partes siguiendo este esquema. Una auriculotomía derecha amplia, paralela a la cresta terminal, que termina en la proximidad de las cavas, y que sirve para exponer la comunicación interauricular. Una incisión o crioablación vertical desde la auriculotomía hacia el tabique interauricular. Una crioablación desde la comunicación interauricular hacia la cresta terminal a través del septo, otra entre el seno coronario y la vena cava inferior, y finalmente entre el borde más superior de la auriculotomía y el anillo tricuspídeo. En comunicaciones interauriculares grandes es importante dejar en el septo auricular un corredor entre el nodo sinusal y el AV, como se muestra en la figura 4. SC: seno coronario; CIA: comunicación interauricular; T: válvula tricúspide.

las altas frecuencias alcanzadas y la pérdida de la sincronía AV. El mecanismo exacto no está bien establecido. Es particularmente frecuente tras las reparaciones en la tetralogía de Fallot y, en general, tras cualquier proceso que requiera maniobras cercanas al nodo AV y/o haz de His. Según el grupo de Dodge-Khatami, el mecanismo desencadenante es la lesión directa o indirecta (infiltración hemorrágica) sobre dicha zona anatómica[24].

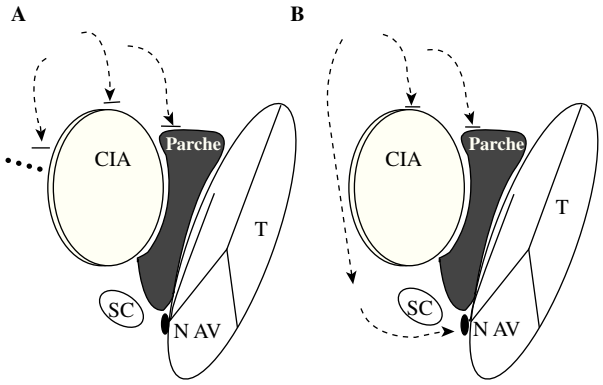

*Figura 4. Ablación de la FA. Modificación de la lesión septal en pacientes con defecto atrioventricular[23]. **A:** la línea de ablación del septo en el patrón clásico del Maze (en puntos) impediría la llegada del impulso al nodo AV. **B:** modificación del patrón Maze clásico en el que no se realiza la lesión septal para evitar el bloqueo AV completo. SC: seno coronario; CIA: comunicación interauricular; T: válvula tricúspide; N AV: nodo auriculoventricular.*

Otros grupos[25] han sugerido la hipomagnesemia como el origen de esta arritmia.

El objetivo principal del manejo va a ser el mantener un gasto cardíaco adecuado hasta la remisión espontánea, dado que, tal y como hemos dicho anteriormente, se trata de un proceso autolimitado (48-72 h en la mayoría de los casos). Hay que ajustar los trastornos hidroelectrolíticos y el equilibrio ácido-base existentes, disminuir los inotrópicos y vasodilatadores en la medida de lo posible (pueden aumentar aún más la frecuencia cardíaca), y mantener una correcta sedación para eliminar los estímulos adrenérgicos (dolor, irritabilidad, etc.). Otras medidas terapéuticas postoperatorias descritas incluyen el uso de antiarrítmicos, principalmente la amiodarona, y el uso de la hipotermia (descenso de la temperatura central a 32-35 °C), que reduce la automaticidad de las células marcapasos. Incluso en los casos refractarios graves se ha descrito[27,28] como opción la crioablación del nodo AV con cirugía abierta y la posterior colocación de un marcapasos definitivo.

ARRITMIAS VENTRICULARES

La taquicardia ventricular (TV) es una complicación poco frecuente entre la población con CC, salvo en ciertos subgrupos de pacientes entre los que destacamos la tetralogía de Fallot (TF) ya intervenida y en las estenosis aórticas congénitas. Clínicamente, estas TV pueden presentarse como síncope o incluso como parada cardíaca/muerte súbita. Cuando se presentan como presíncopes o palpitaciones pueden confundirse en muchos casos con taquicardias auriculares, como las TRA, también frecuentes en estos pacientes, haciendo así más difícil su diagnóstico diferencial.

La mayoría de estudios sobre la incidencia y manejo de las arritmias ventriculares en pacientes con CC se basan en la historia natural de los pacientes sometidos a cirugía por TF, con menor experiencia en el resto de cardiopatías. Recientes estudios electrofisiológicos han mostrado en los pacientes intervenidos por TF que la mayoría de las TV son por circuitos de reentrada dependiente de un obstáculo anatómico, habitualmente el parche colocado en el tracto de salida del ventrículo derecho (VD) y/o en el septo conal[29]. La incidencia de muerte súbita y TV observada a los 5 años tras la reparación de la TF está en torno al 1-2%. Aunque la presentación clínica como TV monomórfica sostenida es infrecuente en los adultos con TF, la mitad de ellos presentan frecuentes y complejas ectopias ventriculares en los electrocardiogramas (ECG) ambulatorios, y en el 15-30% de los pacientes el estudio electrofisiológico con estimulación programada induce TV[30,31].

Las catastróficas consecuencias de las TV en adolescentes y adultos con CC han obligado a buscar datos clínicos y/o hemodinámicos que puedan predecir grupos de riesgo y, por lo tanto, poder realizar así prevención. Sin embargo, la mayoría de escalas de riesgo son poco efectivas. El Holter, la prueba de esfuerzo y la estimulación ventricular programada son útiles para provocar y/o documentar estas arritmias, pero su valor como tests de *screening* para estratificar el riesgo de muerte súbita no está claramente establecido. Desde el punto de vista clínico apuntan a un mayor riesgo la edad avanzada, una primera cirugía de reparación tardía o un pobre estado hemodinámico-funcional, especialmente del VD. En los pacientes intervenidos por TF la anchura del complejo QRS y dispersiones prolongadas de los intervalos QT y JT están asociados con cardiomegalia, mayor mortalidad y TV sostenidas[32]. Estos hallazgos identifican un miocardio especialmente arritmogénico y anormal en los pacientes de TF con mayor riesgo de TV/muerte súbita.

Manejo clínico

Cuando aparece clínica como pueden ser síncopes, presíncopes con palpitaciones o TV no sostenidas y/o muerte súbita, se debería realizar exploraciones para determinar correctamente las causas del proceso incluyendo un estudio hemodinámico y electrofisiológico con estimulación programada auricular/ventricular. Los pacientes con estos estudios negativos, síntomas mínimos y buenos parámetros hemodinámicos pueden ser manejados sin tratamiento específico o bien únicamente con fármacos como los β-bloqueadores. Los pacientes con clínica más grave o TV inducibles serán los que necesiten mayor control y prevención con fármacos antiarrítmicos e incluso con la implantación de un DAI[33,34]. De hecho, todos los pacientes que han sobrevivido a una TV con parada cardíaca son indicación actual para la implantación de un DAI[4,35].

Cuando estos pacientes van a tener que ser sometidos a cirugía, en ciertos casos y previo estudio electrofisiológico con mapeo incluido, la ablación (crioablación en la mayoría de centros) de estos focos responsables de la TV, como por ejemplo zonas de cicatrización alrededor de los parches, los pacientes con TF obtienen éxito en un elevado tanto por ciento[36] (Fig. 5).

ARRITMIAS POSQUIRÚRGICAS DE ENFERMEDADES ESPECÍFICAS

Prácticamente todos los pacientes con CC que han sido sometidos a algún tipo de corrección quirúrgica

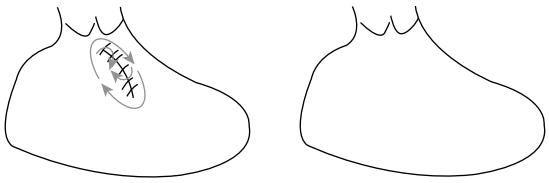

Figura 5. Esquema de reentrada pericicatricial en la ventriculotomía de una tetralogía de Fallot. Reentrada pericicatricial con origen en la zona fibrótica de la antigua ventriculotomía. El objetivo de la ablación es la desvitalización del tejido miocárdico, para lo cual se aplica la crioablación sobre todo el trayecto de la incisión hasta alcanzar, a ser posible, el plano valvular pulmonar para prevenir reentradas por este istmo.

pueden sufrir arritmias durante el transcurso de su evolución[37], pero es de destacar sobre todo la alta incidencia de esta complicación tras la corrección de la TF, la intervención de Fontan y la corrección quirúrgica fisiológica de la transposición de grandes arterias (TGA).

ARRITMIAS EN LA TETRALOGÍA DE FALLOT CORREGIDA

La corrección quirúrgica de la TF (resolución de la obstrucción del tracto de salida del VD y el cierre de la comunicación interventricular) puede crear secuelas electrofisiológicas, tanto de forma inmediata durante el postoperatorio como a largo plazo durante su evolución. Destacan la aparición de trastornos de la conducción AV, en la conducción intraventricular[38,39] y arritmias ventriculares[40], las cuales comentamos a continuación.

Bloqueo de rama derecha haz de His

Existe una alta incidencia de esta complicación tras la corrección de la TF, entre el 59-100%[41,42]. El bloqueo de rama derecha haz de His (BRDHH) puede darse a distintos niveles: proximal, distal y terminal[43]. Dado que el haz de His y la porción proximal de la rama derecha se encuentran en relación con la base del tabique membranoso y a lo largo del tabique muscular, estas estructuras pueden dañarse durante el cierre de la comunicación interventricular, explicando así los bloqueos más proximales[44]. Otros autores, utilizando mapeos intraoperatorios, encuentran bloqueos más periféricos relacionados con la infundibulectomía (banda moderadora) y ventriculotomía derecha de esta cirugía[42].

Bloqueo auriculoventricular completo

Hasta en un 2% de los casos sometidos a reparación de la TF pueden desarrollar un bloqueo AV completo, transitorio o permanente, que requerirá o no el implante de un marcapasos.

Arritmias ventriculares y auriculares

Entre las bases fisiopatológicas de estas arritmias está la dilatación progresiva de cavidades derechas por la sobrecarga de volumen (insuficiencia pulmonar y tricúspide). Es frecuente que en los adultos sometidos a reparación de TF exista una alta incidencia de TV y/o arritmias supraventriculares (*flutter* o FA), aunque la prevalencia varía según el método de estudio utilizado (ECG superficie, Holter…), y su pronóstico controvertido, pues algunos autores las han relacionado con muerte súbita. De hecho, se cree que la incidencia lineal de muerte súbita es del 0,4-6% anual[45,46]. Mapeos electrofisiológicos han mostrado la relación de la TV con la cicatriz de la ventriculotomía[47].

Las TV no sostenidas son las más frecuentes, hasta el 60% en estudio Holter, aunque algunos estudios sugieren que no se relaciona con mayor riesgo de muerte súbita[45]. La incidencia de TV sostenidas se encuentra entre el 4-7%[47], y es generalmente una taquicardia por reentrada sobre el tracto de salida del VD con morfología de bloqueo de rama izquierda. Factores de riesgo de muerte súbita en pacientes operados de TF son: la edad avanzada en la primera intervención, insuficiencia pulmonar moderada-grave, historia de TV sostenida, disfunción ventricular izquierda moderada-grave, duración del QRS mayor de 180 ms o un incremento del mismo durante la evolución[32,47]. Además de los factores mencionados es importante el estudio electrofisiológico para estratificar correctamente estos pacientes, pues aquellos con arritmias inducibles tras estimulación son un grupo de mayor riesgo para muerte súbita, como ya se comentó anteriormente.

La morbimortalidad de estos pacientes también está influenciada por la presencia de arritmias auriculares. Hasta en un tercio de los pacientes se observan este tipo de arritmias, recurrentes durante el seguimiento[48]. Los factores de riesgo en este caso son: la edad avanzada en la primera intervención, gran dilatación auricular derecha, insuficiencia tricúspide y/o pulmonar, y disfunción ventricular. El *flutter* con conducción AV 1:1 ha sido postulado como una de las causas de muerte súbita en estos pacientes.

La ablación con catéter se ha empleado con éxito en el tratamiento de estas arritmias, tanto para el *flutter* como para las TV. Grandes áreas de bajo voltaje, compatibles con zonas de cicatrización, pueden generalmente ser identificadas sobre la pared libre de la aurícula derecha y ablacionadas con éxito mediante la creación de líneas entre el borde inferior de estas escaras cicatriciales y la vena cava inferior. En los pacientes con TRA que requieren reoperaciones, se debería considerar la realización de un procedimiento tipo Maze como cirugía

asociada. En último lugar, en pacientes con TV que no pueden ser ablacionados y que presenten un alto riesgo de muerte súbita, se debería barajar la opción de la ablación quirúrgica, y posteriormente reconsiderar la implantación de un DAI.

ARRITMIAS DE LA INTERVENCIÓN DE FONTAN

Actualmente las conexiones del Fontan son construidas minimizando el tamaño auricular (túneles laterales o conductos extracardíacos). Todas estas modificaciones han tenido como resultado una reducción importante de arritmias en el postoperatorio[49]. Cuando se realiza una conversión de un antigua conexión atriopulmonar por una conexión cavopulmonar total, bien sea usando un túnel lateral o técnicas extracardíacas, se puede asociar una intervención de ablación para intentar minimizar la prevalencia postoperatoria de arritmias[17,50].

Mavroudis describe tres posibles tipos de procedimientos[50]: la ablación del istmo cavotricuspídeo en casos de *flutter,* utilizada de forma aislada durante los primeros años de su experiencia, sustituido en la actualidad por un patrón modificado Maze derecho; un Maze derecho modificado para las TRA de origen en la aurícula derecha (Fig. 1), y un procedimiento Cox-Maze III biauricular para la FA o TRA de aurícula izquierda (Fig. 1), añadiendo en los últimos años una línea de lesión por el techo auricular entre las orejuelas derecha e izquierda. En general, la recurrencia tardía de la taquiarritmia auricular en estos pacientes es baja (del 13,5%).

ARRITMIAS DE LA CORRECCIÓN FISIOLÓGICA DE LA TRANSPOSICIÓN DE GRANDES ARTERIAS

La corrección quirúrgica fisiológica de la d-transposición de las grandes arterias (d-TGA) (Senning, Mustard) condiciona secuelas electrofisiológicas a largo plazo. Estas técnicas propician sustratos para arritmias reentrantes, como son amplias áreas de cicatrización, líneas de sutura extensas, parches, y cierto grado de dilatación de las cavidades cardíacas. Las arritmias auriculares son las más frecuentes, tipo extrasistolia auricular, taquicardia auricular, *flutter,* FA, y disfunción del nodo sinusal.

La disfunción sinusal se produce por lesión directa del nodo sinusal durante la canulación de la vena cava superior, la auriculotomía derecha o durante la sutura del parche interauricular alrededor de la vena cava superior, o indirectamente lesionando la arteria del nodo sinusal. Además, se han descrito lesiones extensas de los haces internodales en pacientes[51] que, unido a la existencia de cicatrices auriculares, interrumpen las vías normales de conducción conformando el sustrato ideal para los circuitos de reentrada[52]. La pérdida del ritmo sinusal puede ser inmediata tras la cirugía o desarrollarse de forma progresiva durante la evolución, observando una incidencia de pérdida del ritmo sinusal del 2,4%/año, lo que conlleva que sólo mantengan ritmo sinusal a los 5 y 20 años el 77 y 40%, respectivamente[53]. Esto hace que un 20% de los adultos intervenidos con la reparación de Mustard requieran, en algún momento del seguimiento, la implantación de un marcapasos por disfunción sinusal sintomática, bloqueos AV, o como coadyuvante al tratamiento farmacológico de otras taquiarritmias.

En estos pacientes también podemos encontrar trastornos en la conducción AV y arritmias ventriculares. La incidencia de muerte súbita tras la corrección fisiológica de la TGA es del 7%[54], atribuido en gran parte a arritmias ventriculares o a *flutter* auricular con conducción AV 1:1.

La corrección anatómica o técnica *switch* arterial tiene una significativa menor incidencia de arritmias a largo plazo, entre el 9-10%[55]. En una revisión de 624 niños con *switch* arterial, sólo un 3,5% presentó algún tipo de bradicardia, un 4% taquicardia supraventricular, y en un 2% arritmias ventriculares, principalmente TV no sostenida[56]. La corrección anatómica mantiene a largo plazo el ritmo sinusal en el 95-98% de los casos[51,55]. Esta menor incidencia en arritmias se explica por la inexistencia de zonas de escaras auriculares quirúrgicas y, por lo tanto, menos arritmias auriculares.

INDICACIONES DE DESFIBRILADOR AUTOMÁTICO IMPLANTABLE

En la actualidad, además de la prevención secundaria de la muerte súbita, se tiende cada vez más a una prevención primaria implantando el DAI en aquellos grupos de pacientes con mayor riesgo. La valoración del riesgo de muerte súbita es un componente fundamental dentro del manejo clínico de las arritmias asociadas a CC. Sin embargo es difícil especificar qué factores aconsejan el implante de estos dispositivos. En contraposición con la población adulta[4], los pacientes con CC son grupos relativamente pequeños, anatómicamente diversos y con una baja incidencia de muerte súbita; de hecho, incluso en los grupos considerados «de alto riesgo», la tasa de muerte súbita es inferior al 2%[46,53].

Las indicaciones actuales para la implantación del DAI en niños y adultos con CC están recogidas en la tabla II, según las guías cardiológicas.

TABLA II. INDICACIONES ACTUALES PARA LA IMPLANTACIÓN DEL DAI EN NIÑOS, ADULTOS Y PACIENTES CON CC[4]

Clase I
- Pacientes supervivientes a una parada cardíaca tras haber sido evaluados correctamente y descartado otra posible causa reversible (nivel de evidencia: B)
- Pacientes con TVS sintomáticos en asociación con una CC tras valoración hemodinámica y electrofisiológica. En pacientes seleccionados, otra alternativa eficaz puede ser la ablación por catéter o la reparación quirúrgica (nivel de evidencia: C)

Clase IIa
- Pacientes con CC conocida con síncopes recurrentes de origen indeterminado y que además presenten disfunción ventricular o arritmias ventriculares inducibles tras el estudio electrofisiológico (nivel de evidencia: B)

Clase IIb
- Pacientes con CC conocida con síncopes recurrentes y disfunción ventricular grave cuando no se ha podido atribuir a otro origen tras la realización de estudios diagnósticos (nivel de evidencia: C)

Clase III
- No está indicada la implantación de un DAI en todos los demás casos, como por ejemplo pacientes con CC conocidas asintomáticos con extrasístoles ventriculares aisladas o en aquellos pacientes que, cumpliendo algún criterio previo, su expectativa de vida sea menor al año

TVS: taquicardia ventricular sostenida; CC: cardiopatía congénita; DAI: desfibrilador automático implantable.

Finalmente, hay que recordar tres aspectos sobre el uso de los DAI en los pacientes con CC. El primero, la especial anatomía de estos pacientes, muy variable incluso entre los mismos tipos de cardiopatías. Segundo, la necesidad más precoz de recambios de los electrodos y del generador, probablemente por la mayor actividad física de los niños. Y el tercero, la posibilidad de complicaciones durante su uso, por ejemplo, un 18% de descargas inadecuadas[57].

BIBLIOGRAFÍA

1. Care of the Adult with Congenital Heart Disease – Presented at the 32nd Bethesda Conference, Bethesda, Maryland, 2-3 October 2000. J Am Coll Cardiol. 2001;37:1161-98.
2. Somerville J. Management of adults with congenital heart disease: an increasing problem, Ann Rev Med. 1997;48: 283-93.
3. Moller JH, Taubert KA, Allen HD, Clark EB, Lauer RM, a Special Writing Group from the Task Force on Children and Youth, American Heart Association. Cardiovascular health and disease in children: current status. Circulation. 1994; 89:923-30.
4. Epstein AE, DiMarco JP, Ellenbogen KA, et al. ACC/AHA/HRS 2008 guidelines for device-based therapy of cardiac rhythm abnormalities: a report of the American College of Cardiology/American Heart Association Task Force on Practice Guidelines (Writing Committee to Revise the ACC/AHA/NASPE 2002 Guideline Update for Implantation of Cardiac Pacemakers and Antiarrhythmia Devices). J Am Coll Cardiol. 2008;51:e1-62.
5. Warnes CA, Williams RG, Bashore TM, et al. ACC/AHA 2008 guidelines for management of adults with congenital heart disease: a report of the American College of Cardiology/American Heart Association Task Force on Practice Guidelines Adult with Congenital Heart Disease. JACC. 2008; 52:e143-263.
6. Fishberger SB, Wernovsky G, Gentles TL, et al. Factors that influence the development of atrial flutter after the Fontan operation. J Thorac Cardiovasc Surg. 1997;113:80-6.
7. Feltes TF, Friedman RA. Transesophageal echocardiographic detection of atrial thrombi in patients with nonfibrillation atrial tachyarrhythmias and congenital heart disease. J Am Coll Cardiol. 1994;24:1365-70.
8. Garson A, Bink-Boelkens MTE, Hesslein PS, et al. Atrial flutter in the young: a collaborative study of 380 cases. J Am Coll Cardiol. 1985;6:871-8.
9. Rhodes LA, Walsh EP, Gamble WJ, Triedman JK, Saul JP. Benefits and potential risks of atrial antitachycardia pacing after repair of congenital heart disease. Pacing Clin Electrophysiol. 1995;18:1005-16.
10. Walsh EP. Arrhythmias in patients with congenital heart disease. Cardiac Electrophysiol Review. 2002;6:422-30.
11. Triedman JK, Alexander MA, Love BA, et al. Influence of patient factors and ablative technologies on outcomes of radiofrequency ablation of intra-atrial tachycardia in patients with congenital heart disease. J Am Coll Cardiol. 2002; 39:1827-35.
12. Collins KK, Love BA, Walsh EP, et al. Location of acutely successful radiofrequency catheter ablation of intra-atrial reentrant tachycardia in patients with congenital heart disease. Am J Cardiol. 2000;86:969-74.
13. Triedman JK, Bergau DM, Saul JP, et al. Efficacy of radiofrequency ablation for control of intra-atrial reentrant tachycardia in patients with congenital heart disease. J Am Coll Cardiol. 1997;30:1032-8.
14. Chan DP, Van Hare GF, Mackall JA, et al. Importance of atrial flutter isthmus in postoperative intra-atrial reentrant tachycardia. Circulation. 2000;102:1283-9.
15. Mavroudis C, Backer CL, Deal BJ, et al. Fontan conversion to cavopulmonary connection and arrhythmia circuit cryoablation. J Thorac Cardiovasc Surg. 1998;115:547-56.
16. Vignati G, Crupi G, Vanini V, Lorio FS, Borghi A, Giusti S. Surgical treatment of arrhythmias related to congenital heart diseases. Ann Thorac Surg. 2003;75:1194-9.
17. Weinstein S, Cua C, Chan D, Davis JC. Outcome of symptomatic patients undergoing extracardiac Fontan conversion and cryoablation. J Thorac Cardiovasc Surg. 2003;126:529-36.
18. Mavroudis C, Backer CL, Deal BJ, Johnsrude C, Strasburger J. Total cavopulmonary conversion and Maze procedure for patients with failure of the Fontan operation. J Thorac Cardiovasc Surg. 2001;122:863-71.
19. Deal BJ, Mavroudis C, Backer CL, et al. Impact of arrhythmia circuit cryoablation during Fontan conversion for refractory atrial tachycardia. Am J Cardiol. 1999;83:563-8.
20. Theodoro DA, Danielson GK, Porter CJ, Warnes CA. Right-sided Maze procedure for right atrial arrhythmias in congenital heart disease. Ann Thorac Surg. 1998;65:149-53.
21. Kirsh J, Walsh EP, Triedman JK. Prevalence of and risk factors for atrial fibrillation and intra-atrial reentrant tachycardia among patients with congenital heart disease. Am J Cardiol. 2002;90:338-40.
22. Sueda T, Okada K, Hirai S, Orihashi K, Nagata H, Matsuura Y. Right atrial separation for chronic atrial fibrillation with atrial septal defects. Ann Thorac Surg. 1997;64:541-2.
23. Nitta T, Yamauchi H, Ohkubo N, et al. Modification of the radial procedure in a patient with partial atrioventricular septal defect. Ann Thorac Surg. 2002;73:661-3.
24. Dodge-Khatami A, Miller OI, Anderson RH, et al. Surgical substrates of postoperative junctional ectopic tachycardia in congenital heart defects. J Thorac Cardiovasc Surg. 2002; 123:624-30.
25. Hoffman TM, Bush DM, Wernovsky G, et al. Postoperative junctional ectopic tachycardia in children: incidence, risk factors and treatment. Ann Thorac Surg. 2002;74:1607-11.

26. Batra AS, Chun DS, Johnson TR, et al. A prospective analysis of the incidence and risk factors associated with junctional ectopic tachycardia following surgery for congenital heart disease. Pediatr Cardiol. 2006;27:51-5.
27. Tsoutsinos A, Papagiannis J, Andrew C, Chatzis AC, Sarris GE. Surgical cryoablation for life-threatening postoperative junctional tachycardia. Ann Thorac Surg. 2007;84:286-8.
28. Braunstein PW Jr, Sade RM, Gillette PC. Life-threatening postoperative junctional ectopic tachycardia. Ann Thorac Surg. 1992;53:726-8.
29. Horton RP, Canby RC, Kessler DJ, et al. Ablation of ventricular tachycardia associated with tetralogy of Fallot: demonstration of bidirectional block. J Cardiovasc Electrophysiol. 1997;8:432-5.
30. Chandar JS, Wolff GS, Garson AJ, et al. Ventricular arrhythmias in postoperative tetralogy of Fallot. Am J Cardiol. 1990; 65:655-61.
31. Lucron H, Marcon F, Bosser G, et al. Induction of sustained ventricular tachycardia after surgical repair of tetralogy of Fallot. Am J Cardiol. 1999;83:1369-73.
32. Gatzoulis MA, Till JA, Redington AN. Depolarization-repolarization inhomogeneity after repair of tetralogy of Fallot: the substrate for malignant ventricular tachycardia? Circulation. 1997;95:401-4.
33. Khairy P, Landzberg MJ, Gatzoulis MA, et al. Value of programmed ventricular stimulation after tetralogy of Fallot repair. Circulation. 2004;109:1994-2000.
34. Babuty D, Lab MJ. Mechanoelectric contributions to sudden cardiac death. Cardiovasc Res. 2001;50:270-9.
35. Berul CI, Barrett KS, Walsh EP. Implantable cardioverter defibrillators in pediatric patients. In: Walsh EP, Saul JP, Triedman JK, eds. Cardiac arrhythmias in children and young adults with congenital heart disease. Philadelphia: Lippincott Williams & Wilkins; 2001. p. 93-111.
36. Therrien J, Siu SC, Harris L, et al. Impact of pulmonary valve replacement on arrhythmia propensity late after repair of tetralogy of Fallot. Circulation. 2001;103:2489-94.
37. Perich R, Albert D, Zabala I, Malo P. Temas de actualidad en cardiología pediátrica y cardiopatías congénitas. Rev Esp Cardiol. 2008;61 Suppl 1:15-26.
38. Sondheimer HM, Izukawa T, Olley PM, Trusler GA, Mustard WT. Conduction disturbances after total correction of tetralogy of Fallot. Am Heart J. 1976;92:278.
39. Fryde RJ, Kaplan S, Helmsworth JA. Postoperative complete heart block in children. Br Heart J. 1971;33:456.
40. Benito F, García-Aguado A, Rubio D, Cabo J, Moreno F. Capacidad funcional y arritmias tras la corrección quirúrgica de la tetralogía de Fallot. Rev Esp Cardiol. 1988;41 Suppl I:3.
41. Garson A, McNamara DG. Postoperative tetralogy of Fallot. In: Engle MA, ed. Pediatric cardiovascular disease. Cardiovascular clinics. Philadelphia: FA Davis; 1981. p. 407.
42. Gelband H, Waldo AL, Kaiser GA, Bowman FO, Malm JR, Hoffman BF. Etiology of right bundle branch block in patients undergoing total correction of tetralogy of Fallot. Circulation. 1971;144:1022.
43. Horowitz N, Alexander JA, Edmunds LH. Postoperative right bundle branch block: identification of three levels of block. Circulation. 1980;62:319.
44. Lev M, Fell EH, Arcilla R, Weinberg MH. Surgical injury to the conduction system in ventricular septal defect. Am J Cardiol. 1964;14:464.
45. Gatzoulis M, Balaji S, Webber S, et al. Risk factors for arrhythmia and sudden cardiac death late after repair of tetralogy of Fallot: a multicentre study. Lancet. 2000;356: 975-81.
46. Nollert G, Fischlein T, Bouterwek S, et al. Long-term survival in patients with repair of tetralogy of Fallot: 36-year follow-up of 490 survivors of the first year after surgical repair. J Am Coll Cardiol. 1997;30:1374-83.
47. Harrison D, Harris L, Siu S, et al. Sustained ventricular tachycardia in adult patients late after repair of tetralogy of Fallot. J Am Coll Cardiol. 1997;30:1368-73.
48. Roos-Hesselink J, Perloth M, McGhie J, et al. Atrial arrhythmias in adults after repair of tetralogy of Fallot. Circulation. 1995;91:2214-9.
49. Stamm C, Friehs I, Mayer JE, et al. Long-term results of the lateral tunnel Fontan operation. J Thorac Cardiovasc Surg. 2001;121:28-41.
50. Mavroudis C, Deal BJ, Backer CL, et al. 111 Fontan conversions with arrhythmia surgery: surgical lessons and outcomes. Ann Thorac Surg. 2007;84:1457-66.
51. Bharati S, Molthan ME, Veasy LG, Lev M. Conduction system in two cases of sudden death, two years after the Mustard procedure. J Thorac Cardiovasc Surg. 1979;77:101.
52. Gillete PC, Kugler JD, Garson A Jr, Gutgesell HP, Duff DF, McNamara DG. Mechanisms of cardiac arrhythmias after the Mustard operation for transposition of the great arteries. Am J Cardiol. 1980;45:1225-30.
53. Gelatt M, Hamilton RM, McCrindle BW, et al. Arrhythmia and mortality after the Mustard procedure: a 30-year single-center experience. J Am Coll Cardiol. 1997;29:194-201.
54. Sun ZH, Happonen JM, Bennhagen R, et al. Increased QT dispersion and loss of sinus rhythm as risk factors for late sudden death after Mustard or Senning procedures for transposition of the great arteries. Am J Cardiol. 2004;94: 138-41.
55. Rhodes LA, Wernovsky G, Keane JF, et al. Arrhythmias and intracardiac conduction after the arterial switch operation. J Thor Cardiovas Surg. 1995;109:303-10.
56. Hayashi G, Kurosaki K, Echigo S, et al. Prevalence of arrhythmias and their risk factors mid and long-term after the arterial switch operation. Pediatr Cardiol. 2006;27:689-94.
57. Stephenson EA, Batra AS, Knilans TK, Gow RM, Gradaus R, Balaji S. A multicenter experience with novel implantable cardioverter defibrillator configurations in the pediatric and congenital heart disease population. J Cardiovasc Electrophysiol. 2006;17:41-6.

BIOMED
unidix
Especialistas
en cirugía
cardiovascular
desde 1977 al cuidado de tu salud
91 803 28 02
info@biomed.es