

Cirugía reparadora de la válvula tricúspide

Alfonso Cañas Cañas

Servicio de Cirugía Cardíaca
Complejo Hospitalario de Toledo, Toledo

La enfermedad quirúrgica de la válvula tricúspide (VT) ha suscitado en el pasado menos atención que las valvulopatías izquierdas por el largo periodo de latencia de síntomas y el carácter secundario de su etiología, a pesar de las limitaciones que la insuficiencia tricúspide (IT) grave supone en términos de supervivencia y calidad de vida. La indicación de la reparación engloba cada vez un mayor número de pacientes, dada la mejoría de la supervivencia y de la supervivencia libre de eventos que representa con respecto al tratamiento médico o a la sustitución por prótesis. En el presente artículo se revisan las principales técnicas quirúrgicas de reparación tricúspide, con especial hincapié en la anuloplastia con anillo en casos de IT por dilatación anular secundaria, que suponen más del 90% de nuestra práctica asistencial.

Palabras clave: Insuficiencia tricúspide. Reparación tricúspide. Anuloplastia.

Tricuspid valve repair surgery

The surgical pathology of the tricuspid valve has not been addressed like that of left heart valves due to the long latency of symptoms and the secondary character of etiology. This is despite the limitations in survival and quality of life of severe tricuspid insufficiency. The indication for repair can be extended to large number of patients due to the improvement in overall and event-free survival versus medical treatment or valve replacement. In this article the main surgical techniques for valve repair, with special emphasis in ring annuloplasty in the cases of annular dilatation, roughly 90% of our current practice, are reviewed.

Key words: Tricuspid insufficiency. Tricuspid repair. Annuloplasty.

INTRODUCCIÓN

La enfermedad quirúrgica de la VT ha suscitado históricamente mucha menor atención que las valvulopatías izquierdas, debido fundamentalmente al largo periodo asintomático que conlleva y al origen secundario de la IT en la mayoría de los casos. Sin embargo, la IT grave y la insuficiencia cardíaca derecha suponen una limitación muy importante tanto de la supervivencia a largo plazo como de la calidad de vida de los pacientes que la padecen¹.

Desde el punto de vista anatómico, la VT se compone de tres velos (septal, anterior y posterior) con sus respectivas comisuras anteroseptal y posteroseptal, así como cuerdas tendinosas que los anclan a los músculos papilares. La porción septal del anillo tricúspide forma parte de un lado del triángulo de Koch en cuyo vértice

se halla el nodo auriculoventricular de conducción. Es interesante conocer que el anillo tiene forma tridimensional, con la porción anterior y posterior en la zona más declive (Fig. 1).

Las causas de IT se pueden clasificar en dos grandes grupos:

- Insuficiencia tricúspide por dilatación anular con velos normales, que se asocia generalmente a situaciones de hipertensión pulmonar y que supone probablemente más del 90% de la enfermedad quirúrgica de la VT. Es interesante señalar que la dilatación anular se produce de forma asimétrica con mayor afectación de las porciones posterior y anterior (hasta el 80 y el 40%, respectivamente) que de la parte septal del mismo (hasta el 10%).
- Insuficiencia tricúspide por anomalías estructurales de velos, tales como la endocarditis, traumatismo,

Correspondencia:
Alfonso Cañas Cañas
Servicio de Cirugía Cardíaca
Complejo Hospitalario de Toledo
Avda. Barber, 30
45004 Toledo
E-mail: acanas@sescam.jccm.es

Recibido: 1 de junio de 2010
Aceptado: 30 de julio de 2010

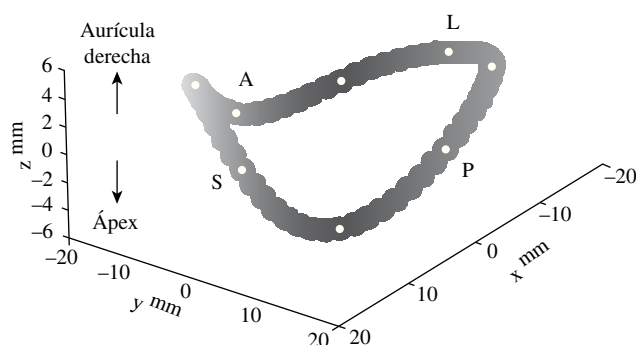


Figura 1. Esquema de la forma tridimensional del anillo tricúspide nativo.

enfermedad reumática, síndrome carcinoide, iatrogenia, prolapso o alteraciones congénitas.

Las indicaciones quirúrgicas clásicas de la IT publicadas por la Sociedad Europea de Cardiología² se resumen en la tabla I. Hoy en día se ha desarrollado una fuerte tendencia a la ampliación de dichas indicaciones y hacia una actuación quirúrgica más agresiva sobre la IT³, basándose en: a) la IT moderada/grave asociada a valvulopatía mitral persiste o empeora (no mejora) tras cirugía mitral; b) la reparación tricúspide añade poca complejidad y escaso tiempo a la intervención, y c) la reoperación tardía de IT residual conlleva elevado riesgo y mala supervivencia a largo plazo. Siguiendo estos criterios, se ha propuesto indicar la reparación en la IT asociada a cirugía mitral o aórtica si la distancia intercomisural anular es mayor de 35 mm o 21 mm/m² de superficie corporal en ecocardiograma preoperatorio o más de 70 mm en medición intraoperatoria, independientemente del grado de IT cuando existe fibrilación auricular previa, electrodo de marcapasos endocavitario o lesión valvular reumática^{4,5}.

TÉCNICAS QUIRÚRGICAS

Una vez establecida la indicación de actuación quirúrgica sobre la VT, la cuestión a plantear es: ¿debemos reparar o sustituir? A la luz de los datos que arrojan las grandes series⁶, la respuesta es reparar. La reparación ha demostrado menor mortalidad perioperatoria, mayor supervivencia a medio y largo plazo (90 vs 63% a 5 años, 76 vs 55% a 10 años; $p < 0,05$), mayor supervivencia libre de eventos (61 vs 54%; $p < 0,05$) y menor disfunción ventricular derecha a largo plazo. Además, la sustitución es factor de riesgo independiente de mortalidad y menor libertad de eventos a largo plazo.

La reparación tricúspide convencional se realiza mediante circulación extracorpórea con canulación y aislamiento de ambas cavas y atriotomía derecha, bien de

TABLA I. RESUMEN ESQUEMÁTICO DE LAS INDICACIONES QUIRÚRGICAS DE LA VALVULOPATÍA TRICÚSPIDE (EUROPEAN SOCIETY OF CARDIOLOGY, 2007)

Valvulopatía	Tipo indicación	Nivel evidencia
IT o ET grave y procedimiento válvula mitral o aórtica	I	C
IT o ET grave sintomática a pesar de medicación y sin disfunción VD	I	C
IT moderada con anillo > 40 mm y procedimiento válvula mitral o aórtica	IIa	C
IT moderada orgánica y procedimiento válvula mitral o aórtica	IIa	C
IT grave sintomática posprocedimiento valvular izquierdo sin valvulopatía izquierda actual ni disfunción VD ni HTP grave	IIa	C

forma paralela al surco auriculoventricular (AV) o bien en forma de semilunar invertida. Las técnicas quirúrgicas se pueden clasificar en:

– Reparación sin anillo:

- La anuloplastia de De Vega, dirigida a tratar la dilatación del anillo mediante una doble sutura continua en las porciones anterior y posterior del anillo. Supone la técnica de uso más común a nivel mundial, probablemente por su eficacia inicial y sencillez de aplicación.
- La bicuspidización o técnica de Kay consiste en realizar mediante sutura una plicatura de la porción posterior del anillo tricúspide y se emplea aisladamente o en combinación con la anuloplastia de De Vega.
- La técnica del doble orificio tricúspideo, descrita por Castedo⁷, derivada de la empleada por Alfieri⁸ en reparación mitral, y cuya indicación esencial es la recidiva de la IT postanuloplastia.
- Otras técnicas como la comisurotomía, la aplicación de neocuerdas, la reconstrucción con parche, etc., cuya utilización se reserva para casos de traumatismo, endocarditis o prolapso de velos.

- Anuloplastia con anillo protésico, ya sea rígido o semirrígido. En el tratamiento quirúrgico de la IT por dilatación anular, también denominada funcional, la cuestión a resolver es si se debe emplear la anuloplastia con anillo o la reparación anular de tipo De Vega. Las dos grandes series publicadas con más de 700 casos^{9,10} revelan que la anuloplastia con anillo aporta una mayor supervivencia a largo plazo, mayor libertad de eventos cardíacos y menor recurrencia de IT. Una estrategia quirúrgica cada vez más extendida se basa en la indicación de la anuloplastia con

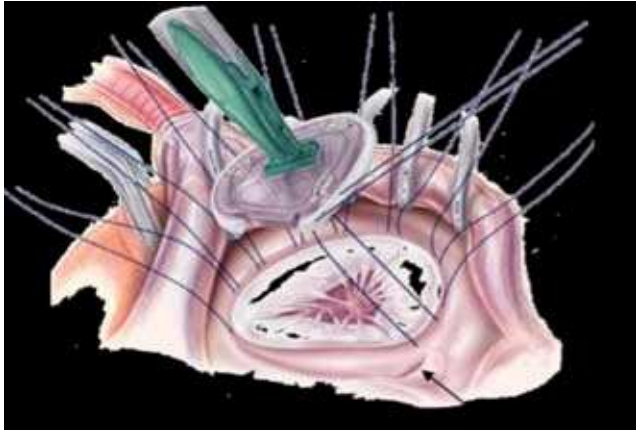


Figura 2. Representación gráfica de la técnica de implantación del sistema de anuloplastia MC3.

anillo protésico en los grados III y IV de IT y reservar la anuloplastia de De Vega para los grados I y II. Siguiendo este protocolo de actuación, en nuestro hospital se han realizado 54 reparaciones por IT funcional en los últimos 2 años, de las que 45 casos (80%) han consistido en anuloplastias con el sistema Edwards MC3 (Edwards LifeSciences, Irvine, EE.UU.). El anillo MC3 posee una estructura semirrígida (flexible en porciones anterior y posterior y rígido en septal) que imita la forma tridimensional del anillo tricúspide nativo y que distribuye homogéneamente la tensión por todas sus zonas de sutura para disminuir el riesgo de dehiscencia. Su técnica de implantación es segura y reproducible y se realiza mediante 7-10 suturas de polipropileno sin teflón, quedando siempre al menos dos de ellas en la porción posterior y dos en la zona septal del anillo (Fig. 2). La medición del tamaño a implantar se determina combinando la distancia entre las comisuras anteroseptal-posteroseptal y la altura del velo anterior.

La serie de 45 pacientes intervenida en nuestro centro incluye un 75,6% de mujeres y 24,4% de varones, con edad media de $65,3 \pm 11,9$ años, hipertensión arterial pulmonar grave en el 53,3% y al menos grado III de IT. La mortalidad observada en la serie fue de 6,66%, que, junto con una esperada de $9,31 \pm 5,31\%$, arrojó una mortalidad ajustada de 0,71. Durante el seguimiento clínico (medio de 7,4 meses) no hubo complicaciones derivadas del anillo protésico ni reoperaciones por IT residual; el grado de IT postoperatorio disminuyó

significativamente con respecto al preoperatorio ($3,25 \pm 0,71$ vs $1,34 \pm 0,93$; $p < 0,05$).

COMENTARIOS

A la luz de la bibliografía y según nuestra propia experiencia, se deben establecer criterios cada vez más amplios de indicación de la reparación en la IT por dilatación anular, considerando para ello no sólo el grado de la IT sino también los diámetros anulares. Dicha estrategia quirúrgica se apoya, además, en que las técnicas de reparación son seguras y reproducibles, y en principios como que la IT grado III-IV no mejora con la corrección de la valvulopatía izquierda y que la IT residual no sólo empeora el pronóstico vital a largo plazo, sino que su reoperación conlleva un elevado riesgo de morbilidad.

BIBLIOGRAFÍA

1. Bruce CJ, Connolly HM. Right-sided valve disease deserves a little more respect. *Circulation*. 2009;119:2726-34.
2. Vahanian A, Baumgartner H, Bax J, et al. Guidelines on the management of valvular heart disease: the Task Force on the Management of Valvular Heart Disease of the European Society of Cardiology. *Eur Heart J*. 2007;28:230-68.
3. Tang GH, David TE, Singh SK, Maganti MD, Armstrong S, Borger MA. Tricuspid valve repair with an annuloplasty ring results in improved long-term outcomes. *Circulation*. 2006;114:I-577-81.
4. Bianchi G, Solinas M, Bevilacqua S, Glauber M. Which patient undergoing mitral valve surgery should also have the tricuspid repair? *Interact Cardiovasc Thorac Surg*. 2009;9:1009-20.
5. Dreyfus G, Corbi PJ, Chan KM, Bahrami T. Secondary tricuspid regurgitation or dilatation: which should be the criteria for surgical repair? *Ann Thorac Surg*. 2005;79:127-32.
6. Singh SK, Tang GH, Maganti MD, et al. Midterm outcomes of tricuspid valve repair versus replacement for organic tricuspid disease. *Ann Thorac Surg*. 2006;82:1735-41.
7. Castedo E, Cañas A, Cabo RA, Burgos R, Ugarte J. Edge-to-edge tricuspid repair for redeveloped valve incompetence after DeVega's annuloplasty. *Ann Thorac Surg*. 2003;75:605-6.
8. F. Maisano, L. Torracca, M. Oppizzi, P.L. Stefano, G. D'Addario, G. La Canna, M. Zogno, and O. Alfieri. The edge-to-edge technique: a simplified method to correct mitral insufficiency. *Eur. J. Cardiothorac. Surg.*, Mar 1998;13:240-246.
9. McCarthy PM, Bhudia SK, Rajeswaran J, et al. Tricuspid valve repair: durability and risk factors for failure. *J Thorac and Cardiovasc Surg*. 2004;127:674-85.
10. Tang G, Tirone D, Singh S, et al. Tricuspid valve repair with an annuloplasty ring results in improved long-term outcomes. *Circulation* 2006;114:(I)577-581.



BIOMED



unidix

Especialistas en cirugía cardiovascular

desde 1977 al cuidado de tu salud



91 803 28 02



info@biomed.es