

Papel del ecocardiograma en la implantación de prótesis aórtica transcáteter

Miguel Ángel Caverio

Unidad de Imagen. Servicio de Cardiología
Hospital Universitario Puerta de Hierro. Majadahonda, Madrid

El ecocardiograma, en sus modalidades transtorácica y transesofágica, juega un importante papel en un programa de implantación de prótesis aórtica transcáteter, tanto para el abordaje transfemoral como transapical. En primer lugar, permite una adecuada valoración de los pacientes candidatos, particularmente en relación con la cuantificación del área valvular aórtica y con la medición del anillo valvular. Durante el procedimiento, el ecocardiograma transesofágico ayuda a monitorizar las fases del implante y detectar complicaciones. Tras el procedimiento, permite una valoración precisa de la anatomía y de la función de la prótesis, así como la evaluación de otros aspectos importantes de la función cardíaca. La incorporación de la ecocardiografía tridimensional a nuestros equipos más modernos permite mejorar la valoración en cada una de estas fases del procedimiento.

Palabras clave: Estenosis aórtica. Ecocardiografía. Ecocardiografía transesofágica. Prótesis aórtica transcáteter.

Role of echocardiography in transcatheter aortic valve implantation

Echocardiography, both transthoracic and transesophageal, plays an important role in a transcatheter aortic valve implantation program for the transfemoral as well as for the transapical approaches. First, it allows an adequate assessment of candidates, particularly for quantification of the aortic valve area and annular dimension. During the procedure, transesophageal echocardiography helps monitoring the steps of the implant process and the detection of complications. After the procedure, it allows the precise assessment of prosthetic anatomy and function and also other important aspects of cardiac function. The implementation of three-dimensional echocardiography in our most recent armamentarium allows a better assessment in every phase of the procedure.

Key words: Aortic stenosis. Echocardiography. Transesophageal echocardiography. Transcatheter aortic prosthesis.

INTRODUCCIÓN

La implantación de prótesis aórticas percutáneas es una técnica en evolución que se lleva a cabo de forma cada vez más frecuente en pacientes de alto riesgo quirúrgico con estenosis aórtica grave sintomática. Existen dos modos de acceso: transfemoral y transapical. Ocho años después de la primera implantación en humanos¹, se han realizado más de 8.000 procedimientos con alguno de los dos diseños disponibles en la actualidad: la válvula Sapien™ (Edwards LifeSciences, Irvine, CA, EE.UU.) y la CoreValve™ (Medtronic Inc., St. Paul, MN, EE.UU.).

Los resultados de diversos estudios publicados en los últimos años²⁻⁴ han mostrado la utilidad de esta técnica. Recientemente se ha publicado el ensayo PARTNER⁵, que ha demostrado un beneficio sorprendente en pacientes que son rechazados para cirugía con la válvula Sapien™. La implantación de un programa de este tipo requiere una estrecha colaboración multidisciplinar, donde las técnicas de imagen, y especialmente el ecocardiograma, juegan un papel importante⁶. Este artículo describe el proceso de guiado ecocardiográfico de implantación de prótesis aórtica transcáteter mediante la válvula Sapien™, que es la que usamos en nuestro centro hospitalario.

Correspondencia:
Miguel Ángel Caverio
José Solana, 7
28660 Boadilla del Monte, Madrid
E-mail: caverog@telefonica.net

Recibido: 19 de octubre de 2010
Aceptado: 25 de octubre de 2010

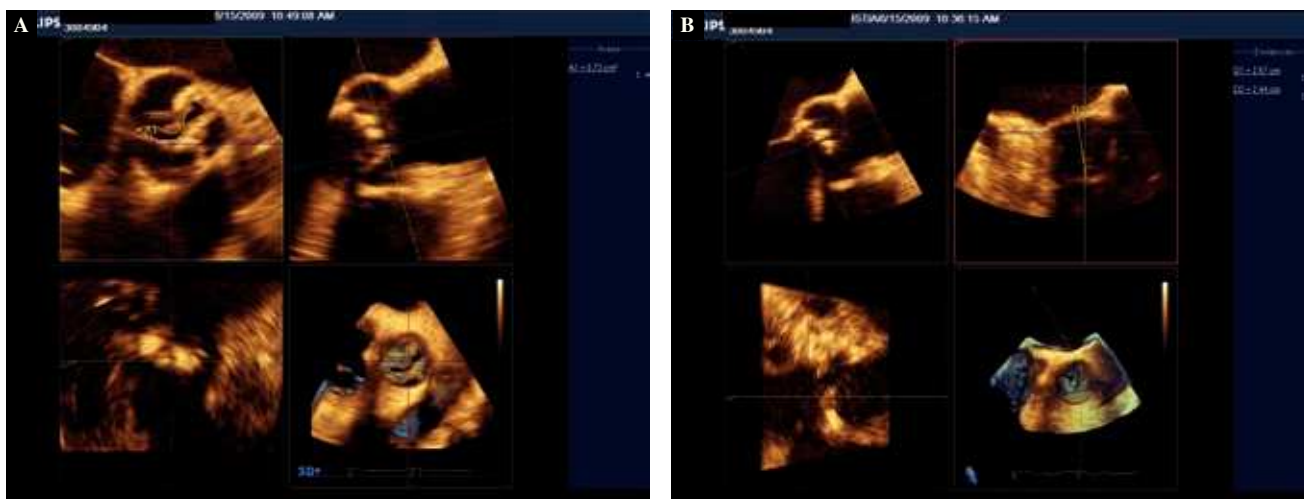


Figura 1. Ejemplos de la utilidad del ecocardiograma 3D en modo MPR en la valoración previa del paciente con estenosis aórtica. **A:** medición del AVA por planimetría. **B:** medición del diámetro del anillo valvular.

El ecocardiograma es importante en las diversas fases del proceso: antes del procedimiento, sobre todo para la correcta selección de pacientes y valoración de la anatomía; durante el procedimiento, para la monitorización del mismo y la detección de complicaciones; y después del procedimiento, para la valoración del correcto funcionamiento de la prótesis.

ANTES DEL PROCEDIMIENTO

Valoración valvular

El ecocardiograma tiene una gran importancia en la selección de pacientes. En primer lugar, debemos asegurarnos de que el paciente presenta realmente una estenosis aórtica de grado avanzado, capaz de justificar los síntomas. En la valoración de la gravedad se mide el gradiente transvalvular (pico y medio), pero este parámetro puede influirse por las condiciones de flujo transvalvular (por ejemplo, puede ser relativamente bajo en situaciones de bajo gasto cardíaco, lo cual puede llevar a errores en su valoración). El parámetro más adecuado para la valoración de la gravedad es el área valvular (AVA), medido mediante la ecuación de continuidad a partir del área del tracto de salida (ATS) de ventrículo izquierdo (VI) y las integrales de velocidad subaórtica (ITV_{TS}) y transaórtica (ITV_{AO}) medidas, respectivamente, por Doppler pulsado y continuo:

$$AVA = (ATS \times ITV_{TS}) / ITV_{AO}$$

Generalmente se considera un AVA $< 1 \text{ cm}^2$ como indicativo de gravedad, pero en los programas de implantación de prótesis transcáteter se suele exigir un área

$< 0,8 \text{ cm}^2$. El AVA ya incorpora en su cálculo las condiciones de flujo, por lo que no se influye por el gasto cardíaco. Sin embargo, puede ocurrir que en situaciones de disfunción ventricular y bajo gasto la válvula aórtica calcificada no tenga una apertura adecuada, pero que ésta aumente al mejorar el gasto cardíaco (por ejemplo, con dobutamina); esta «pseudoestenosis aórtica» puede diferenciarse de la estenosis verdadera mediante un ecocardiograma de estrés con dobutamina a dosis bajas. Otra forma de medir el AVA aórtica es por planimetría en una imagen en eje corto congelada en sístole; en este método la ecocardiografía tridimensional (3D) aporta ventajas sobre la imagen convencional⁷ (Fig. 1 A).

Otro aspecto importante de la valoración preoperatoria es la morfología valvular, y en concreto si se trata de una válvula bicúspide, que puede representar una contraindicación relativa para el procedimiento. No siempre es fácil determinar el número de valvas en las válvulas tan calcificadas y desestructuradas que solemos encontrar en estos pacientes. Se debe valorar la cantidad y la distribución del calcio valvular; si hay elementos móviles de calcio que pudieran desprenderse durante el procedimiento; y su relación con los ostia coronarios, por el riesgo de oclusión de los mismos durante la implantación. Se debe descartar que exista algún proceso añadido, como por ejemplo endocarditis (que identificaremos por la presencia de vegetaciones). También debe reflejarse la presencia y gravedad de insuficiencia valvular aórtica.

Medición del anillo aórtico

Éste es un paso fundamental en la selección de pacientes, debido a que por el momento solo existen disponibles dos tamaños de válvula Sapien™:

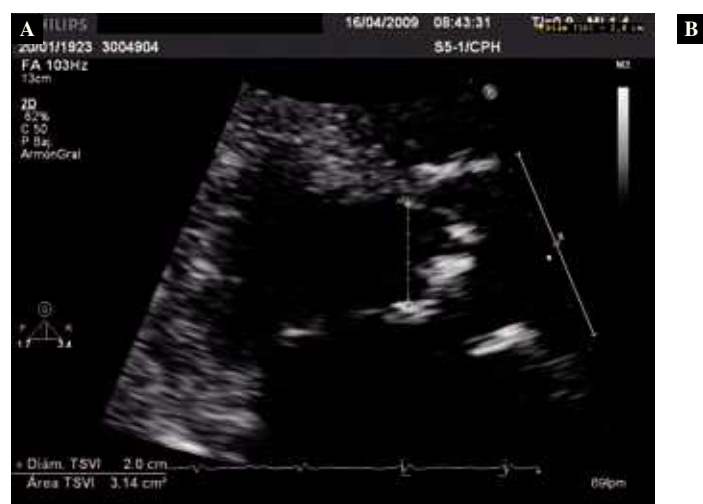

Figura 2. Medición del diámetro del anillo aórtico en el mismo paciente mediante ETT (A) y ETE (B). En este caso la medición es coincidente.

- Un tamaño de 23 mm para anillos entre 18 y 21 mm.
- Un tamaño de 26 mm para anillos entre 21 y 24 mm.

Por lo tanto, un requisito imprescindible para la implantación de este tipo de prótesis es que el diámetro del anillo no sea inferior a 18 mm ni superior a 24-25 mm. Para la correcta medición del anillo elegiremos un plano paraesternal eje largo, con el modo *Zoom*, y mediremos el anillo en sístole entre los puntos-bisagra situados en la unión de las valvas con el tracto de salida (Fig. 2 A). Estos puntos se identifican mejor con la imagen en movimiento, aunque la medición como tal se realice lógicamente en pausa.

La medición del anillo generalmente es más precisa si se realiza mediante ecocardiograma transesofágico (ETE), debido a la mejor calidad de imagen (Fig. 2 B). En este caso elegimos un plano longitudinal a 110-135° intentando desplegar bien el tracto de salida ventricular izquierdo. Habitualmente encontramos que las cifras obtenidas mediante ETE son ligeramente mayores que las obtenidas con ecocardiograma transtorácico (ETT). Por este motivo es recomendable realizar ETE previo al procedimiento en pacientes con valores limítrofes para confirmar que son candidatos adecuados. En ocasiones, la gran cantidad de calcio valvular puede producir sombra acústica sobre el anillo anterior durante el ETE; se puede obviar desplazando el transductor para evitar que la sombra afecte al anillo. Algunos autores recomiendan la medición del anillo por ecocardiograma 3D en modo *multiplanar reformatting* (MPR), dado que la máxima dimensión del anillo no es necesariamente anteroposterior (Fig. 1 B). De hecho, la forma del anillo puede no ser perfectamente circular, por lo que conveniría conocer el diámetro mayor y el menor.

Finalmente, debemos tener en cuenta el tamaño de los senos de Valsalva. Por ejemplo, en pacientes con morfología sigmoidea del septo interventricular basal puede haber un desplazamiento superior de la prótesis durante la implantación, y unos senos grandes pueden acoger un tamaño ligeramente mayor, sobre todo si no hay calcificación valvular abundante.

Valoración de otras estructuras cardíacas

Un estudio ecocardiográfico completo debe incluir la valoración de la función ventricular izquierda y la posible existencia de trombos intraventriculares que puedan causar complicaciones embólicas durante el procedimiento. Debe valorarse también la función valvular mitral, y si existe insuficiencia mitral, establecer su gravedad. La ateromatosis de la aorta (AO) torácica puede aumentar el riesgo embólico durante el procedimiento, sobre todo si éste es transfemoral. El ETE es el modo ideal para su valoración.

Finalmente, el ecocardiograma permite la localización del ápex ventricular izquierdo para el abordaje transapical. En nuestra experiencia el uso de un transductor 3D en modo biplano permite mayor confianza en su ubicación precisa.

Selección de pacientes

Los criterios recomendados actualmente en la selección de pacientes, tanto para la vía transapical como transfemoral, incluyen los siguientes:

- Estenosis aórtica grave sintomática con un alto riesgo quirúrgico (generalmente establecido por un *EuroSCORE* logístico > 20 o un *STS score* > 10).
- Área valvular aórtica < 0,8 cm².

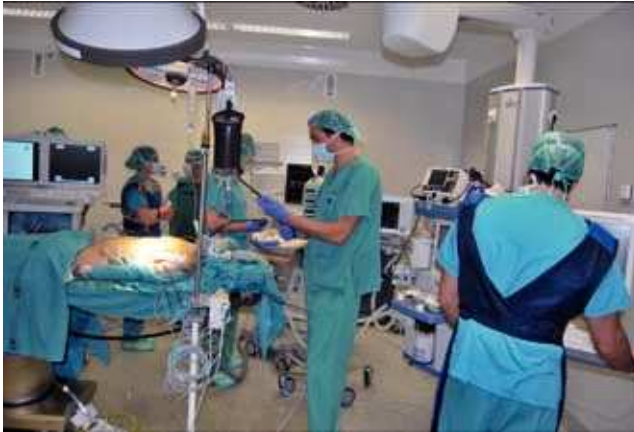

Figura 3. Vista general del quirófano durante la realización de ETE previo a implantación de prótesis transcáteter por vía transapical.

- Anillo valvular aórtico con un diámetro entre 18 y 25 mm.
- Los pacientes con una distancia muy reducida entre el plano valvular y los ostia coronarios deberían excluirse, por el riesgo de oclusión coronaria.
- Los pacientes con extensa calcificación valvular aórtica de localización muy cercana al ostium coronario izquierdo también deberían excluirse.

DURANTE EL PROCEDIMIENTO

Monitorización

La monitorización del procedimiento mediante ETE requiere la presencia del ecocardiógrafo en el quirófano o la sala de hemodinámica, en un espacio habitualmente reducido junto al anestesiista y su instrumental (Fig. 3). La vista adecuada es generalmente un plano longitudinal de 3 cámaras, a 110-135°. La monitorización incluye los siguientes pasos:

- Confirmar la adecuada posición de la guía y del balón a través de la válvula aórtica (Fig. 4).
- Confirmar el cese del movimiento valvular durante la estimulación con marcapasos a alta frecuencia.
- Confirmar la correcta posición de la prótesis previamente al inflado. Sin embargo, no siempre es fácil identificar los extremos de la prótesis cuando ésta está aún retraída sobre el balón (el modo 3D suele ayudar en la correcta identificación). Si la prótesis está demasiado baja, puede afectar a la válvula mitral, y si está demasiado alta, puede migrar distalmente o producir obstrucción coronaria. Debe tenerse en cuenta que durante el

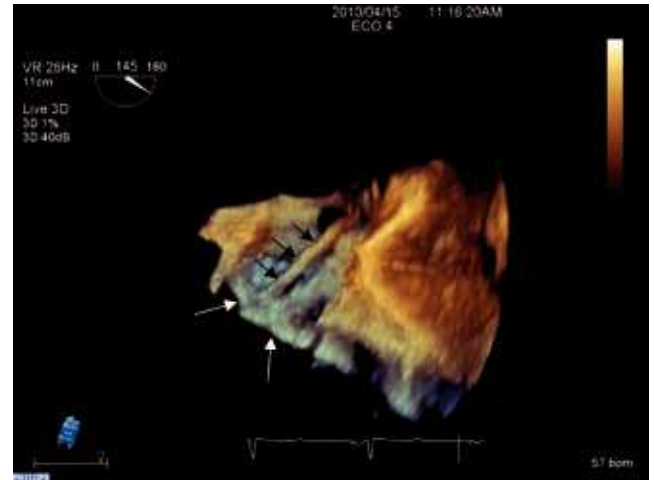


Figura 4. Confirmación del paso de la guía (flechas negras) a través de la válvula aórtica nativa calcificada (flechas blancas) mediante ETE 3D en modo Live 3D.

inflado la prótesis suele desplazarse unos 3 mm en sentido aórtico (Fig. 5). Algunos operadores prefieren guiar la posición de la prótesis por escopia, tomando como referencia el calcio valvular.

Valoración de complicaciones

Durante el procedimiento pueden presentarse complicaciones que el ecocardiografista debe reconocer a tiempo. Por ejemplo, el atrapamiento de la guía en el aparato subvalvular mitral, que podría ocasionar lesiones inadvertidas, o la aparición de disección yatrogénica de la AO ascendente (Fig. 6 A).

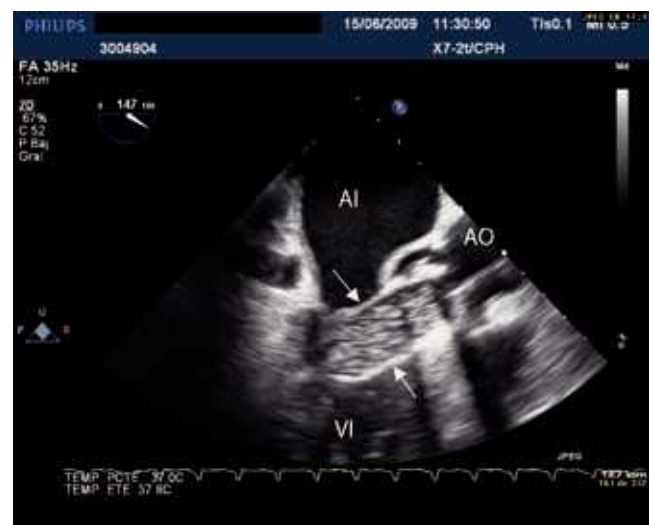

Figura 5. Monitorización del inflado de la prótesis mediante ETE. El balón que dilata la prótesis está señalado por las flechas blancas. AI: aurícula izquierda; VI: ventrículo izquierdo; AO: aorta.

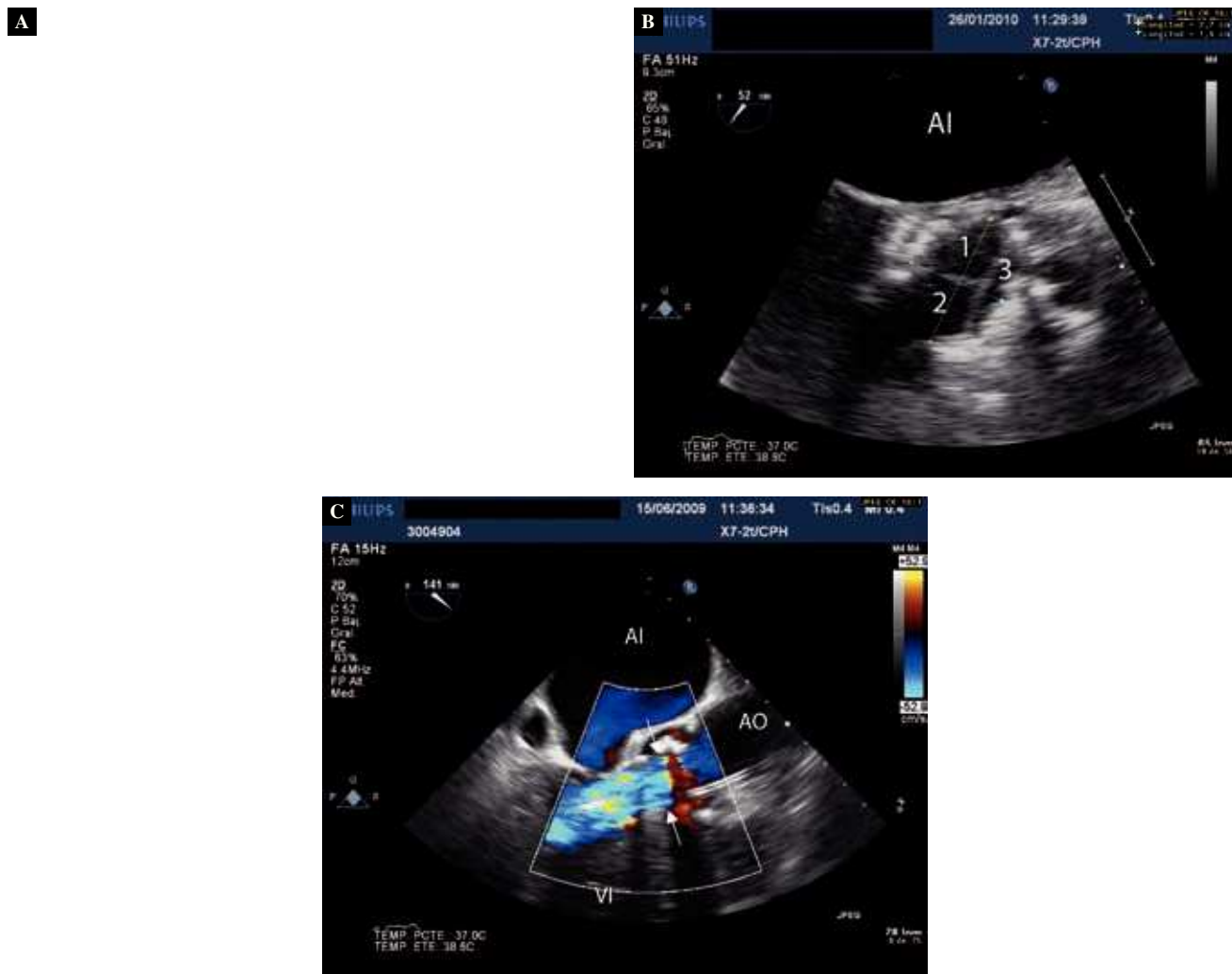

Figura 6. Ejemplos de complicaciones del procedimiento. **A:** disección de aorta ascendente (asterisco) que apareció inmediatamente después del inflado justo por encima de la prótesis (flechas); se resolvió espontáneamente en dos semanas. **B:** morfología asimétrica de la prótesis por extensa calcificación de la valva coronariana izquierda que impedía una expansión correcta. Se numeran las valvas protésicas; observar la apariencia anormal de la número 3. **C:** insuficiencia aórtica (flechas) masiva transitoria debida a la posición abierta y fija de los velos; se resolvió con masaje cardíaco externo al aumentar el flujo a través de la prótesis. AI: aurícula izquierda; VI: ventrículo izquierdo; AO: aorta.

DESPUÉS DEL PROCEDIMIENTO

Valoración de la prótesis valvular

Tras el inflado de la prótesis, el ecocardiografista asume un papel importante para la valoración de la función valvular y la detección de complicaciones. En un plazo corto de tiempo deben valorarse numerosos factores para informar al operador sobre el resultado del procedimiento.

Lo primero que debe valorarse tras el inflado de la prótesis es su posición con respecto al anillo aórtico, que debe ser centrada, ni demasiado alta ni demasiado baja. Debe quedar alineada con la AO ascendente de la forma más paralela posible. Un aspecto importante es la morfología valvular, que debe ser circular. Una morfología

ovoidea indica que la expansión de la prótesis no ha sido uniforme, probablemente por efecto de la distribución asimétrica del calcio (Fig. 6 B). No debe permitirse este tipo de morfología por el riesgo de disfunción valvular, ya sea precoz o tardía. El ecocardiograma 3D permite una buena visión global de la anatomía valvular.

El ecocardiografista valorará a continuación la movilidad de las valvas. Inicialmente puede ocurrir que éstas permanezcan inmóviles en una posición abierta, lo cual produce una insuficiencia aórtica masiva (Fig. 6 C). Esta anomalía grave debe reconocerse rápidamente, y puede ser necesario realizar masaje cardíaco para intentar aumentar el gasto a través de la prótesis y forzar el cierre de las valvas.

Es importante una adecuada valoración de la insuficiencia aórtica. Es frecuente la existencia de pequeños

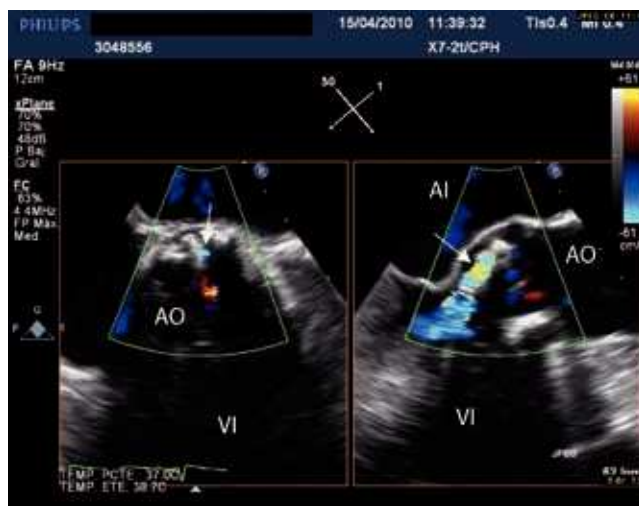


Figura 7. Insuficiencia aórtica paravalvular posterior leve-moderada (flechas) visualizada en modo biplano; estos chorros tienden a reducirse con el tiempo. AI: aurícula izquierda; VI: ventrículo izquierdo; AO: aorta.

chorros de insuficiencia perivalvular, sobre todo en las zonas de más calcificación; éstos tienden a reducirse con el tiempo (Fig. 7). Más preocupantes son los chorros centrales, que pueden tener relación con una expansión insuficiente o asimétrica de la prótesis.

Finalmente, debe intentarse medir un gradiente transvalvular con Doppler desde un plano transgástrico.

Otras consideraciones

Una vez valorada la función protésica, el ecocardiografista procede a valorar otros aspectos relacionados con el procedimiento: la integridad de los ostia coronarios, la función ventricular izquierda (regional y global) y la presencia de insuficiencia mitral o de derrame pericárdico.

El ecocardiograma permite el seguimiento no invasor de la función protésica a largo plazo, que según la información disponible hasta el momento suele ser

satisfactoria, con una baja incidencia de complicaciones como degeneración valvular precoz o progresión de insuficiencia aórtica.

CONCLUSIONES

La ecocardiografía es la técnica de imagen ideal para la valoración de múltiples aspectos del paciente que va a ser sometido a implantación de prótesis aórtica transcatheter. Aunque otras técnicas, como la resonancia magnética o la tomografía computarizada, pueden aportar información relevante, la ecocardiografía juega un importante papel tanto en la selección de pacientes como en la monitorización del procedimiento y en la detección de complicaciones.

BIBLIOGRAFÍA

1. Cribier A, Eltchaninoff H, Bash A, et al. Percutaneous transcatheter implantation of an aortic valve prosthesis for calcific aortic stenosis: first human case description. *Circulation*. 2002;106:3006-8.
2. Zajarias A, Cribier AG. Outcomes and safety of percutaneous aortic valve replacement. *J Am Coll Cardiol*. 2009;53:1829-36.
3. Webb JG, Pasupati S, Humphries K, et al. Percutaneous aortic valve replacement in selected high risk patients with aortic stenosis. *Circulation*. 2007;116:755-63.
4. Walther T, Simon P, Dewey T, et al. Transapical minimally invasive aortic valve implantation. Multicenter experience. *Circulation*. 2007;116 Suppl I:I240-5.
5. Leon MB, Smith CR, Mack M, et al. Transcatheter aortic-valve implantation for aortic stenosis in patients who cannot undergo surgery. *N Engl J Med*. 2010;DOI:10.1056/NEJMoa1008232. Available at: <http://www.nejm.org>.
6. Dworakowski R, MacCarthy PA, Monaghan M, et al. Transcatheter aortic valve implantation for severe aortic stenosis-a new paradigm for multidisciplinary intervention: a prospective cohort study. *Am Heart J*. 2010;160:237-43.
7. Alunni G, Giorgi M, Sartori C, et al. Real time triplane echocardiography in aortic valve stenosis: validation, reliability, and feasibility of a new method for valve area quantification. *Echocardiography*. 2010;27:644-50.



BIOMED



unidix

Especialistas en cirugía cardiovascular

desde 1977 al cuidado de tu salud



91 803 28 02



info@biomed.es