

Cirugía de preservación valvular aórtica en los aneurismas de la raíz aórtica en el síndrome de Marfan

Alberto Forteza, Raquel Bellot, Jorge Centeno, María Jesús López, Enrique Pérez, José Cortina

Servicio de Cirugía Cardíaca
Hospital Universitario 12 de Octubre, Madrid

Introducción. Varias técnicas quirúrgicas se han desarrollado para tratar de preservar la válvula aórtica en el síndrome de Marfan (SM), y la que ha demostrado mejores resultados es la del reimplante valvular descrita por David. Presentamos nuestra experiencia con esta técnica durante los últimos 6 años.

Métodos. Desde marzo de 2004 hasta agosto de 2010, se ha realizado la técnica de David en 117 pacientes con aneurismas de raíz de aorta. Cincuenta tenían SM, con una edad media de 31 ± 12 años. En el estudio ecocardiográfico, el diámetro aórtico medio a nivel de los senos de Valsalva fue de 51 ± 5 mm (rango 42-70 mm) y el 16% de los pacientes tenía una insuficiencia aórtica moderada/grave. Se utilizó la técnica de David tipo V en los 41 últimos pacientes.

Resultados. No hubo mortalidad hospitalaria ni ninguna complicación reseñable. Con un seguimiento medio de 37 ± 21 meses la supervivencia es del 98%. Un paciente falleció al noveno mes tras la cirugía. Todos los pacientes están libres de insuficiencia aórtica mayor de grado II. No ha habido ninguna reoperación, endocarditis o eventos cerebrovasculares, y el 96% están libres de tratamiento anticoagulante.

Conclusiones. La técnica de reimplante de la válvula aórtica ofrece unos resultados excelentes a corto y medio plazo. Elimina las complicaciones asociadas a las prótesis valvulares y al tratamiento anticoagulante, por lo que debe considerarse el tratamiento de elección para los aneurismas de la raíz de aorta en pacientes con SM.

Palabras clave: Síndrome de Marfan. Aneurisma de aorta. Técnica de David.

Aortic valve sparing surgery in aortic root aneurysms in the Marfan syndrome

Introduction. Aortic root aneurysms are very common in Marfan syndrome. Several techniques have been described to preserve the aortic valve in these patients. Reimplantation technique has been shown to be the most effective. We report our experience with this technique in patients with Marfan syndrome.

Methods. Between March 2004 and August 2010, 117 patients with aortic root aneurysms underwent valve-sparing operations. Of these, 50 were diagnosed of Marfan syndrome, according to the Ghent diagnostic criteria. Mean age was 31 ± 12 years. The mean diameter of the Valsalva sinuses was 51 ± 5 mm (range 42-70 mm) and moderate/severe aortic regurgitation was present in 16% of the patients. The David V modification was performed in the last 41 patients.

Results. There were no in hospital deaths and no major adverse outcomes. Mean follow-up was 37 ± 21 months (range 1-80 months). One late death occurred. At the latest follow-up, all patients are free from over grade II aortic regurgitation. No patient required reoperation. No endocarditis or thromboembolic complications have been documented, and 96% of the patients are free from anticoagulation.

Conclusions. Short- and mid-term results with the reimplantation technique for aortic root aneurysms in Marfan patients are excellent. This technique prevents chronic anticoagulation and mechanical prostheses complications and it should be the treatment of choice for these patients.

Key words: Marfan syndrome. Aortic root aneurysm. David technique.

Correspondencia:
Alberto Forteza
Servicio de Cirugía Cardíaca
Hospital 12 de Octubre
Avda. de Andalucía, s/n
28027 Madrid
E-mail: apforteza@yahoo.es

Recibido: 22 de noviembre de 2010
Aceptado: 12 de diciembre de 2010

INTRODUCCIÓN

Los aneurismas de la raíz aórtica se deben con frecuencia a una degeneración quística de la media. Esta afectación es muy típica en el SM, aunque también se observa con menor frecuencia en los pacientes con válvula aórtica bicúspide¹. La anuloectasia y el aumento del diámetro de los senos de Valsalva modifican la superficie de coaptación de los velos aórticos, pudiendo originar insuficiencia aórtica a pesar de que los velos sean anatómicamente normales. Además, pueden ser causa de disección y/o rotura de la aorta, siendo ésta la causa más frecuente de mortalidad en pacientes con SM y la responsable de la reducida esperanza de vida (< 30 años) que tienen estos pacientes en su evolución natural.

Su tratamiento quirúrgico es complejo, por lo que la mortalidad inicial de este tipo de cirugía era elevada. En 1968, Bentall y DeBono² describieron una técnica quirúrgica que ha sido el procedimiento más empleado en el tratamiento de los aneurismas de la raíz aórtica, siendo un procedimiento reproducible, seguro y duradero. Esta intervención requiere la sustitución de la válvula aórtica por una prótesis habitualmente mecánica, y, por lo tanto, se asocia a tratamiento anticoagulante de por vida.

Para evitar las complicaciones asociadas a las prótesis y a la anticoagulación crónica, especialmente en pacientes jóvenes, se han desarrollado desde la década de los 90, técnicas que permiten preservar la válvula aórtica del paciente. Existen dos tipos fundamentales: la técnica de remodelado descrita por Yacoub³ y la técnica de reimplante descrita por David⁴. La técnica de David consigue una mayor estabilización de todos los componentes de la raíz de la aorta, incluido el anillo valvular, por lo que actualmente se considera la técnica de elección en esta población^{5,6}.

Se describe a continuación nuestra experiencia con la técnica de reimplante valvular aórtico en la población de pacientes con SM desde su inicio en el año 2004.

MATERIAL Y MÉTODOS

Se realizó un estudio ecocardiográfico transtorácico a todos los pacientes previamente a la cirugía. Si la ventana acústica era subóptima se realizó un estudio transesofágico. Se determinó en dos dimensiones en diástole, el diámetro a nivel del anillo, senos de Valsalva, unión sinotubular, aorta ascendente proximal y aorta ascendente distal. Mediante análisis Doppler y mapa de color se evaluó el grado de insuficiencia

TABLA I. CARACTERÍSTICAS CLÍNICAS DE LOS PACIENTES

	SM (n = 50)
Sexo masculino	70%
Edad media (años)	31 ± 12
NYHA I-II	98%
HTA	2%
DM	2%
DL	2%
Disección aórtica	0%

NYHA: New York Heart Association; HTA: hipertensión arterial; DM: diabetes mellitus; DL: dislipemia.

aórtica de I-IV. Se estableció la indicación quirúrgica cuando el diámetro aórtico en los senos de Valsalva era mayor de 45 mm y los velos aórticos tenían un aspecto normal.

Todos los pacientes se intervinieron de forma electiva. El Comité Ético del Hospital 12 de Octubre aprobó la realización de este estudio, y todos los pacientes incluidos en el mismo dieron su consentimiento para la revisión de sus datos clínicos.

Desde marzo de 2004 hasta agosto de 2010, 117 pacientes con aneurismas de raíz de aorta se sometieron a cirugía de preservación valvular según la técnica descrita por David⁴. Cincuenta pacientes tenían SM según los criterios de Gante⁷. Sus características clínicas se presentan en la tabla I.

El diámetro aórtico medio a nivel de los senos de Valsalva fue de 51 ± 5 mm (rango 42-70 mm). El 16% tenía una insuficiencia aórtica grado III o IV, el 13% de grado II y el 71% de grado 0/I.

El prolapso de los velos aórticos se corrigió tras realizar el reimplante valvular mediante plicatura del borde libre a nivel de los nódulos de Arancio en 12 pacientes y mediante plastia subcomisural en cuatro. Otros procedimientos asociados a la cirugía de la raíz aórtica fueron: reparación mitral en ocho pacientes, plastia tricúspide en tres y cierre de foramen oval en 15.

Técnica quirúrgica

En todos los casos se estableció circulación extracorpórea bajo hipotermia moderada (32 °C) y se realizó protección miocárdica mediante infusión de cardioplejía sanguínea intermitente cada 20 min por vía anterógrada y retrógrada. Tras la oclusión aórtica, se realizó transección de la aorta ascendente y resección del segmento aneurismático hasta el plano valvular, conservando un remanente de 2-3 mm de la pared aórtica para reimplantar posteriormente la válvula aórtica en la prótesis tubular (Fig. 1). Los botones coronarios se diseccionaron según la técnica descrita por Bentall, et al.². Se utilizó la técnica de David tipo I⁴ en nueve pacientes

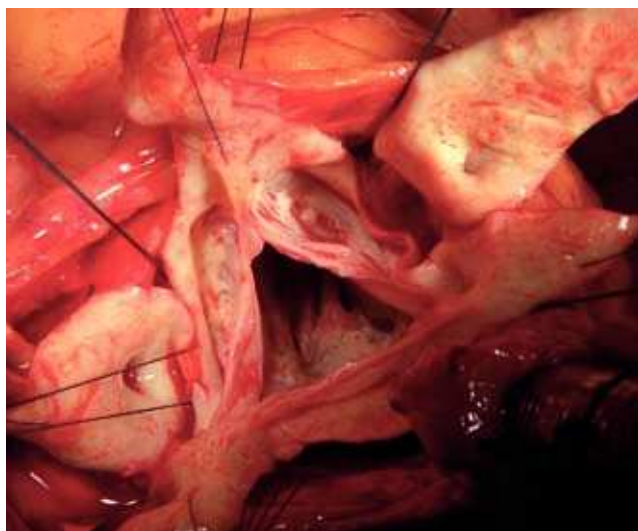


Figura 1. Fotografía del campo quirúrgico. Aspecto de los velos de la válvula aórtica con un remanente de 2-3 mm de pared de aorta que se utilizará para reimplantar la válvula en el conducto de dacrón.

(prótesis Gelweave Valsalva [Sulzer Vascutek, Renfrewshire, Scotland]) y la modificación descrita por Miller⁸ en 41. Esta técnica consiste en la interposición de dos injertos tubulares de dacrón de distinto tamaño para conformar la geometría de la raíz aórtica. El injerto proximal fue de 32 o 34 mm y se redujo con puntos sueltos a nivel del anillo aórtico para ajustarlo al tamaño correspondiente. Para remedar la nueva unión sinotubular, se anastomosó este injerto a otro distal de menor tamaño (26 o 28 mm) (Fig. 1). Su diámetro se estimó en los primeros casos mediante la fórmula propuesta por David⁴:

$$D = [(h \times 2) \times 0,67] + 2 \times Ao;$$

donde D es el diámetro del injerto, h la altura media de los velos y Ao el grosor de la pared aórtica. Hemos comprobado que este diámetro es equivalente al obtenido traccionando las comisuras hacia arriba y aproximándolas hasta el punto en que los velos coapten adecuadamente, siendo éste el diámetro del anillo y de la unión sinotubular. Éste es el método que empleamos en la actualidad y que hemos comunicado con anterioridad⁹.

Seguimiento

Se realizó un seguimiento ecocardiográfico a los 2 meses de la intervención y posteriormente de forma anual. Todos estos pacientes son revisados periódicamente en nuestra unidad de Marfan, realizando otras pruebas de imagen para el estudio del resto de la aorta. El seguimiento fue completo, con una media de 37 ± 21 meses

(rango 1-80 meses). Los pacientes se mantuvieron con anticoagulación oral durante los primeros 2 meses tras la intervención, que posteriormente se sustituyó por ácido acetilsalicílico (100 mg/día).

Estudio estadístico

Las variables continuas se presentan como media \pm error estándar de la media y las variables categóricas como frecuencias y porcentajes. Para estos cálculos se utilizó el programa estadístico SPSS 15.0 software (SPSS Inc, Chicago, IL, EE.UU.).

RESULTADOS

Los tiempos medios de circulación extracorpórea y de oclusión aórtica fueron de 156 ± 38 min (intervalo 96-300) y de 133 ± 29 min (intervalo 90-225), respectivamente. Dos pacientes requirieron reconversión de la técnica con implante de prótesis aórtica mecánica por constatare en el ecocardiograma transesofágico intraoperatorio una insuficiencia aórtica residual significativa. La media de estancia en la unidad de cuidados postoperatorios y en el hospital fue de $1,6 \pm 0,7$ y 10 ± 5 días, respectivamente.

No hubo mortalidad hospitalaria ni ninguna complicación mayor (infarto agudo de miocardio, accidente cerebrovascular, infección profunda o necesidad de implante de marcapasos definitivo). Tres pacientes requirieron exploración quirúrgica por hemorragia persistente en las primeras horas postoperatorias.

Seguimiento

Un paciente falleció al noveno mes tras la cirugía por rotura de un aneurisma de la aorta abdominal. En la última revisión 30 pacientes no presentan insuficiencia aórtica, 18 presentan insuficiencia aórtica grado I, y dos insuficiencia aórtica grado II. Ningún paciente ha requerido una reintervención, no hay casos de endocarditis o eventos cerebrovasculares, y el 96% están libres de tratamiento anticoagulante.

DISCUSIÓN

La técnica descrita por Bentall y De Bono² para el tratamiento quirúrgico de los aneurismas de la raíz aórtica ha demostrado muy buenos resultados a medio y largo plazo^{10,11}, y continúa siendo un procedimiento seguro y reproducible. Sin embargo, presenta las complicaciones inherentes al uso de las prótesis mecánicas aórticas. Así, la incidencia anual de complicaciones

trombóticas y/o hemorrágicas debidas a la anticoagulación crónica se estima en un 2-4%^{12,13}. Además, en pacientes muy jóvenes la necesidad de una medicación de forma crónica supone una limitación importante en su calidad de vida, y en las mujeres se suma la dificultad que puede suponer el manejo de un posible embarazo.

Por esto, en la década de 1990 surgieron técnicas que trataban de preservar la válvula aórtica, evitando así los inconvenientes derivados de las prótesis mecánicas. La técnica del reimplante valvular aórtico descrita por David⁴ es la que ha demostrado mejores resultados en cuanto a durabilidad, principalmente debido al hecho de que con esta técnica se estabilizan todos los componentes de la raíz aórtica (anillo, senos de Valsalva y unión sinotubular). David, et al.¹⁴ refieren un 94% de libertad de insuficiencia aórtica moderada o grave, un 95% de libertad de reoperación y una supervivencia del 92% a los 10 años. Kallenbach, et al.¹⁵ publican su serie de 284 pacientes, con una media de seguimiento de 41 meses. El 96% de los pacientes mantenía buena clase funcional en su última revisión, y la tasa de reoperación fue del 5%. Svensson, et al.¹⁶ comunican en 129 pacientes una supervivencia del 99% a los 5 años.

La técnica de remodelado de la raíz aórtica descrita por Yacoub³ también es empleada en el tratamiento de los aneurismas de la raíz aórtica. Schäfers, et al.¹⁷ publican su experiencia con esta técnica en 274 pacientes, aunque todos ellos con un anillo aórtico no dilatado. La libertad de reoperación a los 10 años fue del 96% y la libertad de sustitución valvular aórtica fue del 98%. A pesar de que algunos grupos como el anterior comunican buenos resultados, esta técnica no estabiliza el anillo aórtico, predisponiendo a una mayor tasa de recurrencia de insuficiencia aórtica, especialmente en pacientes con SM, que asocian anulectasia aórtica. Cameron, et al.¹⁸ estudiaron durante 5 años a 65 pacientes con SM sometidos a cirugía de remodelado o de reimplante valvular aórtico, y observaron que, de los 10 pacientes que desarrollaron insuficiencia aórtica significativa de forma tardía, nueve tenían una técnica de remodelado, y en ocho de ellos la insuficiencia era debida a dilatación del anillo valvular.

La preservación de la válvula aórtica parece especialmente indicada en el SM, si tenemos en cuenta que la cirugía se plantea a una edad temprana y que muchos pacientes requerirán otras intervenciones derivadas de sus anomalías del colágeno. En estos pacientes, estar libres de anticoagulación crónica supone eliminar un riesgo serio a largo plazo. Además, si la indicación de cirugía es precoz, los velos valvulares no suelen estar afectados. Incluso en los casos en que hay insuficiencia aórtica, los velos generalmente mantienen una morfología normal y el mecanismo fisiopatológico causante de

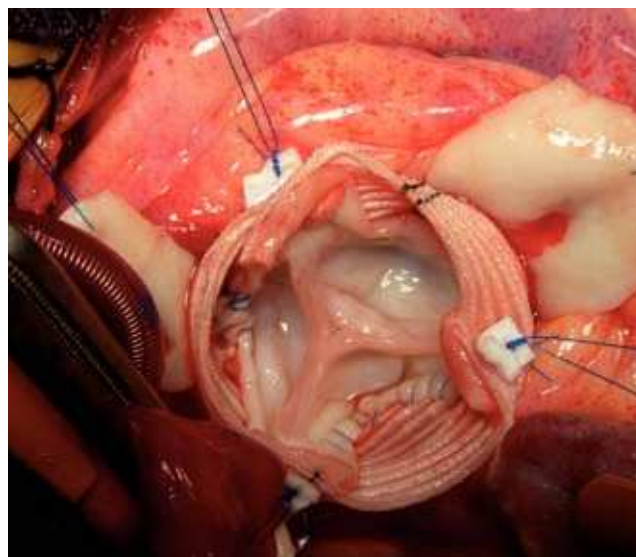


Figura 2. Fotografía del campo quirúrgico. Se observa la válvula aórtica reimplantada dentro de un conducto de dacrón de 34 mm mediante sutura continua con polipropileno 4/0.

la insuficiencia es la anulectasia o la dilatación de los senos de Valsalva¹⁹.

Nuestra serie de 50 pacientes en los que se realizó reimplante valvular aórtico es una de la más numerosas publicadas en la literatura, y los resultados obtenidos son comparables a los de otros centros con experiencia en la técnica¹⁴⁻¹⁶. Los resultados precoces, la durabilidad de la reparación y la libertad de insuficiencia aórtica significativa, con un seguimiento medio de 37 ± 21 meses han sido muy satisfactorios. En los últimos 41 pacientes se empleó la técnica de David tipo V (neoformación de los senos de Valsalva). Creemos que al reconstruir los senos de Valsalva se mejora el funcionamiento de los velos aórticos, consiguiéndose un cierre y apertura más fisiológicos, que teóricamente deberían aumentar la durabilidad de la reparación. Para ello actualmente utilizamos la modificación descrita por Miller⁸. Con esta técnica es más sencillo realizar el reimplante de la válvula aórtica al utilizar un injerto de mayor diámetro (Fig. 2). Además, este procedimiento permite al cirujano modificar los distintos componentes de la raíz aórtica, adaptando en cada caso el tamaño del anillo, la altura de las comisuras y el diámetro de la unión sinotubular sin ninguna limitación adicional. Esto no es posible si se usa una prótesis preformada, porque a veces la altura apropiada de las comisuras no coincide con la que proporciona el injerto. Con esta técnica se consigue también equiparar los tamaños entre el injerto tubular y la aorta nativa a nivel de la anastomosis distal²⁰, aspecto de interés especialmente en pacientes con SM en los que el diámetro de la aorta ascendente distal es muy reducido.

La cirugía sobre los velos aórticos debe realizarse siempre que sea preciso, actuando sobre los velos que prolapsen. Recientes estudios ponen de manifiesto que la reparación de los velos es una técnica eficaz y duradera. De Kerchove, et al.²¹ publicaron sus resultados tras realizar corrección del prolapso de los velos aórticos en 88 pacientes. Compararon los resultados de la reparación mediante plicatura del borde libre con sutura de Prolene® 5/0 o 6/0 (Ethicon Inc, Hamburg, Germany) o refuerzo del borde libre con sutura de Gore-Tex® 7/0 (WL Gore and Assoc, Flagstaff, AZ, EE.UU.). A los 5 años de seguimiento, la libertad de reoperación fue del 100% en los pacientes con plicatura, 96% en el refuerzo y 93% si se asociaron ambas técnicas. La ausencia de insuficiencia aórtica moderada o grave a los 3 años fue de 100, 92 y 89%, respectivamente. Aicher, et al.²² comunicaron una libertad de insuficiencia aórtica grado II o superior tras 5 años de seguimiento en 92% con plicatura del borde libre, 90% con resección triangular y 90% con plastia mediante parche de pericardio, en una serie de 427 pacientes con corrección del prolapso de los velos.

En nuestra serie el prolapso de los velos aórticos se corrigió tras realizar el reimplante valvular, mediante plicatura del borde libre a nivel del nódulo de Arancio en 12 pacientes y mediante plastia subcomisural para aumentar la superficie de coaptación de los velos en cuatro. En todos los casos se consiguió una altura en la superficie de coaptación de los velos (medida mediante ecocardiografía transesofágica intraoperatoria) mayor de 8 mm, como recomiendan otros autores¹⁷. Todos los pacientes en los que se realizó cirugía sobre los velos aórticos están libres de insuficiencia valvular durante el seguimiento. Recomendamos realizar la cirugía sobre los velos tras completar el reimplante valvular, ya que al modificarse la geometría de la raíz de la aorta pueden prolapsar velos que previamente no lo hacían. La técnica más sencilla y que ha mostrado mejores resultados es la plicatura del borde libre, que consigue acortar y elevar el velo eliminando el prolapso.

CONCLUSIONES

La técnica de reimplante de la válvula aórtica ofrece unos resultados excelentes a corto y medio plazo en cuanto a libertad de reoperación y recurrencia de la insuficiencia aórtica. Elimina, además, las complicaciones asociadas a las prótesis valvulares y al tratamiento anticoagulante, por lo que debe considerarse el tratamiento de elección para los aneurismas de la raíz de aorta en pacientes con SM.

BIBLIOGRAFÍA

- David TE. Surgical treatment of ascending aorta and aortic root aneurysms. *Prog Cardiovasc Dis.* 2010;52:438-44.
- Bentall HH, DeBono A. A technique for complete replacement of the ascending aorta. *Thorax.* 1969;23:338-9.
- Sarsan MAI, Yacoub M. Remodeling of the aortic valve annulus. *J Thorac Cardiovasc Surg.* 1993;105:435-8.
- David TE, Feindel CM. An aortic valve sparing operation for patients with aortic valve incompetence and aneurysm of the ascending aorta. *J Thorac Cardiovasc Surg.* 1992;103:617-22.
- David TE, Feindel CM, Webb GD, et al. Long-term results of aortic valve-sparing operations for aortic root aneurysm. *J Thorac Cardiovasc Surg.* 2006;132:347-54.
- Cameron DE, Alejo DE, Patel ND, et al. Aortic root replacement in 372 Marfan patients: evolution of operative repair over 30 years. *Ann Thorac Surg.* 2009;87:1344-50.
- De Paepe A, Devereux RB, Dietz HC, et al. Revised diagnostic criteria for the Marfan syndrome. *Am J Med Genet.* 1996;62:417-26.
- Miller DC. Valve sparing aortic root replacement in patients with the Marfan syndrome. *J Thorac Cardiovasc Surg.* 2003;125:773-8.
- Forteza A, De Diego J, Centeno J, et al. Aortic valve-sparing in 37 patients with Marfan syndrome: midterm results with David operation. *Ann Thorac Surg.* 2010;89:93-6.
- Sioris T, David TE, Ivanov J, et al. Clinical outcomes after separate and composite replacement of the aortic valve and ascending aorta. *J Thorac Cardiovasc Surg.* 2004;128:260-5.
- Hagl C, Strauch JT, Spielvogel D, et al. Is the Bentall procedure for ascending aorta or aortic valve replacement the best approach for long-term event-free survival? *Ann Thorac Surg.* 2003;76:698-703.
- Kvidal P, Bergstrom R, Malm T, et al. Long-term follow-up of morbidity and mortality after aortic valve replacement with a mechanical prosthesis. *Eur Heart J.* 2000;21:1099-111.
- Horstkotte D, Schulte H, Bircks W, et al. Unexpected findings concerning thromboembolic complications with anticoagulation after complete 10 years follow-up of patients with St. Jude Medical prostheses. *J Heart Valve.* 1993;2:291-301.
- David TE, Feindel CM, Webb GD, et al. Aortic valve preservation in patients with aortic root aneurysm: results of the reimplantation technique. *Ann Thorac Surg.* 2007;83:732-5.
- Kallenbach K, Karck M, Pak D, et al. Decade of aortic valve sparing reimplantation: are we pushing the limits too far? *Circulation.* 2005;112:1253-9.
- Svensson LG, Cooper M, Batizy LH, et al. Simplified David reimplantation with reduction of anular size and creation of artificial sinuses. *Ann Thorac Surg.* 2010;89:1443-7.
- Aicher D, Langer F, Lausberg H, et al. Aortic root remodeling: ten-year experience with 274 patients. *J Thorac Cardiovasc Surg.* 2007;134:909-15.
- Bethea BT, Fitton TP, Alejo DE, et al. Results of aortic valve-sparing operations: experience with remodeling and reimplantation procedures in 65 patients. *Ann Thorac Surg.* 2004;78:767-72.
- Aortic surgery symposium VIII. Discussion: session 1: ascending aorta. *Ann Thorac Surg.* 2002;74 Suppl 1:792-9.
- Demers P, Miller DC. Simple modification of iT. David-Vi valve-sparing aortic root replacement to create graft pseudo-sinuses. *Ann Thorac Surg.* 2004;78:1479-81.
- De Kerchove L, Boodhwani M, Glineur D, et al. Cusp prolapse repair in trileaflet aortic valves: free margin plication and free margin resuspension techniques. *Ann Thorac Surg.* 2009;88:455-61.
- Aicher D, Langer F, Adam O. Cusp repair in aortic valve reconstruction: does the technique affect stability? *J Thorac Cardiovasc Surg.* 2007;134:1533-8.



BIOMED



unidix

Especialistas en cirugía cardiovascular

desde 1977 al cuidado de tu salud



91 803 28 02



info@biomed.es