

# El balón intraaórtico de contrapulsación como método de asistencia ventricular

Tomasa Centella Hernández

Servicio de Cirugía Cardíaca  
Hospital Ramón y Cajal, Madrid

El balón intraaórtico de contrapulsación (BIACP) es el dispositivo de asistencia de corta duración más utilizado en la actualidad debido a su fácil manejo y funcionamiento, así como a sus excelentes resultados. La asistencia mecánica circulatoria debe comenzar por los dispositivos más simples, progresando hacia los más complejos según la respuesta del paciente. El mecanismo básico por el cual ejerce su efecto consiste en un desplazamiento de volúmenes mediante el cual se ejerce un descenso de la poscarga del ventrículo izquierdo (VI), con la resultante disminución del trabajo cardíaco, del consumo de oxígeno del miocardio y, por lo tanto, en un aumento de la presión diastólica que va a mejorar la perfusión coronaria a nivel proximal y la perfusión periférica a nivel distal. Desde el punto de vista del tipo de asistencia, se debe considerar como una asistencia en serie que requiere obligatoriamente la actividad del ventrículo y que provoca un aumento limitado del volumen de eyección.

**Palabras clave:** Balón intraaórtico de contrapulsación. Asistencia mecánica circulatoria. *Shock* cardiogénico. Infarto agudo de miocardio.

## *Intraaortic balloon pump as a ventricular assist device*

Intra-aortic balloon pump is currently the most commonly used short-term mechanical ventricular assistance device due to its easy handling and functioning, as well as to its excellent results. Ventricular assist support must start with simple devices progressing towards most complex systems according to the patient response. Intra-aortic balloon counterpulsation has two main effects, improvement of coronary blood flow and peripheral aortic perfusion and decreasing left ventricular workload and myocardial oxygen consumption via afterload reduction. As a ventricular support system it is important to consider it as a first step device because native ventricular activity is required and provides only a limited increase of the ejection fraction.

**Key words:** Intraaortic balloon pump. Mechanical circulatory assistance. Acute myocardial infarction.

## RECUERDO HISTÓRICO

Los efectos beneficiosos del BIACP se basan en el principio de «contrapulsación», de tal manera que la sangre es bombeada o desplazada con el ciclo cardíaco normal. Este principio se aplicó en modelos experimentales durante la década de 1950<sup>1</sup>. Posteriormente, Harken comenzó la utilización de una bomba extracorpórea que podía movilizar sangre durante la sístole del VI para

posteriormente devolverla durante la diástole, utilizando este dispositivo en animales en 1961<sup>2</sup>. Durante el mismo periodo, Mouloupoulos, et al.<sup>3</sup> desarrollaron un prototipo experimental que se colocaba en la aorta, se inflaba durante la diástole ventricular y se desinflaba durante la sístole. Fue en 1968 cuando Kantrowitz, et al. publicaron la primera colocación de este dispositivo en dos pacientes en *shock* cardiogénico, observando una mejoría de la presión arterial media, una disminución de

Correspondencia:  
Tomasa Centella Hernández  
Secretaría de Cirugía Cardíaca Infantil. 2.ª Izq.  
Hospital Ramón y Cajal  
Ctra. de Colmenar, km 9,100  
28034 Madrid  
E-mail: centellato@telefonica.net

Recibido 1 de noviembre de 2008  
Aceptado 7 de mayo de 2009

la presión venosa y un incremento del gasto urinario, consiguiendo que uno de ellos sobreviviera<sup>4</sup>. Aquellos primeros dispositivos requerían la disección de la arteria femoral para su inserción, hasta que en 1980 se desarrollaron los primeros dispositivos de inserción percutánea<sup>5</sup>. Desde entonces, han ido progresivamente desarrollándose diferentes catéteres y consolas, así como aumentando sus indicaciones.

## COLOCACIÓN DEL DISPOSITIVO

El BIACP consiste en una membrana de poliuretano en el extremo distal de un catéter de doble luz cuyo grosor oscila entre 8-9,5 F y una consola con una bomba que se encarga de la inserción de gas en el balón. Antes de la inserción es importante asegurarse de elegir el tamaño adecuado para el paciente. Las distintas compañías que lo comercializan disponen de recomendaciones según la talla del paciente. Asimismo, una vez inflado, el tamaño del balón no debe exceder del 80-90% del diámetro de la aorta descendente. Actualmente, el catéter se inserta por vía percutánea en la arteria femoral, aunque también se ha descrito su inserción percutánea a través de la arteria braquial<sup>6</sup>. En caso de arteriopatía periférica grave puede colocarse tras disección quirúrgica utilizando las arterias subclavia o axilar, o directamente en la aorta ascendente o descendente, aunque estas vías requieren un abordaje quirúrgico más agresivo que condiciona mayor morbimortalidad<sup>7,8</sup>. Una vez introducido, se debe colocar en la aorta descendente, con la punta (radiopaca) 2-3 cm por debajo de la arteria subclavia izquierda, a nivel de la carina (Fig. 1).

## MECANISMO DE ACCIÓN

El BIACP es un método efectivo para el tratamiento de la disfunción miocárdica. El balón está diseñado para inflarse durante la diástole y desinflarse durante la sístole, aumentando la perfusión coronaria durante la diástole y disminuyendo la poscarga durante la sístole. Durante este proceso se moviliza un volumen de sangre (generalmente entre 30-50 ml), lo que consigue aumentar el gasto cardíaco hasta en 1 l/min mejorando, asimismo, el flujo renal<sup>9</sup>.

El punto de comienzo de inflado y de desinflado del balón se controla mediante la consola, que asimismo proporciona el gas necesario para que dicho balón funcione correctamente (helio o dióxido de carbono). La consola sincroniza los tiempos de inflado y desinflado con el ciclo cardíaco mediante el registro del electrocardiograma (ECG) o mediante la onda de presión arterial. El momento de hinchado debe coincidir con el final de

A

B

**Figura 1.** Colocación correcta del BIACP en aorta descendente. **A:** inflado durante la diástole con válvula aórtica cerrada. **B:** desinflado durante la sístole. Válvula aórtica abierta.

la diástole (controlado mediante el ECG en el pico de la onda T), que es el momento en el que la válvula aórtica se cierra. Y el momento del desinflado debe coincidir con el comienzo de la sístole (justo antes de la apertura de la válvula aórtica), que se manifiesta en el ECG mediante la onda R del complejo QRS. La morfología correcta de las ondas de presión arterial tras la colocación de un balón que funciona correctamente se observan en la figura 2.

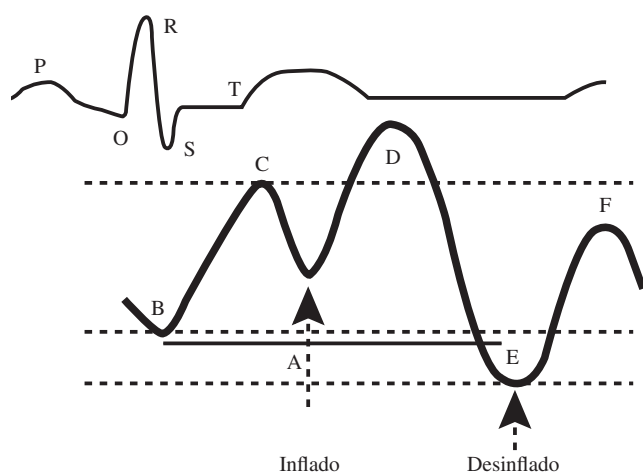
Los resultados de una adecuada contrapulsación<sup>10</sup> se recogen en la tabla I. Dependiendo de la hemodinámica del paciente, los ciclos del BIACP se pueden programar cada ciclo cardíaco del paciente o espaciarse (1:2, 1:4, 1:8) según la frecuencia cardíaca del paciente. Asimismo, el destete del aparato debe realizarse mediante la disminución en el ritmo de ciclado.

## INDICACIONES Y NIVELES DE EVIDENCIA

El BIACP está indicado para el tratamiento del *shock* cardiogénico refractario en diferentes situaciones<sup>11,12</sup> (Tabla II).

### Utilización del balón intraaórtico de contrapulsación en cirugía cardíaca

Durante el periodo perioperatorio el BIACP se recomienda en pacientes con alto riesgo quirúrgico, ya que su utilización disminuye la mortalidad en estos pacientes, y diferentes estudios han mostrado que su uso profiláctico presenta tasas superiores de éxito frente a su



**Figura 2.** Inflado y desinflado correcto. **A:** ciclo cardíaco completo. **B:** presión aórtica final no asistida. **C:** presión sistólica no asistida. **D:** presión diastólica aumentada. **E:** presión aórtica final asistida. **F:** disminución de la presión sistólica.

utilización en el fracaso de salida de circulación extracorpórea (CEC)<sup>13</sup>.

### Preoperatorio

El empleo preoperatorio preventivo o profiláctico del dispositivo se recomienda en las siguientes circunstancias:

- Indicación clase I (nivel de evidencia A):
  - Lesión grave del tronco de la coronaria izquierda.
  - Disfunción ventricular grave (FE < 30%).
  - Reintervención de pacientes coronarios.
  - Anatomía coronaria desfavorable.
  - Angina inestable.
- Indicación clase II:
  - Empleo preoperatorio en pacientes coronarios portadores de lesión de tronco (nivel de evidencia B).
  - Empleo en pacientes no coronarios (B).
  - Empleo en pacientes coronarios con disfunción ventricular grave (A).
  - Empleo preoperatorio en pacientes de alto riesgo intervenidos sin uso de CEC.
- Indicación clase III:
  - Pacientes con insuficiencia aórtica.
  - Pacientes con disección aórtica.
  - Uso de rutina en pacientes estables sin disfunción ventricular grave ni lesión grave de tronco de la coronaria izquierda.

### Intraoperatorio y postoperatorio

Su utilización en estas circunstancias se asocia con tasas de mortalidad que se aproximan al 50%, constituyendo una variable independiente de mal pronóstico.

**TABLA I. EFECTOS HEMODINÁMICOS DEL BALÓN DE CONTRAPULSACIÓN**

Efectos de una adecuada contrapulsación

- Mejoría del gasto cardíaco
- Mejoría de la fracción de eyección
- Aumento del flujo cerebral
- Aumento del flujo coronario
- Elevación de la presión arterial media
- Disminución de las presiones del VI y la aorta
- Disminución de la presión telediastólica del VI
- Disminución de la presión capilar pulmonar
- Disminución de la presión en AI
- Disminución de la frecuencia cardíaca
- Disminución de la frecuencia de arritmias

AI: aurícula izquierda

Los resultados son peores si la causa es secundaria a *shock* cardiogénico postoperatorio frente a la presencia de isquemia<sup>13,14</sup>.

– Indicación clase I:

- Empleo intraoperatorio ante la dificultad de abandonar la CEC (B).
- Bajo gasto postoperatorio en pacientes revascularizados que no responden a dosis moderadas de fármacos vasoactivos.

– Indicación clase II:

- Empleo en pacientes no coronarios intra o postoperatorio (valvulares) (B).

### Recomendaciones del empleo de balón intraaórtico de contrapulsación en angina e infarto

#### Angina inestable

La utilización del BIACP en la angina inestable se basa en el incremento de la perfusión coronaria (mayor

**TABLA II. RESUMEN DE LAS INDICACIONES DEL BALÓN DE CONTRAPULSACIÓN INTRAAÓRTICO**

Indicaciones del BIACP

- Cirugía cardíaca:
  - Perioperatorio
    - En el periodo preoperatorio
    - En el periodo intraoperatorio y postoperatorio
  - En cirugía cardíaca no coronaria
  - En cirugía sin bomba
- Angina inestable
- Infarto de miocardio
- Complicaciones mecánicas del infarto
- Tratamiento trombolítico en el IAM
- Soporte durante la realización de angioplastias
- Puente al trasplante
- Indicaciones menos frecuentes:
  - Resucitación
  - Cirugía no cardíaca

oferta de oxígeno), con reducción del trabajo cardíaco (menor demanda). El BIACP contribuye de forma muy eficaz a estabilizar a los pacientes, si bien la mayoría de los estudios son previos al empleo de heparinas e inhibidores IIB-IIIa.

### *Infarto de miocardio*

El BIACP permite aumentar la perfusión coronaria y el volumen minuto sin aumentar el trabajo cardíaco. Sin embargo debe ir seguido de revascularización para mejorar la supervivencia.

### *Tratamiento trombolítico*

El uso asociado de balón y tratamiento fibrinolítico ha mostrado efectos beneficiosos (aumento de la permeabilidad) sin aumento de las complicaciones (hemorragia), basado en el aumento diastólico del flujo coronario, la reducción en la formación de trombos, efectos beneficiosos sobre el endotelio arterial, así como cierta mejora en la circulación colateral.

Por lo tanto, las indicaciones de BIACP en angina e infarto vendrían recogidas de la siguiente manera:

- Indicación clase I:
  - *Shock* cardiogénico durante el infarto agudo como medida de estabilización para posterior revascularización (A).
  - Complicaciones mecánicas del infarto con descompensación hemodinámica; insuficiencia mitral y comunicación interventricular (A).
  - Asociado a tratamiento fibrinolítico (A).
  - Angina refractaria a tratamiento médico (B).
- Indicación clase II:
  - Tratamiento del *shock* cardiogénico sin posterior revascularización (B).

### **Sostén durante procedimientos de revascularización percutánea**

Diferentes estudios han puesto de manifiesto que el empleo de BIACP en asociación con angioplastia primaria demuestra mejores resultados con menor tasa de reoclusión<sup>15</sup>:

- Indicación clase I:
  - Angioplastia en paciente inestable por refractariedad al tratamiento o por compromiso hemodinámico (B).
  - Angioplastia de única arteria funcional (B).
  - Angioplastia de múltiples vasos en pacientes inestables (B).
  - Angioplastia de tronco no protegido (B).
  - Angioplastia primaria en pacientes con infarto agudo de miocardio (IAM) complicado con edema agudo de pulmón o *shock* cardiogénico (B).

- Indicación clase II:
  - Angioplastia de múltiples vasos en paciente estable (B).
  - Angioplastia en cualquier paciente estable (B).
- Indicación clase III:
  - Angioplastia no compleja en paciente estable (B).

### **Puente al trasplante, recuperación**

Como puente al trasplante, el BIACP ha sido relegado, en general, hacia métodos de asistencia más complejos. Sin embargo, en diferentes centros continúa utilizándose con la intención de preservar la perfusión visceral en pacientes con insuficiencia cardíaca descompensada.

- Indicación clase I:
  - Puente al trasplante en ausencia de disponibilidad de formas más complejas de asistencia (nivel de evidencia C).
  - Edema agudo de pulmón o *shock* cardiogénico refractario con causa potencialmente reversible (puente a la recuperación) o en paciente candidato a trasplante cardíaco (puente a trasplante) (C).
- Indicación clase II:
  - Edema agudo de pulmón o *shock* cardiogénico refractario sin el reconocimiento de una causa potencialmente reversible (C).
- Indicación clase III:
  - Paciente con causa irreversible de insuficiencia cardíaca no candidato a trasplante ni alternativas quirúrgicas (C).

### **Indicaciones menos frecuentes**

#### *Resucitación*

En sujetos sanos, que presentan una parada cardíaca intrahospitalaria con infarto de miocardio documentado, se ha descrito su utilización.

#### *Cirugía no cardíaca*

En otras intervenciones no cardíacas, cuando los pacientes presentan inestabilidad hemodinámica o con lesiones coronarias no revascularizables, se ha empleado de forma aislada el BIACP. Sin embargo, han sido casos esporádicos, por lo que no puede recomendarse su uso de forma general.

#### *Colocación de balón intraaórtico de contrapulsación en arteria pulmonar para fracaso de ventrículo derecho*

No existen estudios aleatorizados que recomienden su utilización; sin embargo, en estudios experimentales, así como en clínica, se ha utilizado el BIACP colocado a

través de prótesis vascular en arteria pulmonar como método de asistencia de corta duración en pacientes con fracaso agudo de ventrículo derecho<sup>16,17</sup>.

## CONTRAINDICACIONES

Fundamentalmente, el BIACP está contraindicado ante la presencia de insuficiencia aórtica, ya que empeora la regurgitación. Por otra parte, no debe ser colocado en pacientes con sospecha o certeza de disección aórtica ya que su colocación en la falsa luz puede desembocar en el aumento de la disección o incluso en rotura aórtica. La existencia de aneurismas abdominales de gran tamaño puede, asimismo, facilitar la rotura de la aorta a este nivel.

La inserción percutánea del BIACP debe evitarse en pacientes con enfermedad vascular periférica grave, ya que puede precipitar la trombosis intravascular o la embolia con isquemia de la extremidad. También, la presencia de injertos bilaterales femoropoplíteos constituye una contraindicación para su colocación por vía percutánea; sin embargo, algunos pacientes con injertos aortobifemorales se incluyen como candidatos a este tipo de implante.

Por último, si bien no constituyen una contraindicación absoluta, la colocación de un BIACP debe ser cuidadosamente valorada en pacientes con septicemia o alteraciones graves de la coagulación<sup>18</sup>.

## COMPLICACIONES

Las complicaciones oscilan entre un 2-47%, la mayoría asociadas con compromiso vascular (obstrucción del catéter, isquemia de la extremidad, necesidad de trombectomía o amputación). La complicación más frecuente es la incapacidad de insertar el balón<sup>10</sup>. Menos comunes son la disección aórtica, la laceración aortoiliaca o la perforación, la infección del catéter o de partes blandas y las complicaciones ateroembólicas. Asimismo, el BIACP puede ir acompañado de complicaciones mecánicas que incluyen su rotura, el inflado inadecuado y el insuficiente aumento diastólico.

En el mayor registro internacional publicado hasta el momento (registro Benchmark)<sup>11,15</sup> se estudiaron de forma prospectiva 16.909 pacientes, de los que un 7% presentó al menos una complicación relacionada con la colocación del BIACP. De ellos, el 2,8% tuvo complicaciones mayores, que incluían hemorragia importante en el 0,8%, isquemia grave (0,9%), amputación de la extremidad (0,1%), así como fallecimiento relacionado en el 0,05%. Las variables predictoras de aparición de complicaciones fueron: edad igual o superior a 75 años,

enfermedad vascular periférica, diabetes *mellitus*, género femenino y superficie corporal menor de 1,65 m<sup>2</sup>.

La elección del tamaño adecuado del BIACP para cada paciente, la utilización racional en la medicación que se asocia a estos enfermos, así como la experiencia del equipo, claramente disminuyen el número de complicaciones secundarias a la utilización de este dispositivo<sup>19</sup>.

## RESULTADOS CLÍNICOS

Existen pocos estudios aleatorizados del uso de BIACP, por lo que los resultados clínicos están basados fundamentalmente en estudios observacionales. En el ensayo SHOCK se aleatorizaron 1.190 pacientes en situación de *shock* cardiogénico asignados a tratamiento médico frente a revascularización coronaria. Cuando se asoció la colocación del BIACP la mortalidad hospitalaria fue de un 50%, frente a los pacientes que no lo recibieron, que fue del 72%<sup>20,21</sup>. Sin embargo, en este estudio la mayoría de los pacientes fueron sometidos a un procedimiento de revascularización que indudablemente mejoraba los resultados. Por otra parte, tampoco fue un estudio aleatorizado respecto a la utilización del BIACP.

Recientemente ha sido publicado un metaanálisis que estudia la utilización del BIACP preoperatorio en los pacientes de alto riesgo sometidos a revascularización quirúrgica para reducir la mortalidad hospitalaria<sup>22</sup>, estudio en el que se seleccionan 10 publicaciones, de las cuales seis fueron estudios de cohortes con controles y cuatro estudios aleatorizados. Tras este análisis los autores concluyeron que la utilización del BIACP profiláctico en este grupo de pacientes reduce la mortalidad hospitalaria de un 15 a un 4,7%, con una tasa de complicaciones relacionada con la colocación del BIACP del 3,7%.

## CONCLUSIONES

Si bien hace unos años el BIACP era el método de elección para la asistencia mecánica en los pacientes con *shock* cardiogénico, la mayoría de los estudios han puesto de manifiesto que en el soporte hemodinámico en pacientes con depresión grave de la función ventricular izquierda o taquiarritmias persistentes el BIACP es insuficiente para revertir esta situación<sup>23</sup>. Sin embargo, constituye un elemento fundamental en el arsenal terapéutico de estos pacientes, y no podemos olvidar que la mayoría de los estudios de nuevas asistencias de corta duración continúan comparando los resultados hemodinámicos y de morbilidad utilizando como modelo de referencia el BIACP.



## BIBLIOGRAFÍA

1. Kantrowitz A. Experimental augmentation of coronary flow by retardation of the arterial pressure pulse. *Surgery*. 1953;34: 678-87.
2. Clauss RH, Birtwell WC, Albertal G, et al. Assisted circulation. I. The arterial counterpulsator. *J Thorac Cardiovasc Surg*. 1961;41:447-58.
3. Mouloupoulos SD, Topaz S, Kolff WJ. Diastolic balloon pumping (with carbon dioxide) in the aorta: a mechanical assistance to the failing circulation. *Am Heart J*. 1962; 63:669-75.
4. Kantrowitz A, Tjonneland S, Freed PS, Phillips SJ, Butner AN, Sherman JL Jr. Initial clinical experience with intraaortic balloon pumping in cardiogenic shock. *JAMA*. 1968;203: 113-8.
5. Bregman D, Nichols AB, Weiss MB, Powers ER, Martin EC, Casarella WJ. Percutaneous intraaortic balloon insertion. *Am J Cardiol*. 1980;46:261-4.
6. Noel BM, Gleeton O, Barbeau GR. Transbrachial insertion of an intra-aortic balloon pump for complex coronary angioplasty. *Catheter Cardiovasc Interv*. 2003;60:36-9.
7. Arafa OE, Geiran OR, Svennevig JL. Transthoracic intra-aortic balloon pump in open heart operations: techniques and outcome. *Scand Cardiovasc J*. 2001;35:40-4.
8. Mueller DK, Stout M, Blakeman BM. Morbidity and mortality of intra-aortic balloon pumps placed through the aortic arch. *Chest*. 1998;114:85-8.
9. Freedman RJ. The intra-aortic balloon pump system: current roles and future directions. *J Cardiol*. 1991;6:313.
10. Lesprón M. El balón de contrapulsación y la asistencia ventricular. *Arch Cardiol Mex*. 2002;72 Suppl 1:111-6.
11. Cohen M, Urban P, Christenson JT, et al. Intra-aortic balloon counterpulsation in US and non-US centres: results of the Benchmark Registry. *Eur Heart J*. 2003;24:1763-70.
12. Ryan TJ, Antman EM, Brooks NH, et al. 1999 update: ACC/AHA guidelines for the management of patients with acute myocardial infarction: executive summary and recommendations: a report of the American College of Cardiology/American Heart Association Task Force on Practice Guidelines (Committee on Management of Acute Myocardial Infarction). *Circulation*. 1999;100:1016-30.
13. Dietl CA, Berkheimer MD, Woods EL, Gilbert CL, Pharr WF, Benoit CH. Efficacy and cost-effectiveness of preoperative IABP in patients with ejection fraction of 0.25 or less. *Ann Thorac Surg*. 1996;62:401-8.
14. Levin RL, Degrange M, Bruno G, et al. Empleo preoperatorio preventivo de balón de contrapulsación (Eppreba). *Rev Arg Cardiol*. 2003;71:102-8.
15. Ferguson JJ 3rd, Cohen M, Freedman RJ Jr, et al. The current practice of intra-aortic balloon counterpulsation: results from the Benchmark Registry. *J Am Coll Cardiol*. 2001;38:1456-62.
16. Spence PA, Weisel RD, Easdown J, Jabr AK, Yap V, Salerno TA. The hemodynamic effects and mechanism of action of pulmonary artery balloon counterpulsation in the treatment of right ventricular failure during left heart bypass. *Ann Thorac Surg*. 1985;39:329-35.
17. Opravil M, Gorman AJ, Krejcie TC, Michaelis LL, Moran JM. Pulmonary artery balloon counterpulsation for right ventricular failure: I. Experimental results. *Ann Thorac Surg*. 1984;38:242-53.
18. Trost JC, Hillis LD. Intra-aortic balloon counterpulsation. *Am J Cardiol*. 2006;97:1391-8. Epub 2006 Mar 20.
19. Azeem T, Stephens-Lloyd A, Spyt T, Hartshorne R, Gershlick AH. Intra-aortic balloon counterpulsation: variations in use and complications. *Int J Cardiol*. 2004;94:255-9.
20. Hochman JS, Buller CE, Sleeper LA, et al. Cardiogenic shock complicating acute myocardial infarction – Etiologies, management and outcome: a report from the SHOCK Trial Registry. Should we emergently revascularize Occluded Coronaries for cardiogenic shock? *J Am Coll Cardiol*. 2000;36 (3 Suppl A):1063-70.
21. French JK, Feldman HA, Assmann SF, et al. Influence of thrombolytic therapy, with or without intra-aortic balloon counterpulsation, on 12-month survival in the SHOCK trial. *Am Heart J*. 2003;146:804-10.
22. Dyub AM, Whitlock RP, Abouzahr LL, Cina CS. Preoperative intra-aortic balloon pump in patients undergoing coronary bypass surgery: a systematic review and meta-analysis. *J Card Surg*. 2008;23:79-86.
23. Garatti A, Russo C, Lanfranconi M, et al. Mechanical circulatory support for cardiogenic shock complicating acute myocardial infarction: an experimental and clinical review. *ASAIO J*. 2007;53:278-87.



**BIOMED**



**unidix**

# Especialistas en cirugía cardiovascular

**desde 1977 al cuidado de tu salud**



**91 803 28 02**



**info@biomed.es**