

## Caso clínico

# Cirugía de aneurisma de arco y aorta torácica descendente derecho vía toracotomía izquierda

Carlos Esteban Martín López<sup>1</sup>,  
Alberto Forteza<sup>1</sup>, Francisco Gragera<sup>2</sup>,  
Enrique Pérez de la Sota<sup>1</sup>,  
María Jesús López<sup>1</sup>, Jorge Centeno<sup>1</sup>,  
José María Cortina<sup>1</sup>

<sup>1</sup>Servicio de Cirugía Cardíaca.

Hospital Universitario 12 de Octubre. Madrid

<sup>2</sup>Servicio de Radiología.

Hospital Universitario 12 de Octubre. Madrid

Presentamos un caso en extremo infrecuente de aneurisma fusiforme de arco y aorta torácica descendente derecho. Aunque la aorta torácica descendente estaba situada a la derecha de la columna vertebral, presentaba una elongación hacia la izquierda a nivel del istmo aórtico y retornaba distalmente, a su posición habitual, a nivel del hiato diafragmático. Bajo hipotermia profunda se realizó una reconstrucción extraanatómica con exclusión del saco aneurismático vía toracotomía izquierda.

**Palabras clave:** Aneurisma. Aorta. Arco aórtico. Toracotomía.

## *Repair of a right-sided aortic arch and descending aorta aneurysm by left thoracotomy*

We report an extremely rare case of extensive aneurysm of right-sided aortic arch and descending thoracic aorta. Although the descending thoracic aorta was located to the right of the spinal column, it presented an elongation to the left at the aortic isthmus and distally returned to usual position to level of the aortic hiatus. Extraanatomical reconstruction and exclusion of the aneurysmal sac were successfully performed under deep hypothermia through a left thoracotomy.

**Key words:** Aneurysm. Aorta. Aortic arch. Thoracotomy.

## INTRODUCCIÓN

La cirugía sobre los aneurismas de la aorta torácica descendente (ATD) con arco aórtico derecho es infrecuente y su abordaje vía toracotomía izquierda lo es aún más. A continuación describimos un caso de aneurisma de arco derecho y ATD y la estrategia quirúrgica empleada.

## CASO CLÍNICO

Paciente varón de 60 años de edad, fumador ocasional y con antecedentes de hipertensión arterial y diabetes, diagnosticado de forma incidental de aneurisma fusiforme de arco aórtico distal y ATD. Durante

3 años fue sometido a seguimiento periódico con controles radiológicos mediante tomografía axial computarizada, permaneciendo, durante este tiempo, clínicamente asintomático. En el último control se objetivó un incremento del diámetro aneurismático máximo de 50-60 mm en 1 año, motivo por el cual se decide su ingreso para cirugía electiva. La radiografía de tórax evidenciaba un ensanchamiento mediastínico con desplazamiento hacia el hemitórax derecho. La tomografía axial computarizada de tórax mostraba un arco aórtico derecho con dilatación aneurismática distal, que englobaba el origen de la arteria subclavia izquierda, y se extendía caudalmente, afectando a la totalidad de la ATD. Ésta estaba situada a la derecha de la columna vertebral, presentaba una elongación hacia la izquierda a nivel del istmo aórtico y retornaba

Correspondencia:

Carlos Esteban Martín López

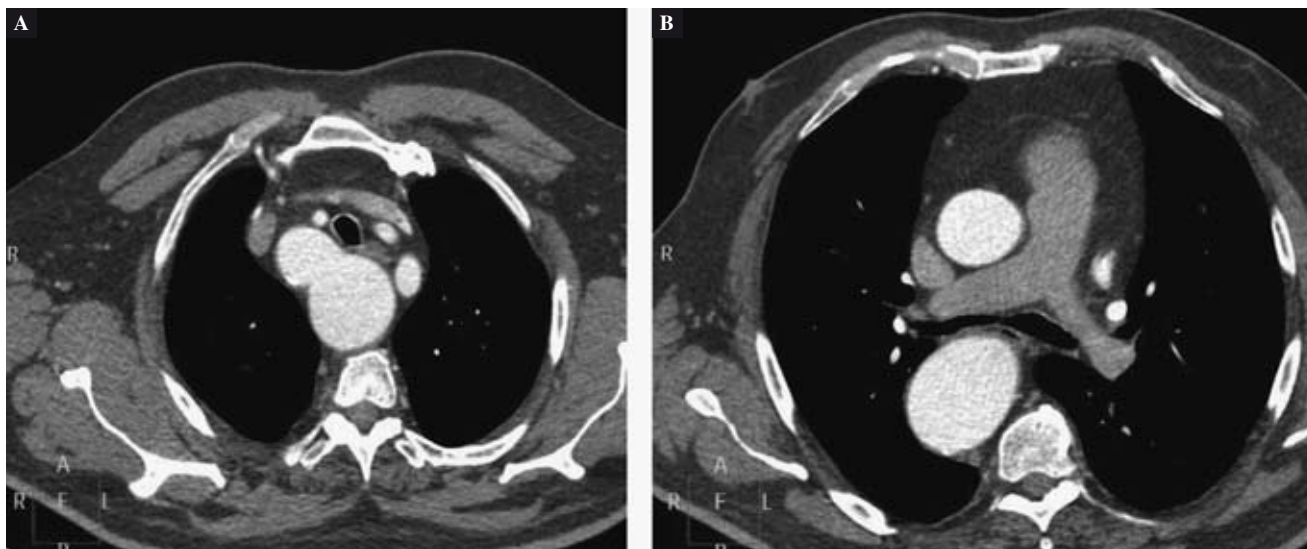
La Alcazaba, 2, 3.º Dcha.

28041 Madrid

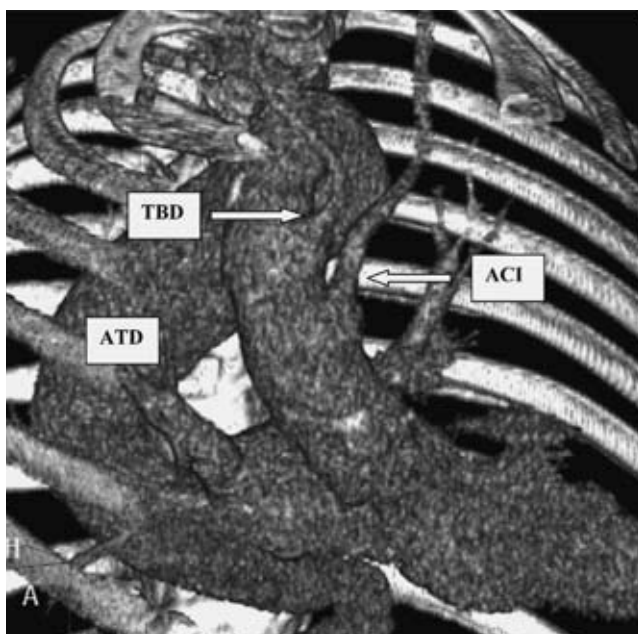
E-mail: carlostephanmartin@hotmail.com

Recibido: 17 de diciembre de 2008

Aceptado: 30 de abril de 2009



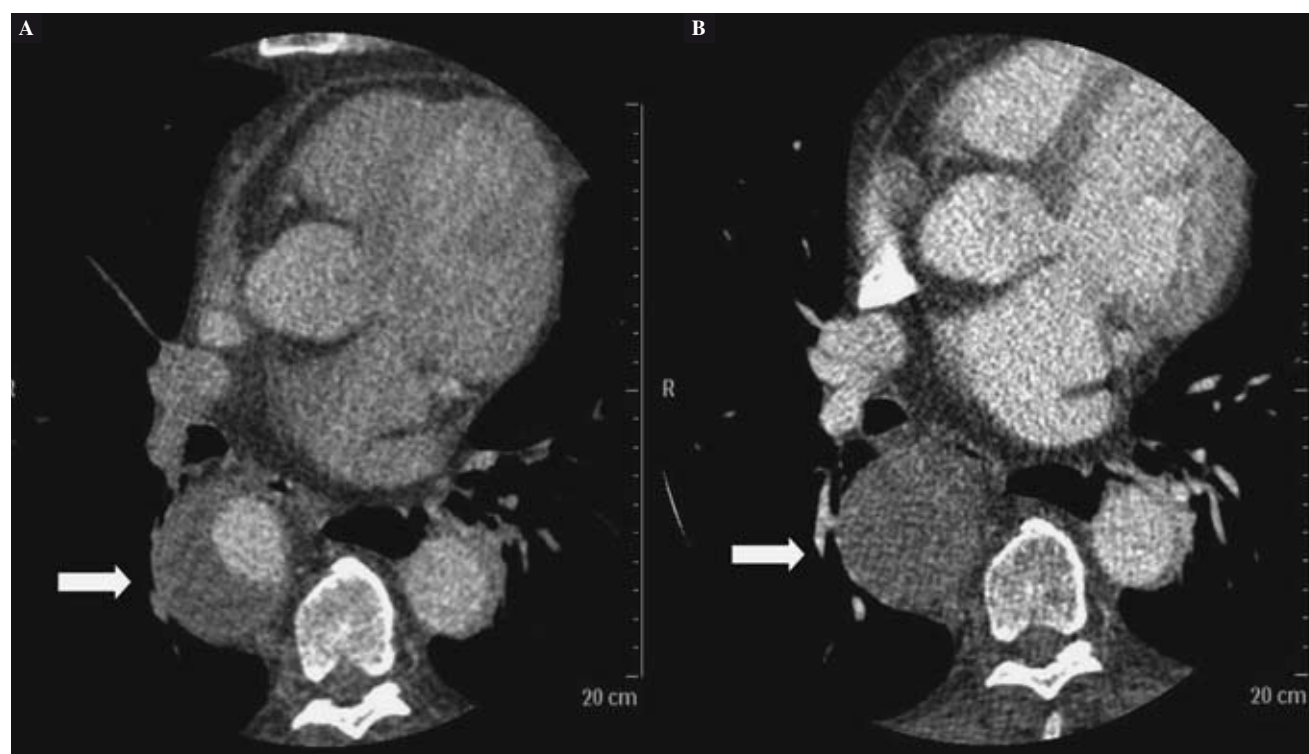**Figura 1.** Cortes tomográficos axiales preoperatorios que muestran un arco aórtico derecho (A) y una ATD derecha aneurismática (B).



**Figura 2.** Tomografía axial computarizada tridimensional que muestra una dilatación aneurismática del tercio distal del arco aórtico derecho y de la totalidad de la ATD; esta última está situada a la derecha de la columna vertebral y presenta una elongación hacia la izquierda en el istmo aórtico y distalmente a nivel del hiato diafragmático. ACI: arteria carótida izquierda; TBD: tronco braquiocefálico derecho; ATD: aorta torácica descendente.

distalmente, a su posición habitual, a nivel del hiato diafragmático. La aorta abdominal mantenía diámetros dentro de la normalidad (Figs. 1 y 2). La ecocardiografía indicó función ventricular conservada con ausencia de valvulopatías y la coronariografía descartó enfermedad coronaria significativa. No se hallaron otras anomalías congénitas y los estudios serológicos resultaron negativos.

Se realizó una toracotomía posterolateral izquierda a través del cuarto espacio intercostal con posterior disección y exposición del tercio distal del arco aórtico derecho, que incluía el origen de la arteria subclavia izquierda, y de la ATD a nivel del hiato diafragmático. Tras heparinización sistémica se procedió a la canulación arterial y venosa de los vasos femorales izquierdos y se inició la circulación extracorpórea (CEC) y enfriamiento sistémico. Un catéter de aspiración fue insertado en el ápex del ventrículo izquierdo, dejando en fibrilación ventricular. Cuando la temperatura vesical alcanzó los 18 °C se procedió a la parada circulatoria. Se realizó transección completa del arco aórtico distal, entre el tronco braquiocefálico derecho y la arteria subclavia izquierda (en este caso la carótida izquierda era la arteria localizada más proximal en el arco aórtico) y se confeccionó una anastomosis terminoterminal entre el arco proximal y una prótesis tubular de dacrón Hemashield Platinum 28 mm (Boston Scientific, Massachusetts, USA) mediante sutura continua de polipropileno 3/0 apoyado en banda de pericardio heterólogo. La arteria subclavia izquierda fue reimplantada a la prótesis tubular mediante interposición de injerto protésico dacrón Hemashield 8 mm mediante sutura continua de polipropileno 5/0. El lumen del arco distal resecado fue completamente cerrado con sutura de polipropileno 3/0. La prótesis tubular fue pinzada y se insertó una cánula arterial iniciando CEC parcial. Se realizó transección completa de la ATD justo sobre el diafragma, anastomosándose, a dicho nivel, la prótesis tubular mediante sutura continua de polipropileno 3/0 apoyado en banda de pericardio heterólogo. El lumen de la ATD distal resecada fue completamente cerrado con sutura de polipropileno 3/0. De esta forma la prótesis tubular quedó como una



**Figura 3.** Controles tomográficos postoperatorios a los 6 meses (A) y al año (B), que evidencian una reducción progresiva del flujo sanguíneo en el saco aneurismático.

reconstrucción extraanatómica con exclusión del saco aneurismático. El tiempo de CEC fue 203 min y de parada circulatoria 35 min. En el postoperatorio el paciente precisó ventilación mecánica prolongada (tiempo total: 72 h) y posterior ventilación con presión positiva incruenta (CPAP) durante 5 días, por disfunción respiratoria (elevado gradiente alveoloarterial [ $\text{PaO}_2/\text{FiO}_2 \leq 200$ ], en posible relación con la manipulación intraoperatoria del pulmón izquierdo y, de forma global, como síndrome de respuesta inflamatoria sistémica post-CEC). El paciente presentó agitación y bradipsiquia inicial tras retirada de sedación, con tomografía axial computarizada cerebral sin hallazgos patológicos completamente resueltos en las primeras horas. Fue dado de alta a los 26 días de la intervención. Los controles postoperatorios con tomografía axial computarizada (a los 3 y 6 meses postoperatorios y, posteriormente, al año) mostraron normofuncionalidad de la prótesis tubular, discreta regresión de los diámetros (diámetro máximo de 60-57 mm) y reducción progresiva del flujo sanguíneo colateral en el saco aneurismático (Fig. 3).

## DISCUSIÓN

El arco aórtico derecho es una rara anomalía con una incidencia aproximada de 0,1% de la población<sup>1</sup>. En los

pocos casos publicados de cirugía de aneurisma de arco aórtico y ATD derecho, el abordaje quirúrgico empleado ha sido la toracotomía derecha por la excelente exposición de la aorta ascendente, arco y ATD<sup>2-5</sup>. En este caso, dada la peculiaridad anatómica descrita, ni la toracotomía derecha ni la esternotomía media hubiesen permitido acceder y reparar el arco aórtico distal. Por ello, decidimos un abordaje vía toracotomía izquierda para asegurar una completa exposición del arco aórtico distal. Posteriormente, realizamos una reconstrucción extraanatómica entre el arco aórtico distal y la ATD inmediatamente proximal al hiato diafragmático con exclusión del saco aneurismático.

Consideramos que esta técnica, empleada en ciertas enfermedades complejas de la ATD<sup>6,7</sup>, es la opción más adecuada en este caso. Aunque la presencia de un saco aneurismático residual puede asociar un riesgo potencial de crecimiento progresivo y rotura por la persistencia de flujo sanguíneo colateral<sup>8</sup> (de ahí el carácter paliativo de la intervención), los controles radiológicos posteriores mostraron una reducción progresiva del flujo sanguíneo en dicho saco aneurismático. Sin embargo, es evidente la necesidad de un estrecho seguimiento a largo plazo en estos casos, valorando la necesidad de resección del aneurisma excluido ante la persistencia de flujo y/o un crecimiento aneurismático progresivo. En este caso se desestimó la implantación de endoprótesis por la

tortuosidad de la ATD y la marcada angulación de las arterias femorales.

## BIBLIOGRAFÍA

1. Svensson LG, Crawford ES. Cardiovascular and vascular disease of the aorta. Philadelphia: Saunders; 1996. p. 164-71.
2. Tsukube T, Ataka K, Sakata M, Wakita N, Okita Y. Surgical treatment of an aneurysm in the right aortic arch with aberrant left subclavian artery. *Ann Thorac Surg.* 2001;71:1710-1.
3. Yasuda T, Yamamoto S, Ishida Y. Double aneurysms of arch and descending aorta associated with right aortic arch. *Ann Thorac Surg.* 2000;70:1405-7.
4. Patiniotis TC, Mohajeri M, Hill DG. Right aortic arch with aberrant left subclavian artery: aneurismal dilatation causing symptomatic compression of the right main bronchus in an adult. *Aust NZ J Surg.* 1995;65:690-2.
5. Wakiyama H, Okada M, Yamashita C, et al. Successful surgical treatment of an Edwards type IIIB right aortic arch aneurysm: report of a case. *Surg Today.* 1998;28:1098-101.
6. Shiiya N, Matsuzaki K, Yamashita T, et al. Proximal aortic replacement with ascending-descending bypass for a diffuse aneurysm: report of a case. *Surg Today.* 2006;36:541-5.
7. Kuniyara T, Shiiya N, Oh-oka T, Yasuda K. Off-pump ascending to descending aorta bypass grafting with descending aneurysm exclusion. *Thorac Cardiovasc Surg.* 2004;52:374-5.
8. Ku K, Nakayama K, Saitoh Y, et al. Long-term follow-up (8 to 17 years) after thromboexclusion operation for thoracic aortic aneurysms. *Ann Thorac Surg.* 1997;64:399-403.





**BIOMED**



unidix

# Especialistas en cirugía cardiovascular

**desde 1977 al cuidado de tu salud**



**91 803 28 02**



**info@biomed.es**