

Comunicaciones orales 5

CO33

111. COMISUROTOMÍA DE LA VÁLVULA TRICÚSPIDE EN LA ENFERMEDAD REUMÁTICA. 30 AÑOS DE EXPERIENCIA

Pérez Negueruela C, Merino O, Bernal JM, Pontón A, Arnaiz E, Díez Solorzano L, Revuelta JM
Hospital Universitario Marqués de Valdecilla, Santander

Objetivos: Estudiar a largo plazo los resultados de la comisurotomía tricúspide y los factores predictivos de riesgo.

Material y métodos: Entre 1975-2006, a 146 pacientes ($47,4 \pm 13,3$ años) se les realizó una comisurotomía tricúspide, aislada en 14 casos y asociada a una anuloplastia en 134. Existía una enfermedad mitral en 145 pacientes y aórtica en 65, y la etiología de las lesiones valvulares era reumática. La enfermedad tricúspide era orgánica. El seguimiento ha sido completo en el 97,8% de los casos, con un seguimiento medio de 15,8 años.

Resultados: La mortalidad hospitalaria fue del 4,7%. El análisis multivariante detectó como factor de riesgo el tiempo posclampaje. A lo largo del seguimiento se han producido 71 fallecimientos (48%). La curva actuarial de supervivencia es $12 \pm 6,1\%$ a los 30 años, mientras la curva de supervivencia

de una población española de la misma edad y género es de 75,8%. Los factores predictivos en el análisis multivariante han sido la anuloplastia mitral con anillo como factor protector, y el índice de masa corporal inferior a 20 y superior a 30 kg/m^2 como factor de riesgo. Sesenta y seis pacientes han precisado una reoperación. La curva actuarial libre de reoperación es de $19,9 \pm 6,1\%$ a los 30 años. El análisis multivariante mostró la anuloplastia mitral protésica como factor protector de necesidad de reoperación.

Conclusiones: La enfermedad reumática orgánica de la válvula tricúspide se puede reparar satisfactoriamente mediante la comisurotomía tricúspide, pero los resultados a largo plazo muestran una mortalidad y necesidad de reoperación elevadas.

CO34

85. REPARACIÓN MITRAL EN CASOS DE INSUFICIENCIA MITRAL ISQUÉMICA CRÓNICA CON ANILLO CARPENTIER-MCCARTHY-ADAMS IMR ETLOGIX®: RESULTADOS ECOCARDIOGRÁFICOS A MEDIO PLAZO

Mosquera Rodríguez VX, Bouzas A, Estévez Cid F, Cuenca Castillo JJ, Portela F, Álvarez N, Juffé Stein A
Complejo Hospitalario Universitario Juan Canalejo, La Coruña

Objetivo: Revisar los fundamentos del anillo asimétrico Carpentier-McCarthy-Adams IMR ETlogix® en el tratamiento de la insuficiencia mitral isquémica crónica (IMIC) y comunicar la experiencia a medio plazo de nuestro centro.

Material y métodos: Veinticuatro pacientes (edad media $66,6 \pm 7,8$ años) con IMIC igual o superior a 2/4 (área media de regurgitación $12,1 \pm 2,1 \text{ cm}^2$ y del orificio regurgitante efectivo [ORE] $0,42 \pm 0,21 \text{ cm}^2$) sometidos a anuloplastia mitral con anillo ETlogix® (diámetro medio $26,5 \pm 1,6$). Revascularización miocárdica en 21 pacientes (media $1,8 \pm 1,0$ puentes/paciente). Mortalidad quirúrgica media esperada según escala EuroScore $10,6 \pm 6,1\%$.

Resultados: No hubo mortalidad intrahospitalaria. Ecocardiograma al alta reveló reducción del grado de insuficiencia mitral de $2,9 \pm 0,7$ a $0,6 \pm 0,4$ ($p < 0,001$); del diámetro del anillo mitral ($3,2 \pm 0,3$ a $2,2 \pm 0,1 \text{ cm}$); área de *tethering* ($1,7$

$\pm 0,6$ a $0,6 \pm 0,3 \text{ cm}^2$) y altura de *tenting* ($1,1 \pm 0,2$ a $0,6 \pm 0,1 \text{ cm}$) ($p \leq 0,05$). Seguimiento medio de 22 ± 3 meses (rango 6-30 meses). Ecocardiograma de control tardío mostró recurrencia de regurgitación con área superior a 4 cm^2 (ORE $0,23 \text{ cm}^2$) ($\geq 2/4$) en 1 paciente (4%) y área de regurgitación entre $2-4 \text{ cm}^2$ ($+1/4$) en 3 pacientes. Reducción de PSAP de $46,4 \pm 16,1$ a $32,3 \pm 8,9 \text{ mmHg}$ ($p = 0,04$); del volumen telesistólico ventricular izquierdo de $84,4 \pm 39,7$ a $59,6 \pm 32 \text{ cm}^3$ y del tele-diastólico de $161,4 \pm 35,6$ a $110,3 \pm 36,8 \text{ cm}^3$ ($p \leq 0,05$).

Conclusiones: La reparación mitral con anillo asimétrico ETlogix® en pacientes con insuficiencia mitral isquémica crónica permite una eficaz corrección de la regurgitación a través de cambios asimétricos en la morfología del anillo mitral, con excelentes resultados a medio plazo en cuanto al grado de competencia mitral y reducción volumétrica del ventrículo izquierdo.

CO35

50. PRESERVACIÓN CORDOPAPILAR DURANTE EL RECAMBIO MITRAL EN LA ESTENOSIS VERSUS INSUFICIENCIA MITRAL: ¿UN BENEFICIO COMPARABLE?

García Fuster R, Vázquez A, Estévez V, Cánovas S, Gil O, Hornero F, Martínez León J
Hospital General Universitario, Valencia

Objetivos: La preservación cordopapilar en el recambio mitral (RVM) disminuye el remodelado posquirúrgico secundario a la interrupción de la continuidad anulopapilar. Analizamos el efecto de la resección frente a preservación (completa-parcial) en los tipos de disfunción valvular: estenosis (EM), doble lesión (DLM) o insuficiencia (IM).

Material y métodos: Cuatrocientos sesenta pacientes reumáticos con seguimiento ecocardiográfico completo (preoperatorio y postoperatorio: 1.º mes, 1.º año y > 1 año) intervenidos de RVM (1996-2006). EM en 154, DLM en 157 e IM en 149. Grupos quirúrgicos: resección valvular completa (RVC) 128, preservación velo posterior (PVP) 199, preservación completa (PC) 133.

Resultados: Comparables en edad, sexo, NYHA y tipo disfunción. PVP y PC mostraron un descenso progresivo de volúmenes ventriculares. RVC mostró un descenso inicial (1.º mes) seguido de un nuevo aumento (remodelado). EM sufrió un descenso inicial y un remodelado precoz (1.º año), mientras

que IM mostró un descenso inicial mayor (ventrículo previamente dilatado) y un remodelado posterior diferido (> 1 año).

Conclusiones: La RVC en el RVM ocasiona un remodelado ventricular posquirúrgico. Sus efectos son más precoces en la EM. En la IM, la dilatación ventricular previa disminuye al corregir la sobrecarga de volumen y demora en el tiempo dicho remodelado. La PVP y, especialmente, la PC son beneficiosas en la IM y EM.

ECO VTD (ml)		Preoperatorio	1 mes	1 año	> 1 año
RVC	EM	157 ± 50	143 ± 36	161 ± 32	168 ± 36
	IM	183 ± 54	168 ± 42	171 ± 53	182 ± 60
PVP	EM	150 ± 36	147 ± 37	157 ± 36	162 ± 38
	IM	204 ± 53	175 ± 41	166 ± 39	168 ± 49
PC	EM	169 ± 46	160 ± 28	160 ± 31	142 ± 34
	IM	222 ± 62	172 ± 33	178 ± 43	182 ± 62

CO36

68. CIRUGÍA VALVULAR CON MINICIRCUITOS. EXPERIENCIA INICIAL

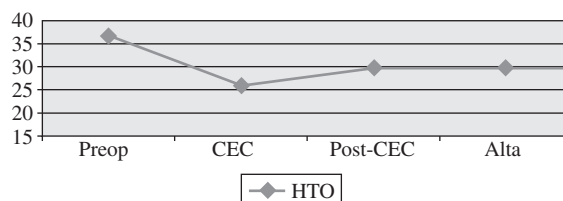
Cámara Rosell ML, Delgado L, Fernández M, Castro MA, Orrit J, Fernández C, Romero B, Flo A, Ruyra X
Hospital Universitario Germans Trias i Pujol, Badalona

Objetivos: Evaluar la experiencia inicial en la utilización de minicircuitos para pacientes valvulares (MECCV).

Material y métodos: Durante el periodo comprendido entre febrero de 2006 - diciembre de 2007, se han realizado 50 intervenciones con MECCV. La edad media fue de 70,6 años, el sexo fue de 26 mujeres (52%) y 24 hombres (48%), con superficie corporal media de 1,7 y con grado funcional previo III-IV en el 66%. EuroScore medio fue de 6,2 (6-11), que corresponde a un logístico de 6,5% (2-27%). El tipo de cirugía realizada fue de sustitución valvular aórtica aislada en 32 pacientes, con cirugía coronaria en 10, con aorta en 3. El resto de enfermedades se distribuyen en una sustitución de aorta, 1 comunicación interauricular, una sustitución mitroaórtica con injerto coronario y una resección de rodete subvalvular. El tiempo de MECCV fue de 78 min (16-108) y de isquemia de 58. Al 89% de los pacientes valvulares se les implantó una prótesis biológica. No hubo ninguna reconversión a CEC convencional.

Resultados: La mortalidad hospitalaria fue de 2 pacientes (4%). Los parámetros postoperatorios evaluados fueron semejantes a la cirugía convencional excepto en una tasa de transfusiones menor (17 pacientes, lo que supone un 34%). La evolución del hematocrito durante la MECCV fue:

Conclusiones: La minicirculación extracorpórea es segura y técnicamente fácil en su manejo. Dada la baja tasa de transfusión, estaría indicada en pacientes con superficie corporal baja y altas posibilidades de transfusión, especialmente en la enfermedad aórtica.



CO37

57. ¿EXISTE VIDA DESPUÉS DE LA VALVULOPLASTIA MITRAL PERCUTÁNEA?

Pérez Negueruela C, Bernal JM, Pontón A, García I, Díez Solorzano L, Revuelta JM
Hospital Universitario Marqués de Valdecilla, Santander

Objetivos: Estudiamos la experiencia completa de nuestro hospital (1985-2007) en aquellos pacientes que tras una valvuloplastia mitral percutánea (VM) han precisado una intervención quirúrgica mitral.

Material y métodos: De 616 pacientes (VM), 143 han precisado una operación mitral con circulación extracorpórea (23,2%). En 55 casos (38,5%) la dilatación no fue eficaz y en 88 (61,5%) la dilatación fue efectiva. El intervalo entre la VM y la intervención fue menor de 24 h (8,4%), 1-30 días (15,4%) y mayor de 30 días (76,2%). Las causas de la VM fallida (varias) fueron: taponamiento por lesión de cavidades cardíacas (6,3%), EAP (3,5%), problemas técnicos (14,7%), insuficiencia mitral yatrogénica (28,7%) y progresión de la enfermedad reumática 86 pacientes (60,1%).

Resultados: La intervención mitral consistió en un recambio por una prótesis en 125 pacientes (87,4%), y una reparación valvular en 18 (12,6%). Además, se asoció una reparación de perforaciones de cavidades cardíacas en 10 casos (7,0%), cierre de CIA yatrogénica en 28 (19,6%), intervención tricúspide en 52 (36,3%), aórtica en 33 (23,1%), coronaria en 7 (4,9%), trombectomía en 7 (4,9%) y crioablación en 2 (1,4%). La mortalidad hospitalaria fue de 10 pacientes (7,0%) y la estancia media postoperatoria fue de $14,1 \pm 10,8$ días.

Conclusiones: La VM fallida es una entidad nosológica de características específicas en la que el tratamiento quirúrgico tiene unos resultados menos satisfactorios y es menor la posibilidad de realizar un tratamiento reparador.

CO38

101. REPARACIÓN DEL CANAL AV SIN PARCHES

Aramendi Gallardo JI, Hamzeh García G, Crespo de Hubsch A, Voces Sánchez R, Rodríguez Delgadillo MA, Lizama L
Hospital de Cruces, Baracaldo

Objetivo: Describir nuestra técnica de reparación del canal AV sin parche.

Materiales y métodos: Desde 2002 hemos intervenido a 39 pacientes de canal AV sin parche. Treinta pacientes presentaban canal AV completo o intermedio. Edad media 9 meses. Tipo: intermedio 6, Rastelli A 19, Rastelli B 1, Rastelli C 3, canal + Fallot 1. En 17 pacientes no se utilizó parche para cerrar el componente CIV, pero sí para cerrar el *ostium primum*. En 13 pacientes no se utilizó ningún parche. Nueve pacientes con canal AV parcial fueron intervenidos sin parche. La edad media fue de 13 años, cuatro de ellos mediante Heart Port.

Técnica quirúrgica: la CIV del canal AV se cierra directamente, anclando los velos comunes anterior y posterior al

borde libre del *septum* interventricular con puntos sueltos en U. Tras cerrar el *cleft*, el *ostium primum* se cierra con sutura continua anclando el borde libre del *septum primum* al anillo de la neoválvula AV.

Resultados: La mortalidad fue de 1 paciente en el canal AV completo por mala protección miocárdica (3%). No hubo mortalidad en el canal AV parcial. Los tiempos de isquemia y CEC fueron 54' y 82' para el canal AV completo, y 31' y 58' para el canal AV parcial. El seguimiento medio fue de 33 meses. Hubo 3 reoperaciones en el grupo de canal AV completo (3,7/100/año): 1 estenosis subaórtica, 1 CIV residual y 1 *jet* entre VI y aurícula dcha.

Conclusión: el canal AV se puede reparar sin parche. Es una técnica rápida, segura y eficaz.



BIOMED



unidix

Especialistas en cirugía cardiovascular

desde 1977 al cuidado de tu salud



91 803 28 02



info@biomed.es