

Cuantificación de la densidad de capilares sanguíneos en el nodo sinusal de pacientes con fibrilación auricular crónica

Aquilino Hurlé¹, Damián Sánchez Quintana², Eduardo Bernabeu¹, Margarita Murillo² y Vicente Climent²

¹Servicio de Cirugía Cardíaca

Hospital General Universitario de Alicante

²Departamento de Anatomía Humana.

Universidad de Extremadura. Facultad de Medicina de Badajoz

Introducción. Los mecanismos fisiopatológicos responsables de la aparición y perpetuación de la fibrilación auricular (FA) aún no han sido esclarecidos. Se postula la isquemia auricular como posible causa de FA.

Material y métodos. Se obtuvieron biopsias intraoperatorias del nodo sinusal en 16 pacientes con FA crónica, intervenidos por enfermedad valvular cardíaca y no subsidiarios de tratamiento mediante técnicas de ablación auricular. Se utilizaron como controles cuatro biopsias de nodo sinusal normal procedentes de sendas autopsias, que fueron obtenidas y procesadas de la misma forma que las biopsias a estudio. Tras su tinción con la técnica tricrómica de Masson se procedió a su comparación histológica. La cuantificación de los capilares en las muestras se realizó con la ayuda de una rejilla con 121 puntos de intersección superpuesta sobre fotografías digitalizadas de las preparaciones histológicas con un aumento de 63x. Se cuantificó en todas las muestras la «densidad capilar» (DC), definida como el porcentaje de puntos de intersección de la rejilla que se correspondían con estructuras vasculares.

Resultados. Se excluyeron cinco muestras en las que sólo se demostró tejido fibroso, sin capilares. La DC media estimada en las 11 muestras restantes fue de $1,06 \pm 1,47\%$, mientras que en los controles fue de $2,71 \pm 2,15\%$ ($p < 0,0001$).

Conclusiones. La FA crónica se asocia a una reducción significativa de la microcirculación del

Quantification of blood capillary density in the sinus node of patients with chronic atrial fibrillation

Introduction. The ultimate pathophysiologic mechanisms responsible for the onset and perpetuation of AF are still uncertain. Atrial ischemia is proposed as a potential cause for AF.

Material and methods. Sinus node biopsy specimens were obtained from 16 patients in chronic AF, unsuitable for treatment with atrial ablation procedures, undergoing open heart surgery for rheumatic heart valve disease and also from the autopsy of 4 subjects in sinus rhythm who died from non-cardiac causes that served as controls. All biopsies were obtained and processed in the same manner and subsequently stained with Masson's trichrome for histologic comparison. Blood capillary quantification was made with the aid of a grid with 121 intersection points overlying digital photographs of the histologic slides with a magnification of 63x. Quantification of "capillary density" (CD), defined as the percentage of these intersection points corresponding to vascular structures, was carried out in all specimens.

Results. Five biopsies containing only fibrous tissue, with total absence of capillaries, were excluded for quantification purposes. CD averaged $1.06 \pm 1.47\%$ in the remaining 11 AF specimens whereas its mean value was $2.71 \pm 2.15\%$ for controls ($p < 0,0001$).

Correspondencia:

Aquilino Hurlé

Servicio de Cirugía Cardíaca

Hospital General Universitario de Alicante

Pintor Baeza, s/n

03010 Alicante

E-mail: hurle_aqu@gva.es

Este estudio fue financiado por la Consejería de Infraestructuras y Desarrollo Tecnológico de la Junta de Extremadura [PRI 06B186 V.C. y D.S.Q.].

Presentado en el XIX Congreso Nacional de la Sociedad Española de Cirugía Torácica y Cardiovascular, Málaga 18-21 de junio de 2008

Recibido: 25 junio 2008

Aceptado: 9 octubre 2008

nodo sinusal. Esto apoyaría la hipótesis de que la isquemia del nodo sinusal podría resultar relevante en la patogenia de dicha arritmia.

Palabras clave: Fibrilación auricular. Nodo sinusal. Morfología auricular. Vascularización auricular.

Conclusions. Atrial fibrillation significantly reduces sinus node capillary content and this could play a relevant role in its pathogenesis.

Key words: Atrial fibrillation. Sinus node. Atrial morphology. Atrial blood supply.

INTRODUCCIÓN

Los avances que se han producido en los últimos años en el conocimiento y la comprensión de la electrofisiología de la FA han tenido como consecuencia que el abordaje terapéutico de dicha arritmia, tradicionalmente basado en el control farmacológico de la frecuencia cardíaca y en la prevención de fenómenos tromboembólicos con fármacos anticoagulantes, haya cambiado sustancialmente y sea contemplado hoy en día desde una perspectiva mucho más intervencionista. No obstante, los mecanismos fisiopatológicos responsables de la aparición y perpetuación de la FA aún no están suficientemente claros.

La literatura nos ofrece una serie de estudios de carácter descriptivo y embriológico, realizados sobre el nodo sinusal (NS) humano o de otros mamíferos, en los que se analiza su estructura, distribución, innervación y desarrollo¹⁻⁴. También han sido descritos con anterioridad la anatomía macroscópica de la vascularización del NS^{1,3,4-6} y la densidad de su red de capilares⁵⁻⁸. No obstante, no tenemos conocimiento de que la literatura ofrezca información referente a las diferencias existentes entre la vascularización del NS en corazones normales y en corazones en FA. El objetivo de este trabajo fue, por lo tanto, analizar y comparar el contenido de capilares en el NS de pacientes aquejados de FA crónica de larga evolución y en el de sujetos normales, en ritmo sinusal.

MATERIAL Y MÉTODOS

En el presente estudio prospectivo se obtuvieron muestras de tejido cardíaco procedente del NS en dos grupos de participantes para su posterior análisis y comparación. En el grupo a estudio (grupo FA) se obtuvo una biopsia intraoperatoria en 16 pacientes (10 mujeres, seis varones; edad media de 66 años) con FA crónica muy evolucionada, sin posibilidad de tratamiento ablativo (FA de más de 10 años de evolución con diámetro transversal de aurícula izquierda mayor de 60 mm por ecocardiografía transtorácica) que fueron sometidos a tratamiento quirúrgico en nuestro centro por valvulopatía reumática y que dieron su consentimiento informado

para la participación en el estudio. Asimismo, se obtuvieron muestras de tejido cardíaco en la necropsia de cuatro sujetos (una mujer, tres varones; edad media de 33 años) sin cardiopatía conocida, que previamente estaban en ritmo sinusal y que fallecieron por causas no cardíacas (grupo control).

En todos los casos se obtuvo una biopsia transmural de 4 mm de diámetro en la zona donde se localiza el NS, es decir, en la unión entre la vena cava superior y la cresta terminal de la aurícula derecha¹⁻³. A partir de aquí, los procesos de fijación, almacenamiento, procesamiento y análisis fueron los mismos para todos los especímenes de ambos grupos.

Una vez obtenidas, las biopsias fueron fijadas inmediatamente en formol al 10% y almacenadas a temperatura ambiente. Para su procesamiento, las muestras se deshidrataron en alcohol a concentraciones crecientes y, posteriormente, se incluyeron en parafina. Se realizaron cortes histológicos de 7 µm de grosor que fueron teñidos con la técnica tricrómica de Masson.

La valoración morfométrica del tejido del NS se realizó sobre fotografías digitales (resolución 512 × 512 píxeles) que fueron tomadas de las preparaciones histológicas (magnificación 63x) de cada una de las biopsias de ambos grupos.

Se identificaron los capilares en estas fotografías (solamente se consideraron como capilares verdaderos aquellas estructuras de apariencia compatible con un vaso sanguíneo que, además, contuviesen glóbulos rojos en su luz). La proporción de capilares en cada uno de los especímenes seleccionados se estimó con la ayuda de una rejilla superpuesta que constaba de 11 líneas verticales y 11 líneas horizontales, es decir, con 121 puntos de intersección. La totalidad de estos puntos de intersección fue definida como 100%. La proporción de tejido correspondiente a capilares sanguíneos fue expresada como DC, definida como el porcentaje de puntos de intersección de la rejilla superpuestos sobre capilares dentro de la extensión limitada por la misma. La DC fue estimada en, al menos, ocho campos tomados al azar para cada uno de los especímenes, calculándose posteriormente su valor medio.

El análisis estadístico se llevó a cabo con un programa estadístico (SPSS Inc, Chicago, IL, USA). Las varia-

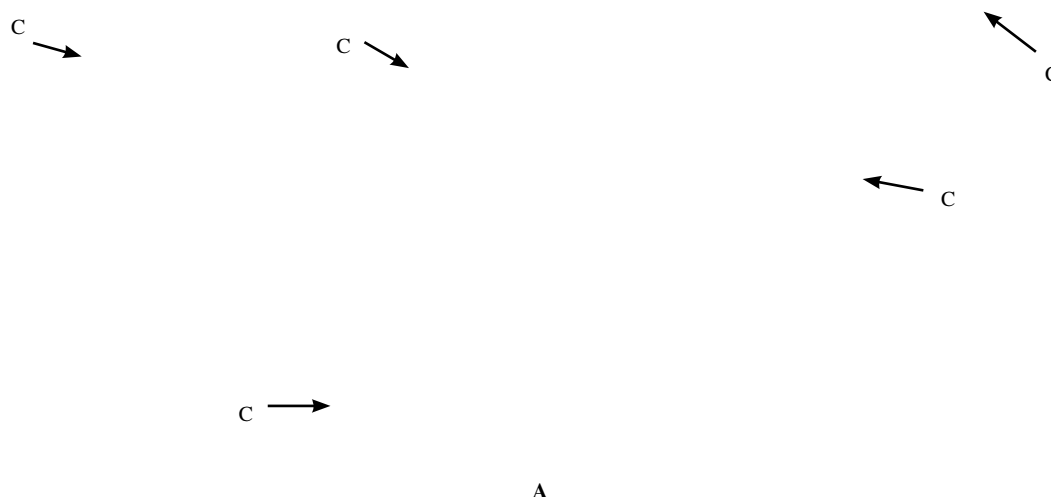


Figura 1. Corte histológico de nodo sinusal (tinción tricrómica de Masson; 200x) en ritmo sinusal (A) y en FA (B). C: capilares. Se aprecia que los vasos capilares son más abundantes y de mayor tamaño en la muestra control que en la muestra de FA.

bles continuas de ambos grupos se expresaron como valor medio \pm desviación estándar y se compararon mediante pruebas no paramétricas (Mann-Whitney). Se consideraron estadísticamente significativos los valores de p menores de 0,05.

RESULTADOS

Además de la cirugía valvular, tan sólo a uno de los pacientes en el grupo FA se le practicó cirugía coronaria asociada (injerto único con arteria mamaria interna a la arteria coronaria descendente anterior). No se constató ningún tipo de vasculopatía periférica en ninguno de los pacientes a estudio, aunque cinco pacientes de este grupo eran diabéticos.

Cinco de las muestras del grupo FA mostraron únicamente tejido fibroso, con total ausencia de capilares sanguíneos. Estas muestras fueron excluidas a la hora de la cuantificación de los capilares para evitar el sesgo.

Por regla general, los capilares de las muestras de tejido del grupo control parecían tener un diámetro mayor que en el grupo FA, aunque, debido a la irregular disposición de los mismos, este hecho no pudo ser cuantificado numéricamente (Fig. 1).

En total, se realizaron 111 mediciones de la DC en las 11 muestras restantes del grupo FA y 35 mediciones en el grupo control. La DC media resultante en el grupo FA fue del $1,06 \pm 1,47\%$ (rango 0-6,61%), mientras que en el grupo control fue del $2,71 \pm 2,15\%$ (rango 0-8,26%) (Fig. 1). Esta diferencia resultó tener una alta significación estadística ($p < 0,0001$).

DISCUSIÓN

Como es sabido, la FA es el más frecuente de todos los trastornos del ritmo cardíaco. No obstante, aún existe un gran desconocimiento de los mecanismos fisiopatológicos que gobiernan su aparición y su desarrollo.

Ciertas observaciones clínicas nos podrían hacer sospechar de una asociación potencial entre isquemia auricular y FA. En este sentido, es conocido el papel que la isquemia auricular desempeña en la aparición de taquiarritmias supraventriculares secundarias al infarto agudo de miocardio^{9,11}, a la cirugía cardíaca^{12,13}, o a enfermedades inflamatorias de las arterias coronarias¹⁴. Asimismo, también es sabido que situaciones clínicas causantes de hipoxemia, como la EPOC¹⁵ o los procesos neumónicos¹⁶, también se asocian a una mayor incidencia de FA.

También existe constancia de que el flujo sanguíneo auricular está disminuido en la FA crónica, como se pone de manifiesto en el estudio de Jayachandran, et al.¹⁷, sobre un modelo experimental canino, o en el de Range, et al.¹⁸, donde se demuestra una reducción significativa de la perfusión miocárdica en varones con FA persistente idiopática mediante técnicas de tomografía de emisión de positrones.

Cabría pensar que las alteraciones de la morfología auricular inducidas por la FA podrían ser, de alguna manera, el reflejo de los mecanismos patogénicos causantes de esta arritmia. Así, estudios previos han demostrado que la FA crónica origina fibrosis tisular progresiva y cambios degenerativos en los miocitos, con eventual destrucción de los mismos, tanto en el nodo sinusal¹⁹ como en el resto del miocardio auricular²⁰⁻²²,

hallazgos que, por cierto, se asemejan en gran medida a los observados en el miocardio ventricular tras un evento isquémico²³.

Por lo que respecta a los capilares sanguíneos del tejido auricular, se ha constatado que la FA produce una reducción significativa de los mismos, así como un incremento de la fibrosis intersticial, en el miocardio de la aurícula izquierda adyacente a la confluencia de las venas pulmonares²⁴, que es, precisamente, la zona donde se han localizado los iniciadores (*triggers*) de la FA²⁵.

En nuestro estudio, incluso después de desechar los especímenes con tejido fibroso, carentes de capilares, hemos podido constatar una reducción de la capilaridad de en torno a un 60% en el NS en los pacientes en FA con respecto a los controles en ritmo sinusal, lo que implicaría una reducción sustancial del aporte sanguíneo al NS en los pacientes en FA, que, sin duda, debe tener cierta repercusión en la fisiopatología de esta arritmia.

CONCLUSIONES

Parece, pues, que existen datos clínicos, experimentales y morfológicos, para poder afirmar la existencia de una asociación entre FA e isquemia del miocardio auricular, incluido el NS. Nuestro estudio aportaría aún más evidencias en favor de esta hipótesis. No obstante, será necesario determinar en futuros estudios si esta isquemia auricular es la causa o, simplemente, una consecuencia de la FA.

BIBLIOGRAFÍA

- James TN. The sinus node. *Am J Cardiol*. 1977;40:965-86.
- James TN. Comparative ultrastructure of the sinus node in man and dog. *Circulation*. 1966;XXXIV:139-63.
- Anderson KR, Ho SY, Anderson RH. Location and vascular supply of sinus node in human heart. *Brit Heart J*. 1979;41:28-32.
- Sánchez-Quintana D, Cabrera JA, Farré J, Climent V, Anderson RH, Ho SY. Sinus node revisited in the era of electroanatomical mapping and catheter ablation. *Heart*. 2005;91:189-94.
- James TN, Burch GE. The atrial coronary arteries in man. *Circulation*. 1958;17:90-8.
- Verhaeghe L, Van der Hauwaert L. Arterial blood supply of the human sinus node. *Brit Heart J*. 1967;29:801-6.
- James TN. The delivery and distribution of coronary collateral circulation. *Chest*. 1970;58:183-203.
- Clarke JA. An X-ray microscopic study of the arterial supply to the conducting system of the human heart. *Brit Heart J*. 1965;27:879-83.
- Tjandrawidjaja MC, Fu Y, Kim DH, Burton JF, Lindholm L, Armstrong PW. Compromised atrial coronary anatomy is associated with atrial arrhythmias and atrioventricular block complicating acute myocardial infarction. *J Electrocardiol*. 2005;38:271-8.
- Kyriakidis M, Barbetseas J, Antonopoulos A, Skouros C, Tentolouris C, Toutouzas P. Early atrial arrhythmias in acute myocardial infarction. Role of the sinus node artery. *Chest*. 1992;101:944-7.
- Hod H, Lew AS, Keltai M, et al. Early atrial fibrillation during evolving myocardial infarction: a consequence of impaired left atrial perfusion. *Circulation*. 1987;75:146-50.
- Kolvekar S, D'Souza A, Akhtar P, Reek C, Garratt C, Spyt T. Role of atrial ischaemia in the development of atrial fibrillation following coronary artery bypass surgery. *Eur J Cardiothorac Surg*. 1997;11:70-5.
- Al-Shanafey S, Dodds L, Langille D, Ali I, Henteleff H, Dobson R. Nodal vessels disease as a risk factor for atrial fibrillation after coronary artery bypass graft surgery. *Eur J Cardiothorac Surg*. 2001;19:821-6.
- Sumitomo N, Karasawa K, Taniguchi K, et al. Association of sinus node dysfunction, atrioventricular node conduction abnormality and ventricular arrhythmia in patients with Kawasaki disease and coronary involvement. *Circ J*. 2008;72:274-80.
- Guize L, Thomas F, Bean K, Benetos A, Pannier B. Atrial fibrillation: prevalence, risk factors and mortality in a large French population with 15 years of follow-up. *Bull Acad Natl Med*. 2007;191:791-803.
- Musher DM, Rueda AM, Kaka AS, Mapara SM. The association between pneumococcal pneumonia and acute cardiac events. *Clin Infect Dis*. 2007;45:158-65.
- Jayachandran V, Winkle W, Sih HJ, Zipes DP, Olgin JE. Chronic atrial fibrillation from rapid atrial pacing is associated with reduced atrial blood flow: a positron emission tomography study. *Circulation*. 1998;98:1-209.
- Range FT, Schäfers M, Acil T, et al. Impaired myocardial perfusion and perfusion reserve associated with increased coronary resistance in persistent idiopathic atrial fibrillation. *Eur Heart J*. 2007;28:2223-30.
- Hurlé A, Climent V, Sánchez-Quintana D. Sinus node structural changes in patients with long standing chronic atrial fibrillation. *J Thorac Cardiovasc Surg*. 2006;131:1394-5.
- Frustaci A, Chimenti C, Bellocci F, Morgante E, Russo MA, Maseri A. Histological substrate of atrial biopsies in patients with lone atrial fibrillation. *Circulation*. 1997;96:1180-4.
- Thijssen LJJ, Ausma J, Liu GS, Allesie M, Van Eys GJJM, Borgers M. Structural changes of atrial myocardium during chronic atrial fibrillation. *Cardiovasc Pathol*. 2000;9:17-28.
- Davies MJ, Pomerance A. Pathology of atrial fibrillation in man. *Brit Heart J*. 1972;34:520-5.
- Schoen FJ. The heart – Ischemic heart disease. En: Coltran RS, Kumar V, Collins T, eds. *Robbins. Pathologic basis of disease*. 6.ª ed. (español). Madrid: McGraw-Hill Interamericana de España SAU; 2000. p. 579-93.
- Corradi D, Callegari S, Benussi S, et al. Regional left atrial interstitial remodeling in patients with chronic atrial fibrillation undergoing mitral-valve surgery. *Virchows Archiv*. 2004;445:498-505.
- Haïssaguerre M, Jaïs P, Shah DC, et al. Spontaneous initiation of atrial fibrillation by ectopic beats originating in the pulmonary veins. *N Engl J Med*. 1998;339:659-66.



BIOMED



unidix

Especialistas en cirugía cardiovascular

desde 1977 al cuidado de tu salud



91 803 28 02



info@biomed.es