Cir. Cardiov. 2007;14(3):265-7

Transposición de grandes arterias asociado a drenaje venoso anómalo parcial: reparación «uno y medio»

Judit Llevadias[1], Joan Carretero[1], Fredy Prada[1], Stefano Congiu[2], Javier Mayol[2], José María Caffarena[2]

[1]Sección de Cardiología y [2]Cirugía Cardiovascular Pediátrica Hospital Sant Joan de Déu. Esplugues del Llobregat. Barcelona

Presentamos el caso de un lactante de 8 meses con una cardiopatía congénita compleja consistente en transposición de grandes arterias y retorno venoso anómalo parcial de venas pulmonares superior y media derecha a vena cava superior. La clínica consistía en fallo cardíaco congestivo, desnutrición y cianosis importante. El diagnóstico se estableció en la intervención. Se realizó corrección fisiológica de las dos cardiopatías con buen resultado y con resolución de la sintomatología.

Palabras clave: **Insuficiencia cardíaca. Cardiopatía cianógena. Transposición de las grandes arterias.**

Transposition of the great arteries associated with parcial anomalous venous drainage: repair "one and a half"

An 8-month-old male child presented with complex congenital heart disease and clinical findings of congestive heart failure, poor feeding and severe cyanosis. Transposition of the great arteries (TGA) associated to partial anomalous venous connection (PAVC) of the right lung to the superior vena cava was diagnosed at surgery. The patient underwent surgical repair of this complex heart disease with an innovative technique with good outcome. A review the literature is performed too.

Key words: **Heart failure. Cyanotic heart disease. Transposition of the great arteries.**

INTRODUCCIÓN

La asociación de transposición de grandes arterias (TGA) con retorno venoso anómalo parcial es excepcional. La mayoría de los casos comunicados en la literatura resultan de estudios *post mortem,* formando parte muchas veces de síndromes complejos que llevan a la muerte horas o días después del nacimiento[1]. Describimos un caso de una D-TGA y retorno venoso anómalo parcial de pulmón derecho a vena cava superior (VCS). Esta compleja cardiopatía fue reparada con una técnica novedosa que supone corrección fisiológica. En nuestro conocimiento es el primer trabajo en la literatura médica con este tratamiento quirúrgico para la asociación entre estas dos cardiopatías.

CASO CLÍNICO

Lactante de 8 meses de origen magrebí con diagnóstico en su país de origen de TGA. A los 6 meses se realiza atrioseptostomía de Rashkind. La ecocardiografía mostraba anatomía típica de D-TGA con aorta anterior y a la derecha y con un diámetro similar entre ambas arterias y los siguientes hallazgos: tracto de salida del ventrículo izquierdo (VI) ligeramente más reducido por cierto grado de desplazamiento septal con hiperaflujo pulmonar (Qp/Qs 1,36); cortocircuito bidireccional a través de la comunicación interauricular (CIA) después del Rashkind, de 7-8 mm; *ostium* coronarios normales; arco aórtico izquierdo y función miocárdica normal.

El estudio hemodinámico confirmó: presión en VI al 65% de la del derecho (VD 90/8, VI 60/8) con evidencia de una pérdida de la geometría ventricular del VI; cortocircuito bidireccional a través de la CIA. En la ventri-

Correspondencia:
Stefano Congiu
Hospital Sant Joan de Déu
P.º Sant Joan de Déu, 2
08950 Esplugues del Llobregat
Barcelona
E-mail: scongiu@tiscali.it

Recibido 16 febrero 2007
Aceptado 10 agosto 2007

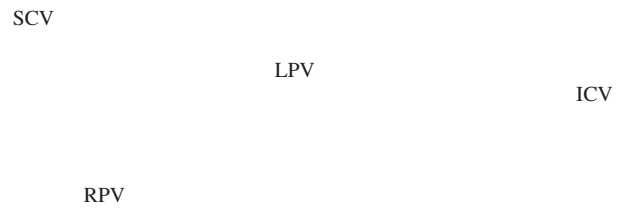

Figura 1. *Anastomosis entre VCS y arteria pulmonar derecha por encima del drenaje de las venas pulmonares derechas, redirigiendo la sangre de venas pulmonares izquierdas a la aurícula derecha y la sangre de vena cava inferior a la aurícula izquierda.*

culografía derecha se apreciaba el origen de la aorta con arterias coronarias normales. La ventriculografía izquierda mostraba un tracto de salida del VI más reducido, sin gradiente significativo. La distribución de arterias pulmonares era normal, al igual que la función miocárdica. La saturación de oxígeno en la aurícula derecha era un 13% superior a la de la vena cava inferior (VCI).

Se realizó intervención con circulación extracorpórea y con hipotermia a 25 ºC. El diagnóstico inicial era de D-TGA simple, y durante la intervención se objetivó el drenaje anómalo venoso parcial de la VCS a nivel de la confluencia con la aurícula derecha. Se procedió a una intervención reparadora tipo «uno y medio» con anastomosis entre VCS y la arteria pulmonar derecha (Glenn superior bidireccional), seccionando la VCS por encima del drenaje de las venas pulmonares derechas. Se redirigió la sangre de venas pulmonares izquierdas a la aurícula derecha y la sangre de VCI a la aurícula izquierda, con reparación tipo Mustard (Fig. 1). Los tiempos de circulación extracorpórea y de isquemia fueron 166 y 72 min, respectivamente. La operación transcurrió sin complicaciones y la respuesta hemodinámica fue satisfactoria, con una presión en VCS de 12 mmHg. La evolución postoperatoria fue satisfactoria. El niño fue extubado dentro de las primeras 24 h del postoperatorio. Se hicieron controles ecocardiográficos prealta que mostraron una presión pulmonar de 13-14 mmHg, por lo que la reparación con Glenn bidireccional fue efectiva. El paciente regresó a su país de origen 8 días después de la intervención.

DISCUSIÓN

LA TGA asociada a retorno venoso anómalo es muy rara. Sin embargo, la asociación de estos dos defectos puede atenuar la intensidad de la cianosis o explicar la falta de una cianosis grave, ya que provee una mejor oxigenación que una TGA aislada a pesar de un tamaño reducido de la CIA. Un defecto corrige parcialmente los efectos hemodinámicos negativos del otro, de forma que el drenaje corrige parcialmente las anomalías hemodinámicas causadas por la TGA[1-3]. En esta circunstancia el drenaje venoso anómalo en la VCS evita el incremento del flujo pulmonar y aumenta la saturación de sangre que llega a la aorta y a la circulación sistémica.

Estos factores pueden explicar supervivencias sin intervención quirúrgica a edades de incluso 16 años[4]. Posiblemente, en nuestro caso, al ser un drenaje parcial, explicaría la mayor cianosis que en caso de haber sido un drenaje anómalo total, aunque permitió que el lactante continuara con vida. El flujo pulmonar está regulado por el tamaño del defecto auricular. Así, cuando el drenaje es total y el defecto auricular es aceptable la clínica es una leve cianosis.

Las intervenciones correctoras para la TGA o el drenaje venoso anómalo son procedimientos estándar. La combinación de estos dos defectos requiere en ocasiones técnicas diferentes. En la revisión de la literatura se han encontrado 10 casos de esta asociación, y en nueve de ellos el drenaje era total y en uno era parcial[2-9]. En los pocos casos documentados la intervención realizada para esta asociación fue la reparación a nivel auricular con la técnica modificada de Senning o Mustard[2,3,5], o técnicas diferentes de partición a nivel auricular cuando el drenaje se sitúa en la unión de VCS con AD con la creación de un conducto interauricular desde la vena pulmonar común a la válvula tricúspide[6]. Uno de los trabajos publicados[5] comenta que la reparación a nivel arterial, que es la técnica de elección en la TGA aislada, está contraindicada en la asociación de TGA con retorno venoso anómalo total, ya que el VI no está preparado para soportar quirúrgicamente la aorta, y que la disminución del flujo en esta situación se da desde la vida fetal. Sin embargo, hay pacientes descritos con esta asociación y sometidos a corrección anatómica a nivel arterial con buen resultado[7]. La técnica quirúrgica que se realizó en este paciente se decidió *in situ* en quirófano sin haber objetivado *a priori* el DVAP de pulmón derecho.

La hipertensión pulmonar moderada supondría una contraindicación para la realización de la operación de Glenn. El diagnóstico definitivo se realizó en quirófano sin la posibilidad de un planteamiento previo. La decisión final fue intraoperatoria. Un acceso venoso central hasta VCS permitió obtener una presión a nivel del cortocirtuito de Glenn de 12 mmHg en el postoperatorio inmediato, que aumentó hasta 15 mmHg en los días siguientes.

En nuestro caso no se optó por una corrección anatómica a nivel arterial debido a que el tiempo de evolución

de la cardiopatía junto con los datos ecocardiográficos presagiaba una incapacidad del VI para mantener el gasto cardíaco. No se optó por una técnica de reparación a nivel atrial tipo Senning o Mustard completa, ya que de esta forma el drenaje anómalo parcial del pulmón derecho con sangre oxigenada no hubiera ido a la circulación sistémica sino a la circulación pulmonar. Además, el tamaño de la AI no hubiera favorecido la reparación tipo Senning, que hubiese comportado con una alta frecuencia obstrucción del drenaje. Esta intervención supone una cirugía tipo «uno y medio», consiguiendo una corrección total de su cardiopatía.

El dato de la diferencia de saturación de un 13% superior en VCS respecto a VCI pasó inadvertido. Generalmente, en un drenaje anómalo esta diferencia es bastante superior, llegando incluso a un 30%. Probablemente, el Rashkind previo permitía una mezcla suficientemente amplia para justificar estos valores, aunque en ningún caso justifica el no haberse diagnosticado antes de la intervención. Revisando el ecocardiograma *a posteriori,* ya conociendo el diagnóstico definitivo, tampoco apreciamos esta anomalía. La ecocardiografía falló en el diagnóstico del drenaje venoso, posiblemente por no considerar la posibilidad de esta asociación. La presencia de dilatación de cavidades derechas, que puede ser considerable en casos de drenaje anómalo total y menos evidente en los parciales, no debe ser explicada sólo en un niño cianótico con TGA.

Se practicó esta reparación por ser el paciente originario de un país con escasas posibilidades de seguimiento. Se optó por una reparación lo más definitiva posible. En estos países se podría realizar el control dado el aceptable nivel de los profesionales, pero el inconveniente radica en la pérdida del seguimiento dada la problemática social.

BIBLIOGRAFÍA

1. Delisle G, Ando M, Galder AL, et al. Total anomalous pulmonary venous connection: report of 93 autopsied cases with emphasis on diagnostic and surgical considerations. Am Heart J 1976;91:99-122.
2. Amadeo A, Corno A, Marino B, Carta MG, Marcelleti C. Combined repair of transposed great arteries and total anomalous pulmonary venous connection. Ann Thorac Surg 1990; 50:820-1.
3. Barbero-Marcial M, Verginelli G, Vila J, Zerbini EJ. Transposition of the great arteries associated with total anomalous pulmonary venous connection: a surgical approach. Ann Thorac Surg 1984;37:92-4.
4. Sapsford RN, Aberdeen E, Watson DA, Crew AD. Transposed great arteries combined with totally anomalous pulmonary veins. Eur J Cardiovasc Surg 1972;63:360-6.
5. Gontijo B, Fantini F, Barbosa M, Gomes VM, Gutiérrez C, Vrandecic M. Surgical repair of transposition of the great arteries and total anomalous pulmonary venous return of the coronary sinus (TGA with TAPVR). Eur J Cardiothorac Surg 1994;8:391-2.
6. Ueda Y, Miki S, Okita Y, et al. Transposition of the great arteries associated with total anomalous pulmonary venous return. Ann Thorac Surg 1994;57:470-2.
7. Lopes LM, Penha GM, Mailho FL, Cavalcante de Almeida VP, Mangione JA. Echocardiographic diagnosis of transposition of the great arteries associated with anomalous pulmonary venous connection. Arq Bras Cardiol 2001;77:63-8.
8. Thies WR, Matthies W, Minami K, Pott U, Meyer H, Korfer R. Surgical repair and postoperative course of an infant with infracardiac total anomalous pulmonary venous connection, cor triatriatum sinistrum and transposition of the great arteries. Eur J Cardiothorac Surg 1990;4:45-7.
9. Raff GW, Geiss DM, Shah JJ, Bond LM, Carroll JA. Repair of transposition of the great arteries with total anomalous pulmonary venous return. Ann Thorac Surg 2002; 73:655-7.

BIOMED
unidix
Especialistas
en cirugía
cardiovascular
desde 1977 al cuidado de tu salud
91 803 28 02
info@biomed.es