Cir. Cardiov. 2006;13(3):163-70

Tratamiento quirúrgico sin circulación extracorpórea de la fibrilación auricular aislada para la prevención secundaria de accidentes cerebrovasculares isquémicos agudos

Rafael Hernández-Estefanía[1], José Neves[1], Miguel Abecasis[1], M. Moradas Ferreira[1], Regina Ribeiras[2], Diogo Cavaco[2], Pedro Adragão[2], João Melo[1]

[1]Serviço de Cirurgia Cardio-Torácica. Hospital de Santa Cruz. Carnaxide (Portugal)
[2]Serviço de Cardiologia. Hospital de Santa Cruz. Carnaxide (Portugal)

Introducción. **La fibrilación auricular (FA) se asocia a un aumento de mortalidad cardiovascular y accidentes cerebrovasculares (ACVA) por émbolos de la orejuela izquierda (OI). El tratamiento con anticoagulantes orales (ACO) reduce el riesgo de ACVA, pero los pacientes permanecen susceptibles a nuevos fenómenos tromboembólicos.**

Material y métodos. **Seis pacientes con edad media 56 años, FA aislada y ACVA, sometidos a ABVP (argón a –170º y catéter Cryocath Surgifrost®, durante 3 min dos veces en cada conjunto de venas pulmonares) y exclusión externa de la OI sin CEC. La ABVP se realizó bajo ecocardiograma transesofágico. Se practicó estudio electrofisiológico (EEF) mediante cables epicárdicos implantados durante la intervención. Las áreas aisladas fueron comparadas con las no aisladas en relación con las amplitudes del electrograma y umbrales de captura auricular. Los pacientes fueron medicados con antiarrítmicos y ACO.**

Resultados. **No hubo mortalidad hospitalaria. En las zonas aisladas la amplitud del electrograma fue menor que en las no aisladas (0,3 ± 0,1 y 1,4 ± 0,8; p = 0,0075). Los umbrales de captura auricular fueron más altos en las zonas aisladas que en las no aisladas (15,3 ± 10,5 y 8,7 ± 3,8; p = 0,14). El seguimiento medio fue 16,5 (12-18) meses. Todos los pacientes estaban en RS el día del alta y 1 año después y no presentaron nuevos episodios trom-**

Off-pump surgical treatment of lone atrial fibrillation for secondary prevention of ischemic stroke

Introduction. **Lone atrial fibrillation (AF) is associated with increased cardiovascular mortality and stroke, due to emboli originated in the left appendage (LAA). Despite oral anticoagulation, patients in AF remain susceptible to new thromboembolic events. Off-pump bilateral pulmonary vein isolation (OBPVI) and LAA obliteration in patients with lone AF and previous ischemic stroke is proposed.**

Material and methods. **Six patients with a mean age of 56 years, lone AF and previous stroke underwent OBPVI (argon to –170º and Cryocath Surgifrost® catheter, during 3 min twice in each pair of pulmonary veins) and LAA external obliteration. OBPVI was performed under transesophageal echocardiography in each application. All underwent electrophysiological study, using epicardical pacing wires placed during surgery. Isolated areas were compared to the non-isolated left atrium with respect to electrogram amplitudes and atrial capture thresholds. All patients were medicated with anti-arrhythmics and oral anticoagulation.**

Results. **There was no hospital mortality. Inside the isolated zones the electrogram amplitude was significantly lesser than the non-isolated areas (0.3 ± 0.1 *vs.* 1.4 ± 0.8; p = 0.0075). Atrial capture**

Correspondencia:
Rafael Hernández-Estefanía
Serviço de Cirurgia Cardio-Torácica
Hospital de Santa Cruz
Avda. Professor Dr. Reynaldo dos Santos, s/n
2790-134 Carnaxide (Portugal)
E-mail: surgeonrafael@hotmail.com

Recibido 9 junio 2004
Aceptado 12 julio 2006

boembólicos. Un paciente presentó episodios de FA paroxística autolimitada en los primeros 3 meses sin repercusión.

***Conclusiones.* Nuestra experiencia inicial en el tratamiento de la FA aislada mediante ABVP con argón y sin CEC ofrece buenos resultados. Debe documentarse la persistencia del efecto y su eficacia en la reducción de los fenómenos tromboembólicos.**

***Palabras clave:* Fibrilación auricular aislada. Cirugía cardíaca sin circulación extracorpórea. Accidente cerebrovascular.**

thresholds were higher for the isolated areas (15.3 ± 10.5 *vs.* 8.7 ± 3.8; p = 0.14). Mean follow-up was 16.5 (12-18) months. All patients were in SR at discharge and one year after surgery, none presented new stroke events. One had self-limited paroxysmal AF during the first 3 months without clinical manifestation.

***Conclusions.* Our initial experience in the treatment of lone AF with OBPVI with argon had good results. Long-term follow-up is needed to assess the efficacy in reducing thromboembolic events.**

***Key words:* Lone atrial fibrillation. Off-pump cardiac surgery. Stroke.**

INTRODUCCIÓN

La fibrilación auricular (FA), que constituye la arritmia mantenida más frecuente en la práctica clínica, no sólo se asocia con una mayor mortalidad, sino que aumenta significativamente el riesgo de accidentes cerebrovasculares (ACVA)[1,2]. Estos fenómenos tromboembólicos cerebrales son debidos a émbolos que se originan más frecuentemente en las cavidades cardíacas[3], y que se localizan principalmente en la orejuela izquierda (OI)[4]. Como algunos estudios demuestran, para la prevención de los ACVA de origen cardíaco en pacientes con FA, los anticoagulantes orales (ACO) reducen los accidentes tromboembólicos significativamente si se comparan los resultados obtenidos en pacientes medicados con aspirina[5,6].

En relación con aquellos pacientes que ya tuvieron previamente un ACVA, los ACO también reducen el riesgo de un nuevo ACVA significativamente si se compara con aquellos pacientes medicados con aspirina[7], independientemente de la localización originaria del émbolo (cardíaco o no). Pero, a pesar de esta reducción en el riesgo conseguida con los ACO, este grupo de pacientes se mantienen susceptibles a nuevos eventos similares ya que permanecen en FA. A esta circunstancia se debe sumar también el riesgo de presentar complicaciones hemorrágicas inherentes al tratamiento crónico con ACO, como los accidentes hemorrágicos cerebrales[8].

En 1991 Cox describió la operación del *maze* (laberinto), basada en la división quirúrgica de la aurícula para la exclusión de los diferentes circuitos de reentrada de la FA[9], con buenos resultados: el 93% de los pacientes en FA se encontraban en RS a los 9 años de la intervención[10]. Pero estos resultados no fueron reproducidos por otros grupos de trabajo que consideraron la técnica compleja y de grandes riesgos quirúrgicos. Como ejemplo, hasta un 40% de pacientes de la serie publicada por Cox necesitaron un marcapasos después del procedimiento[11], probablemente debido a la interrupción del flujo de sangre al nodo sinusal producida por las cicatrices quirúrgicas[12]. Estas desventajas motivaron la descripción de alternativas quirúrgicas, como el aislamiento bilateral de las venas pulmonares (ABVP), que nuestro grupo describió en 1997[13], y que se puede realizar con incisiones quirúrgicas o mediante el uso de diferentes energías de ablación: radiofrecuencia unipolar seca[13] o irrigada[14], microondas[15] y crioablación con argón o N_2O. Todas estas energías tienen como objetivo eliminar el número de incisiones quirúrgicas sustituyéndolas por cicatrices de aislamiento auricular. En nuestra experiencia los resultados de ablación quirúrgica mediante catéter de radiofrecuencia de aplicación endocárdica[13] son satisfactorios a los 3 meses de la intervención[16] y presentan escasas complicaciones peroperatorias. A lo largo de los últimos años, hemos modificado la técnica creando líneas adicionales con el fin de mejorar los resultados en pacientes con FA crónica y enfermedad valvular concomitante. En este sentido, nuestro grupo desarrolló diferentes métodos diseñados con el objetivo de garantizar la tansmuralidad de las lesiones mediante aplicaciones realizadas sin circulación extracorpórea (CEC)[17].

Teniendo en cuenta estos antecedentes, consideramos que la mejor prevención secundaria de los ACVA en pacientes con FA es el tratamiento de la causa desencadenante. Con este objetivo, comenzamos a realizar ABVP sin CEC, junto con la exclusión quirúrgica de la OI en todos los pacientes con antecedentes de ACVA previo y con FA aislada.

MATERIAL Y MÉTODOS

Seis pacientes (cinco de género masculino) con diagnóstico de FA aislada y antecedente de ACVA fue-

Figura 1. Aislamiento de las venas pulmonares derechas mediante la aplicación de argón con catéter Criocath Surgifrost©. P: pericardio; VD: ventrículo derecho; AD: aurícula derecha; AI: aurícula izquierda; OD: orejuela derecha; Ple: pleura; Ao: aorta; VPSD: vena pulmonar superior derecha; VPID: vena pulmonar inferior derecha.

ron sometidos a ABVP y exclusión de la OI a través de esternotomía media y sin CEC (Tabla I A). La edad media fue de 56 años. Tres pacientes estaban en FA permanente, dos en FA persistente y uno en FA paroxística. El tiempo medio en FA antes de la cirugía fue de 7,8 ± 5,8 (2-18) años. Todos los pacientes tenían antecedentes de ACVA previo (cinco pacientes por lo menos 2 años antes de la cirugía y otro 1 año antes), de los que recuperaron sin secuelas. Todos estaban medicados con warfarina y antiarrítmicos: amiodarona (cuatro pacientes), flecainida (uno), β-bloqueantes (uno). Clínicamente tres pacientes estaban asintomáticos y otros tres referían palpitaciones y cansancio en esfuerzos ligeros.

Para la aplicación del argón se utilizó el catéter Cryocath Surgifrost© (CryoCath Technologies Inc. Montreal, Quebec, Canada). Todas las intervenciones se realizaron bajo anestesia general y por esternotomía media. Una vez suspendido el pericardio se procedió a la disección roma alrededor de las venas pulmonares izquierdas y derechas para permitir el paso de la sonda alrededor de cada conjunto de venas pulmonares (Fig. 1, arriba). Para acceder a cada conjunto fue necesario desplazar delicadamente el corazón hacia el lado contrario. Después de rodear completamente las dos venas de cada lado con la sonda (Fig. 1, centro) se procedió a la aplicación epicárdica de argón a –170º durante 3 min dos veces en los orificios de cada conjunto de venas pulmonares, aplicando la presión necesaria en cada caso para interrumpir el flujo sanguíneo y manteniendo la zona bien aspirada durante cada procedimiento (Fig. 1, abajo). Las imágenes de ecocardiografía transesofágica obtenidas en cada aplicación garantizaron la ausencia de flujo a través de las venas pulmonares (Fig. 2, centro). En todos los pacientes se realizó la exclusión externa de la OI con seda y con el apoyo de una pinza de oclusión de aurícula. Se confirmó el aislamiento completo mediante control ecográfico (Fig. 2, arriba y abajo).

Se utilizaron tres cables de marcapaso externos bipolares que se situaron en la pared posterior de la aurícula izquierda y en cada una de las dos zonas aisladas cerca de los orificios de las venas pulmonares izquierdas y derechas, respectivamente (Fig. 3). El estudio electrofisiológico (EEF) consistió en la medición del umbral de estimulación necesario para la captura de la AI a partir de las zonas aisladas y de las no aisladas. La duración del pulso de corriente eléctrica fue de 1 ms, y la estimulación comenzó con 2 mA, aumentándose la amplitud de 2 en 2 mA hasta observar captura o hasta llegar a un máximo de 28 mA; a partir de este valor se consideró un umbral superior a 28 mA. Por otra parte, fue medida la amplitud (expresada en mV) de los electrogramas auriculares dentro y fuera de las líneas de ablación[22]. Después del alta todos los pacientes fueron seguidos en consulta cada 15 días durante el primer mes y cada 3 meses después, efectuando siempre en cada visita un electrocardiograma.

Las variables continuas se expresaron en media y desviación estándar. Utilizamos la t de Student para comparar distribuciones de variables continuas. Se consideraron estadísticamente significativos los resultados con un valor de p inferior a 0,05. Para el análisis estadístico se utilizó el programa GraphPad Instat (GraphPad Software, Inc).

RESULTADOS

La tabla I B resume los resultados quirúrgicos. No se registraron complicaciones durante las seis intervenciones quirúrgicas. Antes de las aplicaciones tres pacientes presentaban ecocontraste espontáneo (ECE) en la aurícula izquierda moderado a importante con velocidades de vaciamiento lentas. Después de las aplicaciones

Figura 2. *Imágenes ecográficas transesofágicas pre, durante y posprocedimiento. Arriba: imágenes antes de las aplicaciones: orejuela izquierda con flujo tipo II (izquierda), y vena pulmonar superior izquierda (derecha). En el centro: presencia de flujo de la VPSD (izquierda) y ausencia del mismo (derecha) antes y después del procedimiento, respectivamente, confirmando la oclusión total de la vena pulmonar durante la ablación. Abajo: resultado después del procedimiento de ablación. Flujo transmitral bifásico (izquierda), y onda A «reversa» de contracción auricular regular (derecha). LUPV: left upper pulmonary vein (vena pulmonar superior izquierda). RUPV: right upper pulmonary vein (vena pulmonar superior derecha).*

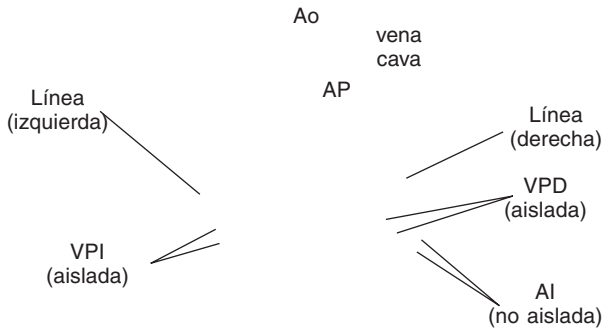

Figura 3. Vista esquemática de la cara posterior de la aurícula izquierda. Se detalla la localización de las líneas de aislamiento (en trazo discontinuo) y la localización de los cables de marcapaso colocados durante la cirugía (señalados con cruces). VPD: venas pulmonares derechas; VPI: venas pulmonares izquierdas; AI: aurícula izquierda.

en los tres pacientes fue observada una reducción del ECE auricular.

La tabla II muestra las amplitudes de los electrogramas dentro y fuera de las zonas aisladas de la aurícula izquierda (AI) en los seis pacientes. En las zonas aisladas la amplitud media fue significativamente menor que en las zonas no aisladas (0,3 ± 0,1 y 1,4 ± 0,8, respectivamente; p = 0,0075). En relación con los umbrales de captura auricular, éstos fueron sensiblemente más altos en las zonas aisladas que en las zonas no aisladas (15,3 ± 10,5 y 8,7 ± 3,8, respectivamente; p = 0,14). Todos los pacientes tuvieron umbrales de captura inferiores a 14 mA/1 ms en la AI fuera de las zonas aisladas. Cuatro pacientes presentaron un aumento del umbral de captura en las dos zonas aisladas (izquierda y derecha) en comparación con la zona no aislada (pacientes 2, 3, 4 y 6).

Dos pacientes (1 y 5) tuvieron umbrales superiores en el lado derecho y valores similares en el lado izquierdo, en comparación con la parte de la aurícula no aislada. Los seis pacientes estaban en RS después de la cirugía y durante el primer día postoperatorio (Tabla I C). Dos pacientes iniciaron tratamiento con amiodarona en las primeras horas postoperatorias por extrasístoles auriculares, y otro paciente fue sometido a cardioversión eléctrica por FA con respuesta rápida, recuperando RS. El tiempo medio de estancia en el hospital fue de 7,8 (6-10) días. No se registraron complicaciones durante ese periodo. Todos tuvieron alta medicados con amiodarona y con warfarina. El seguimiento medio fue de 16,5 (12-18) meses.

Todos los pacientes estaban en RS al año de seguimiento. Un paciente presentó episodios esporádicos de FA paroxística autolimitada en los primeros 3 meses sin repercusión clínica. Todos los pacientes mantuvieron ACO y amiodarona durante el periodo de seguimiento.

DISCUSIÓN

En nuestro servicio el tratamiento quirúrgico de la FA se realiza de manera concomitante en aquellos pacientes con FA y necesidad de cirugía valvular o coronaria. Más recientemente, hemos comenzado a operar pacientes con FA aislada. Mediante una técnica, segura y simple, que no necesita CEC, intervenimos hasta la fecha seis pacientes que presentaban FA aislada e historia previa de ACVA, con resultados esperanzadores: no se registraron complicaciones derivadas de la operación, todos mantenían RS 1 año después de la cirugía y, como estábamos a la espera, no hubo nuevos eventos tromboembólicos durante el periodo de seguimiento.

Como es sabido, la causa más frecuente de ACVA de origen cardíaco es la FA, que favorece el remanso del flujo de la sangre en las cavidades, facilitando de esta manera la formación de los trombos. En este sentido, el riesgo de tromboembolia aumenta 48 h después el inicio de la FA, de forma que el riesgo de ACVA se sitúa, dependiendo de diversos estudios, entre el 5-12%/año[18-20]. Como demuestran algunos trabajos[5], la FA quintuplica el riesgo de ACVA, de manera que tres de cada cuatro pacientes con accidentes embólicos tienen grave riesgo de permanecer con secuelas motoras irreversibles y uno de cada tres podrá repetir el evento. El perfil de mayor riesgo de ACVA es el de una mujer de más de 75 años, con hipertensión arterial y con antecedentes de embolia cerebral previa. En relación con este tipo de pacientes que ya sufrieron un accidente previo, los factores de riesgo para repetirlo son: HTA, enfermedad coronaria, y FA de más de 1 año de duración. La incidencia de un nuevo ACVA se triplica por la presencia de un factor de riesgo y se sextuplica con dos factores. La prevención de nuevos eventos embólicos cerebrales en pacientes que ya sufrieron uno previamente no se asegura completamente con el control médico de los factores de riesgo. Tampoco con el tratamiento crónico con ACO, que, como se sabe, solamente reducen (y en el mejor de los casos) hasta un 8% la probabilidad de suceder un nuevo evento embólico/año[7]. Por otra parte, dos estudios clínicos (RACE, AFFIRM) evaluaron la influencia del control de la frecuencia cardíaca y del ritmo en la aparición de ACVA. Los resultados indican que la incidencia de tromboembolismos/año en pacientes con FA, anticoagulación oral y tratamiento para el control de la frecuencia y/o el ritmo es prácticamente similar[21], circunstancia que no nos sorprende ya que los pacientes eran jóvenes y en ninguno de estos estudios se excluyó la OI, que, como es sabido, constituye el sitio de origen de los trombos[4]. Por estos motivos, consideramos que la principal arma terapéutica para combatir la repetición de

TABLA I. RESUMEN DE LAS VARIABLES DE LA SERIE

A: VARIABLES DEMOGRÁFICAS Y CLÍNICAS PREOPERATORIAS

	Sexo	Edad	Tipo de FA	Tiempo en FA (años)	Último ACVA (años)	Factores de riesgo	Terapéutica precirugía	Clínica
1	♂	69	Persistente	7	7	HTA, dislipemia	Amiodarona, ACO	Asintomático
2	♂	54	Permanente	10	1	HTA, dislipemia	Amiodarona, ACO	Asintomático
3	♂	65	Persistente	3	2,5	HTA, DMNID	Amiodarona, ACO	Palpitaciones, cansancio, tipo I (NYHA)
4	♀	34	Permanente	18	2	–	Amiodarona, ACO	Asintomático
5	♂	64	Permanente	2	2	HTA	Flecainida, ACO	Palpitaciones, cansancio, tipo I (NYHA)
6	♂	50	Paroxística	7	3	HTA	Flecainida, ACO	Palpitaciones, cansancio, tipo I (NYHA)
Media		56,0		7,8 (2-18)				

B: VARIABLES PERIOPERATORIAS

	Tiempo cirugía (min)	cTpl (ng/dl) 6.º h	Ritmo UCI	Inotrópicos ev. UCI	Drenaje total	Tiempo IOT (h)	Antiarrítmicos y/o cardioversión en las primeras 6 h
1	145	1,9	RS	Dopamina 3 µg/kg/min	625	8	–
2	120	0,46	RS	–	390	14	Amiodarona 300 mg/ev.
3	135	0,68	RS	–	625	7	–
4	120	1	RS	–	450	6	–
5	130	1,2	FA/RS*	Dopamina 3 µg/kg/min	350	9	Cv/150j
6	135	0,9	RS	–	400	10	Amiodarona 300 mg/ev.
Media	130,8	1,0			473	9,0	–

C: POSTOPERATORIO, ALTA Y PERIODO DE SEGUIMIENTO

	Tiempo UCI (h)	Complica-ciones	Tiempo hospitald)	Ritmo alta	Medicación alta	Ritmo 3 meses	Ritmo 6 meses/1 año	Tiempo de seguimiento
1	24	–	8	RS	Amiodarona ACO	RS	RS/RS	16
2	18	–	10	RS	Amiodarona ACO	RS	RS/RS	12
3	26	–	6	RS	Amiodarona ACO	RS	RS/RS	17
4	24	–	8	RS	Amiodarona ACO	RS	RS/RS	18
5	25	–	7	RS	Amiodarona ACO	FA paroxística autolimitada†	RS/RS	18
6	30	–	8	RS	Amiodarona ACO	RS	RS/RS	18
Media	24,5		7,8					16,5 (12-18)

DMNID: diabetes *mellitus* no insulinodependiente; HTA: hipertensión arterial; ACO: anticoagulantes orales; NYHA: *New York Heart Association;* UCI: unidad de cuidados intensivos; IOT: intubación orotraqueal; CV: cardioversión eléctrica.
*FA con respuesta ventricular rápida en las primeras 6 h; se realizó cardioversión con éxito.
†Episodios esporádicos de FA autolimitada.

nuevos ACVA debe ser el tratamiento de la causa desencadenante, por lo que la exclusión quirúrgica de la OI es imprescindible y debe siempre ser concomitante con el tratamiento intraoperatorio de la FA.

Durante la intervención, y con el propósito de garantizar una total obliteración de las venas pulmonares, realizamos nuestras aplicaciones bajo control ecográfico, ya que nuestra experiencia nos indica que la interrupción del flujo durante el procedimiento garantiza la transmuralidad de las lesiones. Por otra parte, la contractilidad de la OI, que está reducida en la FA, favorece el remanso del flujo de la sangre y, por lo tanto, la formación de trombos. En este sentido, la presencia de ecodensidades espontáneas en la OI es el mejor indicador de estasis sanguínea[23]. En los pacientes en los que realizamos ecocardiograma transesofágico antes y después de la aplicación, observamos una mejoría clara de las ecodensidades espontáneas (que en tres pacientes eran moderadas a importantes antes de la aplicación).

Uno de los problemas de la ablación quirúrgica con energías ha sido, desde el inicio, cómo garantizar la transmuralidad de la lesión (que, como se sabe, condiciona el éxito de la cirugía) y de qué manera confirmar

TABLA II. AMPLITUD DE LOS ELECTROGRAMAS (IZQUIERDA) Y UMBRALES DE CAPTURA AURICULAR CON DURACIÓN DE ESTÍMULO DE 1 MS/PACIENTE (DERECHA)

	Amplitud de los electrogramas (mV)			Umbrales de captura auricular (mA)		
	Zona no aislada	Zona aislada		Zona no aislada	Zona aislada	
	AI	VPDA	VPIA	AI	VPDA	VPIA
1	0,7	0,2	0,2	12	28	12
2	2,5	0,5	0,4	4	5	7
3	1,8	0,2	0,2	9	11	10
4	0,5	0,1	0,1	11	28	28
5	2,1	0,5	0,4	4	5	4
6	0,8	0,2	0,2	12	17	28
Media ± DE	1,4 ± 0,8	0,3 ± 0,2	0,3 ± 0,1	8,7 ± 3,8	15,7 ± 10,5	14,8 ± 10,6
	Zona no aislada	Zona aislada		Zona no aislada	Zona aislada	
Media ± DE	1,4 ± 0,8	0,3 ± 0,1		8,7 ± 3,8	15,3 ± 9,6	
	(p = 0,0075)			(p = 0,14)		

AI: aurícula izquierda; VPDA: venas pulmonares derechas aisladas; VPIA: venas pulmonares izquierdas aisladas.

el aislamiento de las zonas tratadas. Los cables de marcapasos colocados durante la cirugía permiten evaluar el aislamiento de las zonas mediante el EEF postoperatorio. Como demostramos previamente[22], en un paciente que se encuentra en RS después de haber sido sometido a ABVP, existe un aumento del umbral de captura auricular y una reducción de la amplitud en las zonas aisladas, en relación con la parte de la AI no aislada. Si esta situación no se produce podría ser considerado, en principio, que las líneas son incompletas y que existen soluciones de continuidad, que podrían condicionar aislamientos uni o bilaterales. En nuestro trabajo, cuatro pacientes presentaron un aumento del umbral de captura en las dos zonas aisladas, y dos tuvieron umbrales superiores en el lado derecho pero valores similares en el lado izquierdo, siempre en comparación con la parte de la aurícula no tratada. En relación con los resultados de amplitud, sin embargo, en todos los pacientes se verificó que los valores en las zonas aisladas eran significativamente menores que en las zonas no aisladas. Estos resultados nos parecen muy interesantes. Tal vez estas diferencias de captura auricular en el lado izquierdo puedan corresponder a una aplicación de energía un poco más deficiente, como consecuencia de una mayor dificultad para exponer las venas pulmonares de ese lado con el corazón latiendo, en comparación con el lado derecho. En este mismo sentido, uno de los dos pacientes con umbrales de captura no aumentados en el lado izquierdo (paciente 5) presentó FA durante el postoperatorio inmediato y tuvo episodios esporádicos de FA paroxística autolimitada en los primeros 3 meses, tal vez como consecuencia de un aislamiento menos efectivo en ese lado. Pero, si tenemos en cuenta que todos ellos se encontraban en RS 1 año después de la intervención y que los valores de amplitud registrados presentaban diferencias significativas (que es uno de nuestros criterios para considerar que existe aislamiento), tal vez un tratamiento exclusivamente unilateral podría ser suficiente para retomar y mantener el RS. Estudios futuros deberán confirmar esta teoría.

Los EEF fueron realizados durante el postoperatorio inmediato. De la reflexión de nuestro trabajo surge el convencimiento de que en posteriores oportunidades este estudio debe ser realizado durante la intervención, ya que dependiendo del resultado se pueden realizar aplicaciones complementarias en aquellas zonas con umbrales de captura insuficientes, garantizando de esta manera el éxito de la cirugía.

En los pacientes con antecedentes documentados de ACVA, los resultados preliminares de esta cirugía nos parecen esperanzadores. A pesar de que una esternotomía resulta obviamente una técnica más agresiva que una ablación percutánea, es preciso no olvidar que los procedimientos percutáneos no están exentos de complicaciones. Además, en los pacientes con ACVA, la ablación percutánea de las venas pulmonares no excluye la OI, por lo que en este tipo de pacientes la cirugía tendría, en principio, ventajas evidentes en relación con los otros procedimientos.

Futuros estudios que engloben un seguimiento postoperatorio más prolongado podrán determinar si este tratamiento quirúrgico corresponderá a la solución definitiva o a una mejora significativa de este subgrupo de pacientes. En definitiva, consideramos que los pacientes susceptibles de este tipo de cirugía serían aquellos con FA y fenómenos tromboembólicos previos o con riesgo de tromboembolismo definidos por criterios clínicos y ecocardiográficos (ecocontraste espontáneo denso y/o velocidad máxima de la sangre en el AAI inferior a 20 mm/s), además de pacientes con contraindicaciones para la ablación percutánea y/o anticoagulación oral.

BIBLIOGRAFÍA

1. Benjamin EJ, Wolf PA, D'Agostino RB, Silbershatz H, Kannel WB, Levy D. Impact of atrial fibrillation on the risk of death: the Framingham Heart study. Circulation 1998;98:946-52.
2. Krahn AD, Manfreda J, Tate RB, Mathewson FA, Cuddy TE. The natural history of atrial fibrillation: incidence, risk factors, and prognosis in the Manitoba follow-up study. Am J Med 1995;98:476-84.
3. Wolf PA, Dawber TR, Thomas E Jr, Kannel WB. Epidemiologic assessment of chronic atrial fibrillation and risk of stroke: the Framingham study. Neurology 1978;28:973-7.
4. Blackshear JL, Odell JA. Appendage obliteration to reduce stroke in cardiac surgical patients with atrial fibrillation. Ann Thorac Surg 1996;61:755-9.
5. Hart RG, Pearce LA, Miller VT, et al. Cardioembolic *vs.* non-cardioembolic strokes in atrial fibrillation: frequency and effect of antithrombotic agents in the Stroke Prevention in Atrial Fibrillation studies. Cerebrovasc Dis 2000; 10:39-43.
6. Stroke Prevention in Atrial Fibrillation Investigators. Warfarin *vs.* aspirin for prevention of thromboembolism in atrial fibrillation. Stroke Prevention in Atrial Fibrillation II study. Lancet 1994;343:687-91.
7. EAFT (European Atrial Fibrillation trial) study group. Secondary prevention in non-rheumatic atrial fibrillation after transient ischaemic attack or minor stroke. Lancet 1993;342: 1255-62.
8. Morocutti C, Amabile G, Fattapposta F, et al. Indobufen *vs.* warfarin in the secondary prevention of major vascular events in non-rheumatic atrial fibrillation. SIFA (Studio Italiano Fibrillazione Atriale) Investigators. Stroke 1997;28: 1015-21.
9. Cox JL. The surgical treatment of atrial fibrillation. IV. Surgical technique. J Thorac Cardiovasc Surg 1991;101: 584-92.
10. Cox JL, Schuessler RB, Lappas DG, Boineau JP. An 8 1/2-year clinical experience with surgery for atrial fibrillation. Ann Surg 1996;224:267-73.
11. Cox JL, Boineau JP, Schuessler RB, Kater KM, Lappas DG. Five-year experience with the maze procedure for atrial fibrillation. Ann Thorac Surg 1993;56:814-23.
12. Sankar NM, Farnsworth AE. Left atrial reduction for chronic atrial fibrillation associated with mitral valve disease. Ann Thorac Surg 1998;66:254-6.
13. Melo JQ, Adragão P, Neves J, et al. Surgery for atrial fibrillation using intra-operative radiofrequency ablation. Rev Port Cardiol 1998;17:377-9.
14. Sie HT, Beukema WP, Elvan A, Ramdat Misier. AR long-term results of irrigated radiofrequency modified maze procedure in 200 patients with concomitant cardiac surgery: 6 years experience. Ann Thorac Surg 2004;77:512-6.
15. Knaut M, Spitzer SG, Karolyi L, et al. Intraoperative microwave ablation for curative treatment of atrial fibrillation in open heart surgery: the MICRO-STAF and MICRO-PASS pilot trial. MICRO-wave application in surgical treatment of atrial fibrillation. MICRO-wave application for the treatment of atrial fibrillation in bypass-surgery. Thorac Cardiovasc Surg 1999;47:379-84.
16. Melo J, Adragão P, Neves J, et al. Surgery for atrial fibrillation using radiofrequency catheter ablation: assessment of results at 1 year. Eur J Cardiothorac Surg 1999;15:851-4.
17. Melo J, Adragão PR, Neves J, et al. Electrosurgical treatment of atrial fibrillation with a new intraoperative radiofrequency ablation catheter. Thorac Cardiovasc Surg 1999;47:370-2.
18. Narayan SM, Cain ME, Smith JM. Atrial fibrillation. Lancet 1997;27:943-50.
19. Wolf PA, Mitchell JB, Baker CS, Kannel WB, D'Agostino RB. Impact of atrial fibrillation on mortality, stroke, and medical costs. Arch Intern Med 1998;158:229-34.
20. Levy S, Breithardt G, Campbell RW, et al. Atrial fibrillation: current knowledge and recommendations for management. Working group on Arrhythmias of the European Society of Cardiology. Eur Heart J 1998;19:1294-320.
21. Blackshear JL, Safford RE. AFFIRM and RACE trials: implications for the management of atrial fibrillation. Card Electrophysiol Rev 2003;7:366-9.
22. Adragão P, Queiroz e Melo J, Aguiar J, et al. Evaluation of bilateral pulmonary veins isolation for the treatment of atrial fibrillation: value of postoperative electrophysiological study. Rev Port Cardiol 2002;21:1281-93.
23. Goldman ME, Pearce LA, Hart RG, et al. Pathophysiologic correlates of thromboembolism in non-valvular atrial fibrillation: reduced flow velocity in the left atrial appendage. J Am Soc Echocardiogr 1999;12:1080-7.

BIOMED
unidix
Especialistas
en cirugía
cardiovascular
desde 1977 al cuidado de tu salud
91 803 28 02
info@biomed.es