Cir. Cardiov. 2005;12(3):225-30

Importancia, eficacia y seguridad de la corrección quirúrgica de la discordancia geométrica tras la operación de Ross

Pedro J. Aranda[1], Manuel Concha[1], Antonio Chacón[1], Manuel Román[1], Manuel González Eguaras[1], Miguel Ángel García[1], Antonio Luna[2], Ramón Ribes[1], Elías Romo[3], Rafael Villalba[4]

[1]Servicio de Cirugía Cardiovascular
[2]Servicio de Radiodiagnóstico
[3]Servicio de Cardiología
[4]Banco Sectorial de Tejidos
Hospital Universitario Reina Sofía. Córdoba

Objetivos. **La discordancia geométrica entre el anillo aórtico nativo, aorta ascendente y autoinjerto pulmonar puede favorecer su dilatación e insuficiencia. Evaluamos la eficacia y seguridad de la anuloplastia, aortoplastia y extensión con injerto de dacrón como modificaciones técnicas de la operación de Ross.**

Métodos. **Desde 1997 hasta diciembre de 2003, incluimos 103 pacientes. En 22 realizamos anuloplastia, aortoplastia, extensión con dacrón o una combinación de los anteriores. El seguimiento fue ecocardiográfico (6, 12 meses y anual) y 43 pacientes fueron remitidos para RM funcional, 18 con alguna modificación técnica y 25 sin ella una media de 32,5 ± 13,2 meses tras la intervención.**

Resultados. **En el grupo Ross simple fallecieron dos pacientes. Los tiempos operatorios y la hemorragia fueron similares entre los grupos (705 ± 553 *vs* 882 ± 760 cc, ns). No existieron casos de bloqueo A-V en el grupo Ross modificado. Tres pacientes en el grupo Ross simple fueron reoperados por insuficiencia y/o dilatación significativa del autoinjerto pulmonar, presentando otro IAo moderado. Todos los pacientes del grupo Ross modificado permanecen sin insuficiencia o con insuficiencia trivial, excepto uno con regurgitación leve. Los diámetros con RM de la raíz aórtica fueron superponibles entre ambos grupos: anillo aórtico 28,23 ± 5,3 *vs* 27,33 ± 4,6 ns; diámetro de senos 35,85 ± 5,5 *vs* 38,63 ± 4 ns; distensión sistólica: 3,07 ± 4,8 *vs* 4,33 ± 1,85 ns; unión sinotubular 30,02 ± 4,8 *vs* 28,36 ± 7,9 ns.**

The importance, efficacy and safety of surgical correction of geometric mismatch after the Ross operation

Objectives. **The geometric mismatch among the different components of the neo-aortic root may favour autograft dysfunction. We evaluate our experience with three different strategies to correct this finding.**

Methods. **One hundred three patients operated since 1997 were studied. Twenty-two of them required annuloplasty, aortoplasty and/or dacron graft replacement of the ascending. The patients were followed echocardiographically (6 and 12 months and yearly) and 43 patients were studied with cardiac MRI, 18 of which had a modified Ross operation.**

Results. **Two patients died in the standard Ross group. Operative times and perioperative bleeding was similar between groups. We did not find atrioventricular block in the modified group. Three patients required autograft reoperation in the simple group *vs.* none in the modified group, and autograft regurgitation score was similar between groups. MRI measurements in the aortic root were: annulus 28.23 ± 5.3 *vs.* 27.33 ± 4.6 ns; sinus 35.85 ± 5.5 *vs.* 38.63 ± 4 ns; systolic distension 3.07 ± 4.8 *vs.* 4.33 ± 1.85 ns; sinotubular junction 30.02 ± 4.8 *vs.* 28.36 ± 7.9 ns.**

Conclusions. **The preservation of the normal aortic root proportions with the aid of circular**

«Presentado en el XVII Congreso Nacional de la Sociedad Española de Cirugía Cardiovascular. Zaragoza, 9-11 de Junio de 2004»

Correspondencia:
Pedro J. Aranda Granados
Las Lomas, 2-4-3
14005 Córdoba
E-mail: pjarandag@eresmas.com

Recibido 9 junio 2004
Aceptado 2 junio 2005

Conclusiones. **El respeto a las dimensiones normales de la raíz aórtica con la ayuda de anuloplastia, aortoplastia y extensión con dacrón no aumenta el riesgo quirúrgico y previene la disfunción del autoinjerto pulmonar tras la operación de Ross.**

Palabras clave: **Operación de Ross. Resonancia magnética cardíaca. Valvulopatía aórtica. Aneurisma de aorta ascendente.**

annuloplasty, aortoplasty and or a vascular prosthesis does not increase operative risk and prevents autograft dysfunction after the Ross operation.

Key words: **Ross operation. Cardiac MRI. Aortic valve disease. Aneurysm of the ascending aorta.**

INTRODUCCIÓN

La operación de Ross fue introducida por Donald Ross en 1967[1]. Si bien fue originalmente descrito como un procedimiento subcoronario, más adelante se difundió en la mayoría de centros la implantación del autoinjerto como raíz libre, debido a la constatación de unos resultados iniciales más reproducibles[2]. Si bien el autoinjerto pulmonar ofrece unas ventajas hemodinámicas insuperables por otros sustitutos valvulares, algunos pacientes requieren reoperación del mismo debido a disfunción en forma de insuficiencia y o dilatación patológica. Elkins, et al. consideraron hace años que la discordancia geométrica entre los distintos componentes de la neorraíz aórtica podía ser responsable de algunas de estas disfunciones[3].

Los avances recientes en el conocimiento de la dinámica de la raíz aórtica[4] han demostrado que la preservación de las proporciones en la raíz aórtica tiene una importancia capital en la adecuada coaptación de los velos. Por lo tanto, la dilatación de la unión sinotubular y los diámetros anulares excesivos en comparación con el tamaño del autoinjerto pulmonar podría ser responsable de ambos procesos patológicos: la dilatación y la insuficiencia.

Han sido descritas varias estrategias para corregir esta circunstancia[5]. La reducción anular por medio de una anuloplastia circular[6] ha sido descrita con anterioridad, y aunque se considera segura, podría interferir con la dinámica normal de la raíz aórtica, y su efectividad a medio-largo plazo no está demostrada. El cociente unión sinotubular-anillo aórtico aumentado también se asocia a un cierre insuficiente de velos[7]. Ya que la aorta ascendente está dilatada con frecuencia en pacientes con enfermedad valvular aórtica (especialmente en aquellos con válvulas bicúspides), hemos adoptado dos técnicas para acomodar la aorta ascendente a la porción tubular del autoinjerto: la plastia longitudinal[8] y la resección de la aorta aneurismática y sustitución por prótesis vascular (dacrón)[9]. La evaluación de la efectividad de estas estrategias quirúrgicas, ya sea solas o en combinación, ha recaído principalmente en estudios ecocardiográficos. La resonancia magnética cardíaca (RM) proporciona una visión de conjunto morfofuncional de la raíz aórtica con un grado de precisión probablemente superior a la ecocardiografía y menos sujeta a la interpretación del observador, además de no presentar limitaciones de ventana y explorar la aorta ascendente de forma constante[9].

El objetivo de este estudio es evaluar la seguridad y eficacia de la corrección quirúrgica de la discordancia geométrica tras la operación de Ross.

MÉTODOS

Nuestro grupo de estudio consiste en 103 pacientes intervenidos entre 1997 y diciembre de 2004. Los datos demográficos se muestran en la tabla I. La técnica empleada en todos los pacientes fue la de raíz libre con puntos sueltos a nivel anular y refuerzo de pericardio, empleando homoinjertos pulmonares criopreservados para la reconstrucción del tracto de salida del ventrículo derecho. La valoración pre y postoperatoria de la concordancia geométrica se realiza ecocardiográficamente, utilizando tallos de Hegar para la evaluación intraoperatoria. Los pacientes con una aorta ascendente aneurismática o con un tamaño 3 mm superior a la porción tubular del autoinjerto fueron considerados para correc-

TABLA I. CARACTERÍSTICAS DEMOGRÁFICAS DE LOS PACIENTES INTERVENIDOS CON ROSS MODIFICADO (RM) Y ROSS SIMPLE (RS)

	Ross simple (n = 81)	Ross modificado (n = 22)	p
Edad (años)	28,40 ± 12,11	32,55 ± 11,03	0,557 ns
Tiempo de seguimiento (meses)	34,2 ± 21	31,1 ± 12	0,423 ns
Grado funcional	2,35 ± 0,69	2,28 ± 0,669	0,537 ns

Figura 1. Niveles de corte y planos esenciales empleados en los estudios con resonancia magnética.

ción quirúrgica mediante aortoplastia longitudinal o extensión con dacrón. Los casos con una discordancia a nivel anular de más de 2 mm fueron corregidos con una plastia circular con Prolene 3/0. Todos los pacientes fueron seguidos ecocardiográficamente al alta, 6 meses y luego de forma anual (los datos reflejados serán referidos al último seguimiento). Además, desde el año 2000, algunos pacientes con más de 4 meses de seguimiento fueron elegidos al azar para evaluación con RM con un equipo de 1,5 Tesla de resolución (n = 35). Los meses previos a la terminación de este estudio, los pacientes con discordancia geométrica que no habían sido evaluados (n = 12) fueron llamados personalmente para completar el estudio, no consiguiendo incluir en el grupo a cuatro pacientes, por lo que el subgrupo de RM fue de 18 pacientes. Las exploraciones fueron documentadas por dos radiólogos experimentados (A.L. y R.R.), aportando las mediciones a los distintos niveles de corte (Fig. 1). El análisis estadístico se completó utilizando el paquete estadístico SPSS 11, los análisis tiempo dependientes se muestran con el método de Kaplan-Meier, y la comparación entre grupos se realizó con los tests de t de Student, chi cuadrado y U de Mann Whitney.

RESULTADOS

La mortalidad operatoria fue del 1,8% (dos pacientes). Veintidós pacientes (21,35%) entraron en el grupo de discordancia geométrica y requirieron una operación de Ross modificada (RM), quedando el resto de pacientes en el grupo de Ross simple (RS). Se realizaron 17 anuloplastias, 12 extensiones supracoronarias y 5 aortoplastias longitudinales en 22 pacientes. Las características demográficas entre los grupos son comparables (Tabla I), incluyendo el tiempo de seguimiento. No encontramos fallecimientos tardíos. Dos pacientes requirieron dilatación percutánea del homoinjerto y un tercero, sustitución del mismo (todos RS). Dos pacientes sufrieron endocarditis (una precoz y otra tardía) del autoinjerto pulmonar, resolviéndose con tratamiento médico. Ambos pacientes fueron del grupo RS. El valor de la curva de Kaplan-Meier libre de reoperación a 65 meses es de 96,8 ± 0,41 (RS) *vs* 100% (RM) (no significativo). Dos pacientes requirieron reoperación del autoinjerto debido a insuficiencia precoz del mismo. Ambos casos se encontraban entre los seis primeros de la serie y en al menos uno de ellos no se corrigió una discordancia significativa a nivel anular, por lo que pueden ser considerados errores técnicos debidos a la curva de aprendizaje. Un tercer paciente (RS) sufrió dilatación progresiva del autoinjerto hasta alcanzar 49 mm, por lo que también fue reoperado a los 3 años. Los resultados clínicos de ambos grupos se comparan en la tabla II.

Evaluación ecocardiográfica

La incidencia de insuficiencia del autoinjerto se refleja en la figura 2 (último seguimiento ecocardiográfi-

TABLA II. VARIABLES PERIOPERATORIAS DE LOS PACIENTES INTERVENIDOS CON ROSS MODIFICADO (RM) Y ROSS SIMPLE (RS)

	Ross simple (n = 81)	Ross modificado (n = 22)	p
Hemorragia postoperatoria (cc)	705,33 ± 553	882,40 ± 345,34	0,66
Tiempo CEC (min)	157,53 ± 38,18	151,38 ± 36,86	0,54
Tiempo isquemia (min)	112,26 ± 21,27	103,11 ± 17,12	0,09
Bloqueo AV	1	0	ns
Balón de contrapulsación	1	1	ns

CEC: circulación extracorpórea; AV: auriculoventricular.

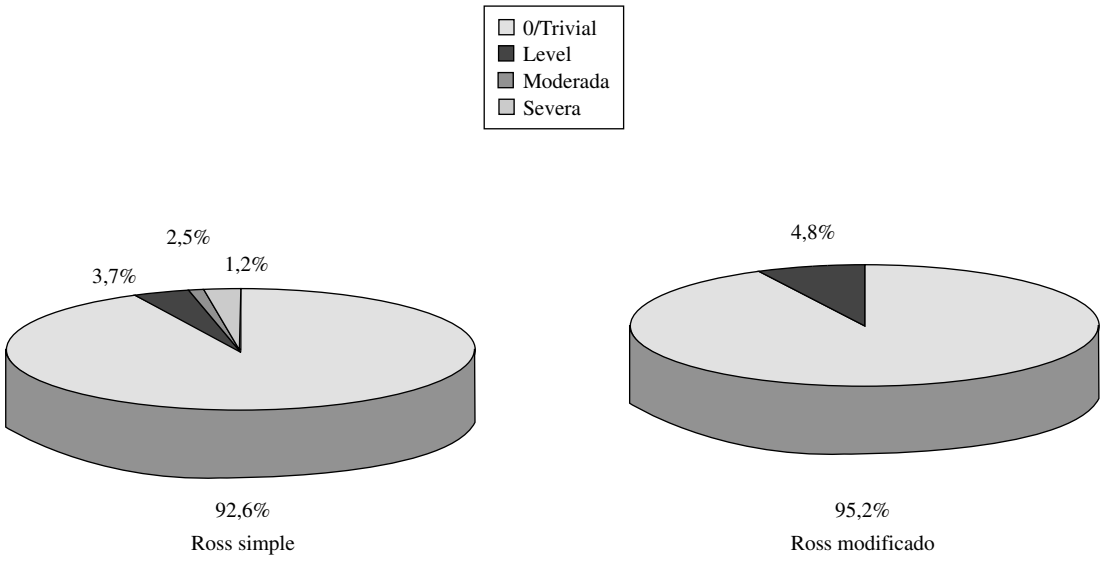

Figura 2. *Grado de competencia valvular valorada por ecocardiografía en los grupos de Ross simple (n = 81) y Ross modificado (n = 22).*

co, rango 6 meses-6 años tras la intervención, media 3,45 años). De manera global, los pacientes con intervención de Ross modificada presentaron una competencia valvular al menos tan buena como la de los pacientes sin discordancia geométrica, sin encontrar tampoco gradientes obstructivos en los pacientes con anuloplastia (gradiente pico 4,7 ± 23 mmHg (RS) *vs* 5,2 ± 12 mmHg (RM), ns).

Evaluación con resonancia magnética

Cuarenta y tres pacientes adultos (25 RS, 18 RM) fueron estudiados con RM. Las características basales en términos de edad, sexo y tiempo de seguimiento fueron similares entre los dos grupos. Los diámetros máximos a los distintos niveles de sección se muestran en la tabla III. La distensibilidad a nivel de los senos también fue superponible entre grupos. Los pacientes con RM presentaron una dinámica de raíz aórtica similar a la presentada por los pacientes con RS. El diámetro sistólico máximo a nivel anular tendió a ser menor en los pacientes con una plastia circular (27,2 ± 3 *vs* 29,5 ± 4 mm), sin ser la diferencia significativa.

DISCUSIÓN

Tras más de 30 años desde su descripción, la operación de Ross es una opción aceptada por muchos centros y con unas indicaciones cada día más claras. El autoinjerto pulmonar se asemeja al sustituto valvular «ideal»[11], demostrando una hemodinámica extraordinaria, no necesidad de anticoagulación, resistencia a infección y un funcionamiento silente, además de resultar coste-efectiva. Desafortunadamente, la posibilidad de dilatación y/o insuficiencia del autoinjerto, la disfunción del homoinjerto pulmonar y la complejidad técnica del procedimiento son responsables de la aún escasa aplicación de la operación de Ross a nivel mundial.

Si bien algunos autores[12] abogan por el empleo del autoinjerto pulmonar como un injerto subcoronario para evitar la dilatación de la porción tubular bajo la presión sistémica, la mayoría de los cirujanos emplean la técnica de raíz libre debido a su mayor reproducibilidad y a estar sujeta a menos problemas técnicos. Además, la implantación subcoronaria aconseja una anatomía favorable de la raíz aórtica, excluyendo o dificultando su

TABLA III. DIÁMETROS DE LA RAÍZ AÓRTICA ENTRE LOS GRUPOS DE ROSS SIMPLE Y ROSS MODIFICADO

(mm)	Ross simple (n = 25)	Ross modificado (n = 18)	p
Anillo aórtico	28,23 ± 5,3	27,33 ± 4,6	0,64 ns
Diámetro máximo senos	35,85 ± 5,5	38,63 ± 4	0,16 ns
Distensibilidad	3,07 ± 4,8	4,33 ± 1,85	0,17 ns
Unión sinotubular	30,02 ± 4,8	28,36 ± 7,9	0,47 ns
Aorta ascendente	31,71 ± 5,89	30,98 ± 5,98	0,74 ns

empleo en pacientes con aneurisma de aorta ascendente o dilatación importante de la unión sinotubular. Si bien los pacientes con válvula aórtica bicúspide presentan un mayor índice apoptoico en el tronco pulmonar, en nuestra experiencia no hemos constatado mayor riesgo de dilatación y/o insuficiencia en este grupo particular[13]. A pesar de que la fijación de la unión sinotubular con una prótesis vascular no distensible podría aumentar el estrés parietal en los senos del autoinjerto, la distensibilidad a nivel de senos no parece ser superior a la de los pacientes con RS[14]. El empleo de material protésico, sin embargo, sí pone en riesgo una de las potenciales ventajas del autoinjerto pulmonar, al hacerlo más proclive a la infección. Los dos casos de endocarditis de nuestra serie curaron con tratamiento médico, y ambos pertenecían al grupo RS.

Debido al hecho de que el autoinjerto sufre un cierto grado de dilatación tras su implantación[15] y a que la dilatación de la unión sinotubular puede ser responsable de la insuficiencia del autoinjerto, se plantea la pregunta de si estaría indicado el empleo de un anillo de dacrón de forma rutinaria en pacientes sin insuficiencia. En nuestra experiencia el diámetro de la unión sinotubular tiende a ser menor en el grupo de RM.

Nuestro grupo, con la ayuda de la RM, ha demostrado que existe una expansión sistólica de la porción anular del autoinjerto, asemejándose a lo ocurrido en la raíz aórtica sana[16]. Esta característica es exclusiva del autoinjerto pulmonar junto con algunas bioprótesis sin soporte[17], y posiblemente el homoinjerto aórtico. En teoría, la plastia circular del anillo aórtico podría impedir esta función dinámica, sin embargo, dado que sólo se fija el diámetro máximo, la plastia circular puede ser considerada una «plastia dinámica». No encontramos diferencias significativas, pero sí existe una tendencia en este sentido. Así, algunos autores abogan por la plastia comisural del anillo aórtico, técnica que además puede emplearse directamente en el autoinjerto pulmonar en pacientes pediátricos que presenten un autoinjerto mayor que su anillo aórtico[18]. Sin embargo, no sabemos si la plastia comisural selectiva prevendrá la dilatación anular a largo plazo.

Tras más de 7 años de experiencia clínica[19,20], el éxito a largo plazo del procedimiento recae en disminuir la incidencia de estenosis del homoinjerto pulmonar[21] y en minimizar la posibilidad de insuficiencia del autoinjerto tomando las medidas necesarias.

Limitaciones del estudio

Si bien el número de pacientes incluidos es considerable, este estudio es aún preliminar y un mayor número de casos y un seguimiento a más largo plazo tendrán mayor valor estadístico. La evaluación preliminar de la distensibilidad está expresada en forma de valor absoluto del incremento sistólico a nivel de senos. En la actualidad estamos procesando los datos de las exploraciones con RM para expresarla en forma de cambio porcentual de radio y módulo elástico inducido por presión; estos cálculos permitirán obtener una mayor fiabilidad de los datos. Los estudios futuros estarán orientados hacia la predicción de qué pacientes tienen mayor riesgo de disfunción del autoinjerto y de si la fijación «profiláctica» de la unión sinotubular es recomendable o no.

CONCLUSIONES

Podemos concluir que: 1) la incidencia de una discordancia geométrica significativa no es baja y debería ser detectada antes o durante la intervención; 2) la corrección quirúrgica de la discordancia geométrica con anuloplastia, injerto vascular o aortoplastia no aumenta significativamente el tiempo operatorio ni la morbimortalidad asociada al procedimiento; 3) la distensibilidad aórtica y la dinámica de la raíz aórtica no se ve afectada por el empleo de estas estrategias, y 4) las dimensiones medidas con resonancia magnética de la neoaorta en el grupo RM es similar a las del grupo RS. Por lo tanto, la corrección de la discordancia geométrica en la operación de Ross es segura y efectiva en la prevención de disfunción del autoinjerto y debe, por lo tanto, ser empleada de forma diligente. Estudios multicéntricos futuros revelarán si puede recomendarse el empleo «profiláctico» de estas estrategias.

BIBLIOGRAFÍA

1. Ross DN. Replacement of aortic and mitral valves with a pulmonary autograft. Lancet 1967;2:956-9.
2. Elkins RC, Lane MM, McCue C, Ward KE. Pulmonary autograft root replacement: mid-term results. J Heart Valve Dis 1999;8:499-503; discussion 503-6.
3. Elkins RC, Lane MM, McCue C. Pulmonary autograft reoperation: incidence and management. Ann Thorac Surg 1996;62:450-5.
4. Okazaki Y, Takarabe K, Furukawa K, et al. Distensibility of the pulmonary autograft under systemic pressure. J Heart Valve Dis 2002;11:231-5.
5. David TE, Omran A, Webb G, Rakowski H, Armstrong S, Sun Z. Geometric mismatch of the aortic and pulmonary roots causes aortic insufficiency after the Ross procedure. J Thorac Cardiovasc Surg 1996;112:1231-7; discussion 1237-9.
6. Niwaya K, Elkins RC, Knott-Craig CJ, Santangelo KL, Cannon MB, Lane MM. Normalization of left ventricular dimensions after Ross operation with aortic annular reduction. Ann Thorac Surg 1999;68:812-8; discussion 818-9.

7. Reid SA, Walker PG, Fisher J, et al. Quantification of pulmonary autograft characteristics using magnetic resonance imaging. J Heart Valve Dis 2004;13:78-85.
8. Klena JW, Shweiki E, Mahaffey HW, Woods EL, Benoit CH, Gilbert CL. Annuloplasty and aortoplasty as modifications of the Ross procedure for the correction of geometric mismatch. J Heart Valve Dis 2000;9:195-9.
9. Elkins RC, Lane MM, McCue C, Chandrasekaran K. Ross operation and aneurysm or dilation of the ascending aorta. Semin Thorac Cardiovasc Surg 1999;11(4 Suppl 1):50-4.
10. Concha M, Aranda PJ, Casares J, et al. The Ross procedure. J Card Surg 2004;19:1-9.
11. Elkins RC. Pulmonary autograft – The optimal substitute for the aortic valve? N Engl J Med 1994;330:59-60.
12. Schmidtke C, Bechtel J, Hueppe M, Noetzold A, Sievers HH. Size and distensibility of the aortic root and aortic valve function after different techniques of the Ross procedure. J Thorac Cardiovasc Surg 2000;119:990-7.
13. Aranda PJ, Concha M, Casares J . Dilatación del autoinjerto pulmonar tras el procedimiento de Ross: ¿existe mayor riesgo de la dilatación del autoinjerto? Rev Esp Cardiol 2003;56:45-54.
14. Leyh RG, Hagl C, Kofidis T, Haverich A. Impact of ascending aorta replacement combined with a Ross procedure on autograft root distensibility and function in patients with combined pathology of the aortic valve and ascending aorta. Int Cardiovasc Thorac Surg 2003;2:116-9.
15. Legarra JJ, Concha M, Casares J, et al. Behaviour of the pulmonary autograft in systemic circulation after the Ross procedure. Heart Surg Forum 2001;4:128-34.
16. Aranda PJ, Concha M, Casares J. Distensibilidad del autoinjerto pulmonar tras el procedimiento de Ross. Estudio con RM cardíaca. Rev Esp Cardiol 2003;56 Suppl 2:16.
17. O'Brien MF, Gardner MAH, Garlick B, et al. CryoLife-O'Brien stentless valve: 10 year results of 402 implants. Ann Throrac Surg 2005;79:757-66.
18. Kollár A, Hartyanszky I. External subcommissural annuloplasty to prevent regurgitation of the pulmonary autograft. Int Cardiovasc Thorac Surg 2003;2:183-5.
19. Concha M, Casares J, Ross DN, et al. Reemplazamiento valvular aórtico con autoinjerto pulmonar (operación de Ross) en pacientes adultos y pediátricos. Estudio preliminar. Rev Esp Cardiol 1999;52:113-20.
20. Concha M. II Registro Nacional del Procedimiento de Ross en España. Cir Cardiovasc 2003;45:37-45.
21. Aranda PJ, Concha M, Casares J, Merino C, Muñoz I, Alados P. Incidencia e impacto clínico de la estenosis del homoinjerto pulmonar tras el procedimiento de Ross. Rev Esp Cardiol 2004;57:29-36.

BIOMED
unidix
Especialistas
en cirugía
cardiovascular
desde 1977 al cuidado de tu salud
91 803 28 02
info@biomed.es