

Cirugía de la insuficiencia mitral isquémica funcional

José Manuel Revuelta

Servicio de Cirugía Cardiovascular
Hospital Universitario Marqués de Valdecilla. Santander

La insuficiencia mitral isquémica funcional constituye una lesión valvular compleja que se presenta de diversas formas anatómicas dependiendo del tipo disfunción ventricular, la extensión del daño miocárdico, los cambios morfológicos del ventrículo izquierdo, así como del desplazamiento espacial experimentado por los diferentes elementos que componen la válvula mitral. En la actualidad se acepta que las regurgitaciones de grado moderado y grave deben corregirse quirúrgicamente, ya que en caso contrario el pronóstico no es satisfactorio. Se precisa modificar la clasificación clásica de Carpentier para que las diferentes formas de la insuficiencia mitral isquémica puedan englobarse en un mismo tipo (tipo IV: movilidad valvular variable). La reparación valvular debe conseguir una adecuada coaptación valvular, por lo que debe corregirse la regurgitación simétrica o asimétrica, individualizarse el tipo de anuloplastia y las técnicas reparadoras utilizadas. La anuloplastia restrictiva con anillo de pequeño tamaño (dos medidas menos) asegura la competencia valvular al reducir de manera apropiada el anillo mitral, incluyendo la región intertrigonal cuando está dilatada. Recientemente, se están utilizando nuevos sistemas de reparación mitral (anuloplastia asimétrica, tracción intracavitaria con cuerdas artificiales) que abren nuevas alternativas al tratamiento quirúrgico de esta interesante y no del todo bien conocida insuficiencia valvular.

Palabras clave: Insuficiencia mitral. Cardiopatía isquémica. Insuficiencia mitral isquémica. Anuloplastia mitral.

Surgery of the functional ischemic mitral regurgitation

Functional ischemic mitral regurgitation represents a complex valvular lesion with different anatomical types, depending on left ventricular dysfunction, extension of the myocardial damage, changes of left ventricular morphology, or the spatial displacement suffered by the different components of the mitral valve. Currently, it is generally accepted that moderate and severe ischemic mitral regurgitation must be surgically corrected, since the non-corrected lesions entail a poor prognosis. The classical Carpentier classification of the mitral insufficiency requires some modifications in order to allow a proper categorization of the ischemic mitral regurgitation with its various anatomical forms (type IV: variable mitral valve motion). Valve reconstruction must obtain an adequate valve coaptation by the correction of the symmetric or asymmetric regurgitation, so the surgical technique must be individually selected. The restrictive mitral annuloplasty with a small prosthetic ring (two sizes smaller) allows an optimal valvular coaptation by reducing the annular size, including the intertrigonal distance when is dilated. Recently, new annuloplasty systems have been utilized (asymmetric annuloplasty, intracardiac traction with artificial *chordae*) which open new surgical alternatives to the treatment of this interesting and not totally well-known valvular insufficiency.

Key words: Mitral valve insufficiency. Coronary artery disease. Ischemic mitral regurgitation. Mitral annuloplasty.

Correspondencia:
José Manuel Revuelta
Servicio de Cirugía Cardiovascular
Hospital Universitario Marqués de Valdecilla
Avda. Valdecilla, s/n
39008 Santander
E-mail: revuelta@humv.es

La insuficiencia mitral isquémica funcional es una entidad frecuente que ha experimentado un aumento significativo en la última década. Aparece como consecuencia de un infarto agudo de miocardio, siendo considerada como un indicador de mal pronóstico en la fase aguda y en las primeras semanas después del infarto. Sin embargo, las implicaciones pronósticas en la insuficiencia mitral crónica y sus diferentes grados de gravedad no han sido definidas claramente todavía, ni tampoco el tratamiento más idóneo para cada estadio de la enfermedad. Esta insuficiencia mitral funcional puede aparecer también en el contexto de la cardiopatía isquémica, tras el tratamiento con ACTP y *stent* o incluso después de la cirugía de revascularización coronaria aislada. Recientemente, se ha encontrado que aproximadamente un 20% de los enfermos con lesiones coronarias significativas presentan una insuficiencia mitral isquémica. De hecho, las últimas estadísticas internacionales demuestran que un 15% de los pacientes que requieren cirugía valvular mitral presentan una insuficiencia mitral de origen isquémico.

En un trabajo ya clásico sobre el estudio SAVE (*survival and ventricular enlargement*) se ponía de manifiesto, por primera vez, que la insuficiencia mitral isquémica de grado ligero se asocia a una mayor mortalidad¹, así como que esta complicación afecta al 19% de los pacientes que presentan un infarto de miocardio. Sin embargo, este importante estudio no aporta información sobre la insuficiencia mitral isquémica de grado moderado o grave (grados 3 y 4). Recientemente, Grigioni, et al.² han demostrado que la presencia de insuficiencia mitral isquémica crónica se asocia a mayor mortalidad a largo plazo, con independencia del grado de disfunción ventricular, que aquellos pacientes sin insuficiencia mitral (62 ± 5 vs $39 \pm 6\%$ a los 5 años). El grupo de la Clínica Mayo² publicó un estudio demostrando que el grado de insuficiencia mitral influye en la mortalidad a largo plazo (5 años); de forma que en ausencia de insuficiencia mitral la mortalidad fue de $62 \pm 5\%$, en comparación con el grupo de pacientes con insuficiencia mitral isquémica moderada de $39 \pm 6\%$. La insuficiencia mitral isquémica no representa un mero marcador de mortalidad, sino sobre las consecuencias de un proceso de deterioro ventricular y falta de coaptación valvular progresivos. El impacto de la insuficiencia mitral isquémica de grado moderado sobre la supervivencia a largo plazo fue también demostrado por el grupo de Toronto, comunicando que los pacientes que recibieron cirugía coronaria tenían una supervivencia mayor a los 10 años de la cirugía cuando no presentaban insuficiencia mitral isquémica asociada, en comparación con los que la padecían (75 vs 53%)³.

Debido a la elevada incidencia de morbilidad y mortalidad quirúrgica, cuando la cirugía de revascularización coronaria se asocia a la sustitución valvular mitral, algunos autores recomendaron la cirugía coronaria aislada⁴⁻⁶. La ex-

periencia reciente demuestra que cuando la insuficiencia mitral isquémica funcional moderada no se corrige, a pesar de que la revascularización coronaria fuera completa, la supervivencia a largo plazo disminuye de manera significativa. De hecho, en la mitad de los casos, la insuficiencia mitral de grado moderado o grave persiste tras la cirugía coronaria

En los últimos 5 años hemos aprendido más de esta compleja enfermedad valvular que con anterioridad. Basta revisar la bibliografía especializada del presente año para comprobar los múltiples estudios y avances que se han hecho en el conocimiento de su anatomía, fisiopatología, diagnóstico por la imagen o en el tratamiento médico y/o quirúrgico.

ANATOMÍA FUNCIONAL

Los complejos mecanismos que llevan a la insuficiencia mitral isquémica funcional siguen siendo motivo de debate⁷. La afectación ventricular izquierda, como consecuencia de un infarto de miocardio o de la propia cardiopatía isquémica, produce determinados cambios anatómicos y funcionales en el ventrículo izquierdo que generan alteraciones de su geometría y, consecuentemente, de los diferentes componentes anatómicos de la válvula mitral, como fibrosis, rotura parcial o completa de músculos papilares, rotura o alteración de la función de las cuerdas tendinosas, restricción o prolapso de los velos, así como dilatación del anillo mitral. Estas anomalías en la función y posición anormal de estos componentes valvulares originan una insuficiencia mitral isquémica funcional (simétrica o asimétrica) que causa una mayor dilatación de la cavidad ventricular e incremento del estrés de la pared ventricular, con un progresivo aumento de la gravedad de la insuficiencia. Estas alteraciones concatenadas establecen un círculo vicioso, con un incremento del deterioro de la función ventricular, dilatación de la cavidad y el anillo mitral y empeoramiento progresivo e irreversible de la insuficiencia mitral⁸.

La ecocardiografía ha contribuido de manera notable al conocimiento de esta compleja forma de insuficiencia mitral funcional, aunque los hallazgos por eco-color con técnica convencional han inducido a no pocos errores en la gradación pre e intraoperatoria de la regurgitación mitral. Con el desarrollo de los métodos cuantitativos por Doppler, el diagnóstico y la gravedad de esta lesión están garantizadas en la actualidad⁹. Se ha demostrado que el grado del volumen regurgitante y el orificio regurgitante efectivo son factores determinantes de la mortalidad; de hecho, este último dato ecocardiográfico constituye un factor independiente predictivo de supervivencia a largo plazo². Valores de volumen regurgitante mitral ≥ 30 ml presentan mayor mortalidad que cuando es ≤ 30 ml (46 ± 9 vs $52 \pm 7\%$ a 5 años). Los pacientes con orificio regurgitan-

te efectivo $\geq 20 \text{ mm}^2$ tienen mayor mortalidad que cuando es $\leq 20 \text{ mm}^2$ (63 ± 10 vs $43 \pm 9\%$ a 5 años) (RR ajustada 2,23). Debe tenerse en cuenta que el orificio regurgitante efectivo tiene este significado en los pacientes con insuficiencia mitral degenerativa o reumática sólo cuando los valores son $\geq 40 \text{ mm}^2$; en la insuficiencia mitral isquémica funcional, en cambio, tiene significación pronóstica cuando son $\geq 20 \text{ mm}^2$. Sin duda, el orificio regurgitante efectivo constituye un indicador pronóstico de mayor valor que el volumen regurgitante mitral.

La resonancia magnética ha contribuido también al esclarecimiento de los diversos mecanismos que toman parte en el establecimiento de la insuficiencia mitral isquémica y su paulatino agravamiento. Yu, et al.¹⁰ han demostrado que participan diversas fuerzas vectoras originadas por el progresivo aumento del diámetro anteroposterior anular, la tracción posteroinferior de las cuerdas y, consecuentemente, de los velos valvulares, separación de la implantación de los músculos papilares o el incremento de la distancia entre el anillo y los músculos papilares. Mediante modernos métodos de ecocardiografía tridimensional¹¹ se han descubierto aspectos muy interesantes sobre el comportamiento de la geometría ventricular, anillo fibroso y velos de la mitral en esta entidad, que pueden cambiar conceptos clásicos de la anatomía funcional de la válvula mitral que durante décadas han permanecido inamovibles. Este estudio 3D ha puesto de manifiesto que la zona intertrigonal del anillo aumenta de tamaño de forma significativa en la insuficiencia mitral funcional (2,8 vs 2,1 cm), además de una disminución de la movilidad del anillo, de forma muy aparente en la región posterolateral (5,4 vs 8,7 cm), demostrando que uno de los principales mecanismos causales de la regurgitación mitral por falta de coaptación de los velos es el aumento del diámetro anteroposterior del anillo y de la región intertrigonal⁷ (Fig. 1). Otros autores han confirmado estos interesantes hallazgos^{8,12,13}, comprobándose un incremento de la distancia intertrigonal de 33%. Sin embargo, la región del anillo correspondiente a la comisura posterior y la porción del velo posterior colindante (P3) son las que experimentan mayor restricción en la movilidad entre las fases telesistólica y telediastólica^{11,14,15}. En un reciente estudio clínico realizado en Japón por Watanabe, et al.¹⁶ con ecocardiografía 3D a tiempo real, se ha descubierto que en la insuficiencia mitral isquémica funcional la configuración normal en «silla de montar» del anillo mitral se deforma significativamente más que en otros tipos de insuficiencia mitral (*non-planar index*: $1,7 \pm 1,8 \text{ mm}$ vs $3,8 \pm 1,2 \text{ mm}$; $p < 0,05$). Estos datos indican la importante modificación de la forma y dimensiones del anillo mitral que deben tenerse en cuenta durante la reparación valvular.

La importante información sobre la anatomía funcional de la insuficiencia mitral isquémica aportada en los últimos años, principalmente por las nuevas técnicas de diagnósti-

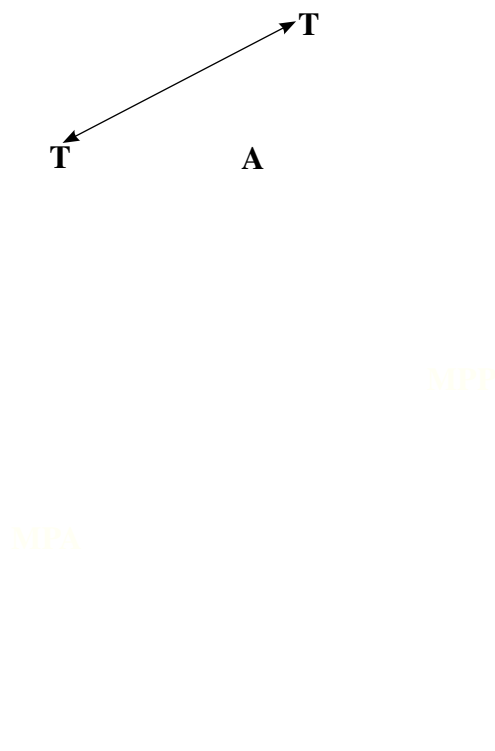


Figura 1. Región intertrigonal de la válvula mitral que puede variar de tamaño en la insuficiencia mitral isquémica funcional. T: triángulo; A: velo anterior; MPA: músculo papilar anterior; MPP: músculo papilar posterior.

co por imagen, está poniendo en duda su actual ubicación dentro de la clasificación de Carpentier de 1983¹⁷, hasta ahora no discutida por cardiólogos ni cirujanos. Esta valiosa clasificación de la insuficiencia mitral determina como tipo I las regurgitaciones con movilidad normal de los velos que se produce por falta de coaptación (dilatación anular) o perforación de éstos (endocarditis); tipo II cuando existe movilidad valvular aumentada (prolapso) por elongación, rotura de cuerdas principalmente, y tipo III, que incluye las insuficiencias producidas por disminución de la movilidad valvular (tipo IIIa: restricción diastólica, reumatismo; tipo IIIb: restricción sistólica, isquémica).

Cuando pretendemos clasificar la insuficiencia mitral isquémica funcional nos encontramos que ésta puede presentarse como una regurgitación central simétrica por dilatación importante del ventrículo izquierdo que lleva a la dilatación anular y, consecuentemente, a la falta de coaptación de los velos (tipo I). A veces, se encuentra un claro prolapso valvular por afectación del músculo papilar posterior (90% de los casos), fundamentalmente fibrosis y disfunción del mismo. Algunas series publicadas¹⁸ comunican este hallazgo en la tercera parte de los casos (tipo II). Por último, la variedad más frecuente es la regurgitación

TABLA I. DISPOSITIVOS ACTUALES DE ANULOPLASTIA MITRAL

Carpentier-Edwards Classic ring	Carpentier-Edwards Physio ring
Carpentier-McCarthy-Adams ring	Cosgrove-Edwards ring
Medtronic Duran ring	Medtronic Duran band
Medtronic Colvin-Galloway Future Band	Sulzer CarboMedics Annulo Flo ring
Sulzer CarboMedics Annulo Flex ring	GeoForm-Edwards ring
Sorin Sovering ring	Kalangos Bioring
St. Jude Medical Seguin ring	St. Jude Medical Tailor ring
Genesse Sculptor ring	Jostra Flexible ring
Jostra Rigid ring	Jostra Rigid La Pitié ring
AorTech MRS ring	Labcor rigid ring
Jomed flexible ring	Coapsys annuloplasty system

asimétrica, por retracción de la movilidad valvular en la región de la comisura posterior, afectando principalmente a la región P3 del velo posterior y comisura posterior (tipo IIIb). Por ello, los nuevos descubrimientos sobre la anatomía funcional de la insuficiencia mitral isquémica obligan a modificar la clasificación de Carpentier para que esta enfermedad pueda ser tipificada adecuadamente. En una publicación previa⁷ propusimos modificar esta clasificación clásica mediante un nuevo tipo IV: movilidad valvular variable, que acoja la regurgitación isquémica en todas sus modalidades funcionales.

ALTERNATIVAS QUIRÚRGICAS

En la actualidad parece existir un acuerdo internacional sobre la necesidad de la cirugía ante una insuficiencia mitral isquémica de grado avanzado (4+), y que cuando ésta es ligera (1+) no se precisa de la misma. Sin embargo, la actitud terapéutica ante la regurgitación de grado moderado (2+, 3+) es controvertida. Mientras algunos recomiendan tener una actitud conservadora⁴, tratando solamente a los pacientes con revascularización miocárdica completa por los resultados insatisfactorios que conlleva asociar a esta última la cirugía mitral, otros recomiendan siempre reparar la válvula insuficiente para mejorar la supervivencia a largo plazo^{2,5,19,20}. Esta discrepancia se fundamenta por los resultados insatisfactorios de diversas series publicadas en la década pasada. En ellas se asociaba la revascularización coronaria con la sustitución valvular en pacientes isquémicos, en que más de la mitad de los pacientes fallecían dentro de los 5 años del postoperatorio. Por otra parte, la tendencia general era mezclar en estas series pacientes con insuficiencia mitral isquémica de todo tipo (simétrica, asimétrica, aguda y crónica), por lo que esta mezcla conllevaba una sobrestimación de la mortalidad real de los casos con insuficiencia isquémica funcional. Mientras algunos defendían la sustitución valvular mitral por conseguir una supervivencia mayor a largo plazo²¹, la mayoría eran partidarios de la reparación valvular siempre que ésta fuera factible²²⁻²⁵.

Como se ha indicado anteriormente, la insuficiencia mitral isquémica funcional es una lesión completa, no totalmente conocida, en la que participan diversos factores y alteraciones geométricas del corazón izquierdo que deben entenderse para que la reparación valvular pueda tener éxito. La anuloplastia mitral soluciona, en parte, la falta de coaptación de los velos, pero no corrige otras alteraciones causales de la regurgitación mitral. La insuficiencia residual o recidivante depende del grado de disfunción ventricular izquierda, de la gravedad de la deformación del anillo, velos y aparato subvalvular, la dirección del chorro regurgitante o la localización del punto de coaptación valvular, datos que pueden comprobarse por el estudio ecocardiográfico. La regurgitación «simétrica» indica una falta de coaptación central por dilatación ventricular y anular, especialmente en el diámetro anteroposterior, mientras que la regurgitación «asimétrica» en la región posterolateral, hallazgo más frecuente, manifiesta una restricción de la movilidad de velos y aparato subvalvular posterolateral, que debe tenerse en cuenta al reparar la válvula.

El tipo de reparación valvular idónea para estos pacientes sigue siendo motivo de debate, puesto que un porcentaje significativo de los pacientes operados presentan regurgitación residual (17-29%), pocos meses después de la reparación valvular^{26,27}. En la actualidad existen múltiples modelos de dispositivos anulares para la reparación quirúrgica de esta entidad, algunos de reciente adquisición, que se utilizan de forma rutinaria en la reparación mitral, independientemente de su etiología (Tabla I).

En la amplia serie de reparación en la insuficiencia mitral isquémica funcional de la *Cleveland Clinic* se utilizaron diversos anillos protésicos para la anuloplastia (rígido, flexible, completo e incompleto, así como de pericardio bovino), demostrándose que un tanto por ciento significativo de pacientes (28%) presentaron una insuficiencia mitral residual moderada o grave, siendo más frecuente cuando se utilizó un anillo de pericardio (66 vs 25%). Esta lesión residual se presentó en los primeros meses, no aumentando su incidencia después de 6 meses de la cirugía. Según Calafiore, et al.^{24,25},

cuando el punto de coaptación valvular está localizado a ≤ 10 mm del plano valvular normal, la reparación suele tener éxito, con una incidencia baja de regurgitación residual; por el contrario, cuando este punto de coaptación está localizado a ≥ 10 mm, debido a una tracción importante del aparato subvalvular, la reparación valvular no suele corregir la insuficiencia, por lo que en estos casos recomiendan la sustitución valvular.

Últimamente se está imponiendo la idea de utilizar anillos protésicos de pequeño tamaño (dos tamaños menos del indicado por el medidor según el sistema estándar de medida anular); de esta forma se obtiene una mayor coaptación de los velos corrigiendo la insuficiencia mitral²⁸, resultados no confirmados por otros grupos^{27,29}. Es posible que uno de los factores determinantes para explicar los buenos resultados obtenidos en varios equipos con la anuloplastia mitral restrictiva sea que el sistema de medida basado en el espacio intertrigonal, que se consideraba inalterable y que no se dilata, sea incorrecto al utilizarse anillos protésicos mayores de los que precisa una válvula insuficiente con distancia intertrigonal dilatada. Al emplear anillos pequeños (dos medidas menores) se consigue una coaptación valvular adecuada. Quizás en estos casos sea recomendable solamente tomar como referencia de medida que la superficie del velo anterior quede cubierto por el medidor, y de esta manera se asegura que dicho velo cubra todo el orificio efectivo mitral tras la anuloplastia restrictiva.

En pacientes con regurgitación asimétrica por retracción de los velos y aparato subvalvular (tipo IIIb), se está empleando el anillo asimétrico Carpentier-McCarthy-Adams (Ewards Lifesciences ETlogix ring[®]) con buenos resultados, que permite disminuir la distancia anteroposterior del orificio mitral asegurando la coaptación de los velos, además de corregir la retracción de la región posterolateral, que es la causante de esta variedad de insuficiencia mitral isquémica. Cuando existe disfunción sistólica ventricular izquierda por dilatación de la cavidad ventricular se está utilizando, por algunos grupos, un novedoso sistema de anuloplastia, denominado Coapsys Annuloplasty System (Myocor[®]), que consiste en sujetar las paredes del ventrículo mediante unas cuerdas de politetrafluoretileno que atraviesan su cavidad y son sujetadas en el epicardio por medio de unos botones sintéticos. Estas cuerdas artificiales sujetan, reducen y moldean la cavidad ventricular al disminuir la distancia entre el anillo y los músculos papilares y entre éstos entre sí, aparte de disminuir la distancia anteroposterior del orificio mitral, corrigiéndose la regurgitación y evitando un progresivo aumento de la dilatación ventricular. El ensayo clínico RESTOR-MV para la FDA aún no ha publicado los resultados a medio plazo; únicamente se han presentado los resultados iniciales satisfactorios con

un grupo de 22 pacientes. Cualquier intento para tratar de controlar el remodelado ventricular e influir sobre su regresión es bueno, aunque todavía se desconoce si este método podrá conseguir este objetivo.

COMENTARIOS

La insuficiencia mitral isquémica funcional es una entidad compleja, no del todo conocida, de la que los recientes avances en el diagnóstico por la imagen han contribuido de forma notable a entender su anatomía funcional y los diversos factores causales de la misma. La regurgitación crónica es el resultado de un conjunto de factores que van modificando la geometría tridimensional del ventrículo izquierdo, que va perdiendo paulatinamente su normal configuración esferoidal, para ir poco a poco adoptando la forma esférica. Esta modificación de la morfología repercute indudablemente en todos y cada uno de los componentes de la válvula mitral (anillo, velos, cuerdas tendinosas y músculos papilares). No solamente repercute en su propia anatomía sino, lo que es más importante, en su función. La modificación espacial tridimensional de estos componentes valvulares tiene un papel clave en la génesis de la insuficiencia (simétrica o asimétrica).

Existe suficiente información científica que avala la importancia de tener en cuenta la insuficiencia mitral isquémica funcional asociada a la cardiopatía isquémica o postinfarto de miocardio. Si bien esta lesión de grado ligero puede revertir en algunos pacientes tras la revascularización miocárdica completa, no siempre ocurre esto, por lo que estos pacientes deben ser revisados periódicamente para comprobar que la regurgitación no ha ido agravándose. Mayor controversia ha existido sobre la actitud terapéutica correcta ante una insuficiencia de grado moderado, de forma que algunos grupos preferían no tocar la válvula mitral, mientras otros preferían la sustitución protésica con resultados poco satisfactorios. Este hecho contribuyó a una actitud conservadora que ha venido acortando la vida de muchos pacientes, como recientemente lo demuestran las más importantes series publicadas. Actualmente, se ha extendido el criterio de que lo mejor para estos pacientes, y también para aquellos con insuficiencia de grado grave, es la reparación valvular, pero teniendo en cuenta no solamente el anillo mitral, sino también el resto de elementos causales de la regurgitación. De hecho, no debe adoptarse la actitud de utilizar el mismo modelo de anillo protésico (rígido o flexible, simétrico o asimétrico), ya que cada paciente debe analizarse de manera individualizada, así como el tipo de corrección que se llevará a cabo en cada caso.

Las diversas alteraciones en la movilidad valvular (normal, aumentada o disminuida) y la variedad de lesiones encontradas dependiendo de la disfunción ventricular y la modificación geométrica del ventrículo izquierdo (configuración esférica anormal, dilatación anular posterolateral, separación sistólica septolateral de los velos, limitación de la movilidad normal del velo posterior, tracción inferolateral de las cuerdas tendinosas, desplazamiento posterolateral del músculo papilar posterior, disfunción de la pared lateral ventricular izquierda, entre otras) hacen muy difícil su clasificación siguiendo las directrices sobre la anatomía funcional de la insuficiencia mitral descrita por Carpentier, en los años 80, y que tanta utilidad ha tenido. La insuficiencia mitral isquémica funcional, por presentarse de muy diversas formas (dilatación anular simétrica aislada, prolapso valvular, retracción de velos posterolateral con *jet* asimétrico, etc.), no puede clasificarse únicamente como de tipo IIIb; por ello, sería muy conveniente considerar un tipo IV (movilidad valvular variable) que permitiera englobar los diferentes modos de presentación de esta compleja e interesante forma de enfermedad valvular.

BIBLIOGRAFÍA

- Lamas GA, Mitchell GF, Flaker GC, et al. Clinical significance of mitral regurgitation after acute myocardial infarction: survival and ventricular enlargement investigators. *Circulation* 1997;96:827-33.
- Grigioni F, Enríquez-Sarano M, Zehr KJ, Bailey KR, Tajik AJ. Ischemic mitral regurgitation. Long-term outcome and prognosis implications with quantitative Doppler assessment. *Circulation* 2001;103:1759-64.
- Paparella D, Mickleborough LL, Carson S, Ivanov J. Mild to moderate mitral regurgitation in patients undergoing coronary artery bypass grafting: effect on operative mortality and long-term significance. *Ann Thorac Surg* 2003;76:1094-100.
- Duarte IG, Shen Y, MacDonald MJ, Jones EL, Craver JM, Guyton RA. Treatment of moderate regurgitation and coronary disease by coronary bypass alone: late results. *Ann Thorac Surg* 1999;68:426-30.
- Aklog L, Filsoufi F, Flores KQ, et al. Does coronary artery bypass grafting alone correct moderate ischemic mitral regurgitation? *Circulation* 2001;104 Suppl 1:68-75.
- Bouchard D, Pellerin M, Carrier M, et al. Results following valve replacement for ischemic mitral regurgitation. *Can J Cardiol* 2001;17:427-31.
- Revuelta JM, Bernal JM. Insuficiencia mitral isquémica funcional: un debate abierto. *Rev Esp Cardiol* 2005;58:327-32.
- Tibayan FA, Rodríguez F, Langer F, et al. Annular or subannular approach to chronic ischemic mitral regurgitation? *J Thorac Cardiovasc Surg* 2005;129:1266-75.
- McCully RB, Enríquez-Sarano M, Tajik AJ, et al. Overestimation of severity of ischemic/functional mitral regurgitation by color Doppler jet area. *Am J Cardiol* 1994;74:790-3.
- Yu HY, Su MY, Liao TY, Peng HH, Lin FY, Tseng WY. Functional mitral regurgitation in chronic ischemic coronary artery disease: analysis of geometric alterations of mitral apparatus with magnetic resonance imaging. *J Thorac Cardiovasc Surg* 2004;128:543-51.
- Ahmad RM, Gillinov AM, McCarthy PM, et al. Annular geometry and motion in human ischemic mitral regurgitation: novel assessment with three-dimensional echocardiography and computer reconstruction. *Ann Thorac Surg* 2004;78:2063-8.
- Hueb AC, Jatene FB, Moreira LF, Pomerantzeff PM, Kallas E, De Oliveira SA. Ventricular remodeling and mitral valve modifications in dilated cardiomyopathy: new insights from anatomic study. *J Thorac Cardiovasc Surg* 2002;124:1216-24.
- Gorman JR 3rd, Gorman RC, Jackson BM, et al. Annuloplasty ring selection for chronic ischemic mitral regurgitation: lessons from the ovine model. *Ann Thorac Surg* 2003;76:1556-63.
- Liel-Cohn N, Guerrero JL, Otsuji Y, et al. Design of a new surgical approach for ventricular remodeling to relieve ischemic mitral regurgitation: insights from 3-dimensional echocardiography. *Circulation* 2000;101:2756-63.
- Kwan J, Shiota T, Agler DA, et al. Geometric differences of the mitral apparatus between ischemic and dilated cardiomyopathy with significant mitral regurgitation: real-time three-dimensional echocardiography study. *Circulation* 2003;107:1135-40.
- Watanabe N, Ogasawara Y, Yamaura Y, Kawamoto T, Akasaka T, Yoshida K. Geometric deformity of the mitral annulus in patients with ischemic mitral regurgitation: a real-time three-dimensional echocardiographic study. *J Heart Valve Dis* 2005;14:447-52.
- Carpentier A. Cardiac valve surgery: the "French correction". *J Thorac Cardiovasc Surg* 1983;86:323-37.
- Jouan J, Tapia M, Cook RC, Lansac E, Acar C. Ischemic mitral valve prolapse: mechanism and implications for valve repair. *Eur J Cardiothorac Surg* 2004;26:1112-7.
- Campwala SZ, Bansal RC, Wang N, Razzouk A, Pai RG. Factors affecting regression of mitral regurgitation following isolated coronary artery bypass surgery. *Eur J Cardiothorac Surg* 2005;28:104-8.
- Kim YH, Czer LSC, Soukiasian HJ, et al. Ischemic mitral regurgitation alone vs. revascularization and mitral valve repair. *Ann Thorac Surg* 2005;79:1895-901.
- Cohn LH, Rizzo RJ, Adams DH, et al. The effects of pathophysiology on the surgical treatment of ischemic mitral regurgitation: operative and late risk of repair vs. replacement. *Eur J Cardiothorac Surg* 1995;9:568-74.
- Gillinov AM, Wierup PN, Blackstone EH, et al. Is repair preferable to replacement for ischemic mitral regurgitation? *J Thorac Cardiovasc Surg* 2001;122:1125-41.
- Grossi EA, Bizakis CS, LaPietra A, et al. Late results of isolated mitral annuloplasty for functional ischemic mitral insufficiency. *J Cardiac Surg* 2001;16:328-32.
- Calafiore AM, Gallina S, Di Mauro M, et al. Mitral valve procedure in dilated cardiomyopathy: repair or replacement? *Ann Thorac Surg* 2001;71:1146-52.
- Calafiore AM, Di Mauro M, Gallina S, et al. Mitral valve surgery for chronic mitral regurgitation. *Ann Thorac Surg* 2004;77:1989-97.
- Akar AR, Doukas G, Szafraneck A, et al. Mitral valve repair and revascularization for ischemic mitral regurgitation: predictors of operative mortality and survival. *J Heart Valve Dis* 2002;11:793-800.
- McGee EC, Gillinov AM, Blackstone EH, et al. Recurrent mitral regurgitation after annuloplasty for functional ischemic mitral regurgitation. *J Thorac Cardiovasc Surg* 2004;128:916-24.
- Bax JJ, Braun J, Somer ST, et al. Restrictive annuloplasty and coronary revascularization in ischemic mitral regurgitation results in reverse left ventricular remodeling. *Circulation* 2004;110 Suppl I:103-8.
- Tahta SA, Filsoufi F, Aklog I. Surgical treatment of the ischemic mitral valve. *J Heart Valve Dis* 2002;11 Suppl 1:21-5.



BIOMED



unidix

Especialistas en cirugía cardiovascular

desde 1977 al cuidado de tu salud



91 803 28 02



info@biomed.es