

Sustitución valvular mitral. Técnicas quirúrgicas. Prótesis valvulares

Rubén Fernández Tarrío

Servicio de Cirugía Cardíaca
Hospital Universitario Son Dureta
Palma de Mallorca

En pacientes afectos de valvulopatía mitral no susceptible de una intervención reparadora, la operación de elección es la sustitución valvular por prótesis mecánica o biológica. La obtención de buenos resultados depende de un meticuloso conocimiento de su anatomía y sus relaciones anatómicas, las posibles vías de acceso, la técnica quirúrgica y sus posibles complicaciones.

Palabras clave: Sustitución valvular mitral. Valvulopatía. Técnica quirúrgica.

Mitral valve replacement. Surgical techniques. Valvular prostheses

In non-repairable mitral valve disease, the ideal operation is to replace the valve with a biological or mechanical prosthesis. The knowledge of the surgical anatomy of the mitral valve and its anatomical relations, the different left atrial incisions, the surgical technique and its possible complications is of maximum importance.

Key words: Mitral valve replacement. Valvular disease. Surgical technique.

INTRODUCCIÓN HISTÓRICA. TIPOS DE PRÓTESIS

La cirugía valvular mitral se inició en la tercera década del siglo XX a manos de Elliot Cutler¹ quien, sin el apoyo de la circulación extracorpórea (CEC), realizó una comisurotomía mitral. Dos años más tarde, un cirujano inglés llamado Henry Souttar² realizó la primera comisurotomía utilizando sus dedos. Dos décadas más tarde y gracias a los trabajos de Dwight Harten³ y Charles Bailey⁴, se popularizó la comisurotomía digital (cerrada) en la enfermedad reumática de la válvula y dio comienzo la era moderna de la cirugía cardíaca. A finales de los 50 y comienzos de los 60 aparecieron los primeros sustitutos protésicos para válvulas no susceptibles de reparación, dando comienzo la cirugía de sustitución valvular mitral en el año 1959 por Nina Braunwald⁵. A comienzos de los 60 se comenzó a fabricar y comercializar la primera prótesis mecánica de bola (primera generación), llamada Starr-Edwards por los nombres del cirujano y el ingeniero que la idearon⁶.

Fue utilizada hasta finales de dicha década, siendo sustituida por otras similares con pequeñas variaciones buscando mejorar su hemodinámica y disminuir las complicaciones tromboembólicas. En la década de los 70 comenzaron a producirse las válvulas monodisco (segunda generación), que presentaban una clara mejoría hemodinámica (especialmente orientando el disco en posición anatómica), siendo el prototipo más conocido el de Björk-Shiley. La prótesis monodisco como la Medtronic-Hall⁷, Omniscience y otros tipos la sucedieron. A finales de los 70 y comienzos de los 80 aparecieron las válvulas bivalvas (tercera generación), con una mejor hemodinámica (especialmente en posición antianatómica⁸) y con menor incidencia de fenómenos tromboembólicos, siendo la prótesis de St. Jude Medical la más conocida y la que ha sido implantada en mayor número de ocasiones. Posteriormente aparecieron otros modelos como Carbomedics y, más recientemente, ATS (*advancing the standard*), MCRI On-X y otras.

Las prótesis biológicas se desarrollaron de forma concomitante a las mecánicas, destacando en los inicios su corta duración, por lo que en la década de los 60 se comenzaron a fijar los tejidos biológicos con formalina y posteriormente con glutaraldehído, que preserva las uniones en las fibras de colágeno y alarga su durabilidad⁹. Las primeras prótesis biológicas desarrolladas (primera y segunda generación) fueron las de origen porcino de Hancock¹⁰, en 1970, y de Carpentier¹¹, en 1976,

Rubén Fernández Tarrío
Servicio de Cirugía Cardíaca
Hospital Universitario Son Dureta
Andrea Doria, 55
07014 Palma de Mallorca
E-mail: rutarrio@yahoo.es

con un excelente resultado a 5 años (95%) pero con mayor tendencia a fallo estructural a los 10 años (15-20%), especialmente en pacientes jóvenes, motivo por el cual fueron reemplazadas por sustitutos de tercera generación también de origen porcino (Mosaic) o de pericardio bovino (Carpentier-Edwards)¹², incorporando nuevas técnicas de fijación a baja o nula presión, tratamientos anticalcificantes, bajo perfil y soportes semiflexibles, que no sólo mejoran la durabilidad sino también la hemodinámica.

TÉCNICA QUIRÚRGICA

Como hemos descrito brevemente al inicio, los comienzos de la cirugía mitral fueron lentos, en gran parte debidos a la gran complejidad técnica, limitándose a la realización de comisurotomías sin visión directa de la válvula (cerradas). Tras la incorporación de la CEC se ampliaron las indicaciones no sólo a la enfermedad estenótica sino hacia la realización de plastias más complejas e incluso a la sustitución completa de la válvula.

La cirugía mitral implica siempre un abordaje al saco pericárdico; el acceso al mismo se realiza de forma habitual mediante esternotomía media, si bien también es posible mediante toracotomía izquierda o derecha. En el caso más habitual de la esternotomía media, recomendamos no utilizar tracciones en pericardio del lado izquierdo que puedan elevar el ápex cardíaco y dificultar la visión posterior de la válvula.

La canulación venosa generalmente se realiza con dos cánulas que se introducen en ambas venas cavas partiendo del cuerpo de la aurícula derecha para la cava inferior y de la orejuela derecha (más comúnmente) para la cava superior (que también puede canularse directamente). La canulación arterial se realiza en la arteria aorta mediante una cánula convencional, si bien existen alternativas periféricas (femoral, axilar).

Tras la heparinización completa (3 mg/kg) se inicia la CEC, comprobando el correcto drenaje venoso con el colapso de las cavidades derechas. Una vez llegado al gasto cardíaco máximo, se suspende la ventilación mecánica y se decide el enfriamiento activo, pasivo o el mantenimiento activo de la temperatura corporal y nos preparamos para el pinzamiento aórtico realizando una pequeña disección a nivel de la ventana aortopulmonar. Tras el pinzamiento aórtico se inicia la infusión de cardioplejía, que generalmente es indirecta (a través de la raíz aórtica), y en casos de insuficiencia aórtica asociada puede ser directa tras transección de la aorta ascendente o retrógrada a través del seno coronario (manteniendo la presión de perfusión de la misma

por debajo de 40 mmHg). Durante la infusión de cardioplejía es obligado vigilar la no distensión del ventrículo izquierdo, que en caso necesario puede ser descomprimido mediante una pequeña atriotomía longitudinal a nivel de la vena pulmonar superior derecha e introduciendo un aspirador que haga incompetente la válvula mitral.

Una vez obtenida la parada diastólica del corazón, existen diferentes vías de abordaje a la válvula mitral. La más frecuente es a través de la porción más posterior del surco interauricular¹³, que puede extenderse por su extremo inferior hacia la cara posterior de la aurícula izquierda intentando no dañar las venas pulmonares ni penetrar en aurícula derecha (que notaríamos por la presencia de aire en las cánulas venosas). Otra opción es prolongarla por su extremo superior, que, en caso de ser necesario (aurículas pequeñas) y si hemos canulado directamente la cava superior (tras excluirla), se puede seccionar transversalmente. Existen otras vías de acceso transeptales menos frecuentemente utilizadas a través de la aurícula derecha abriendo el septo interauricular de forma oblicua o longitudinal (esta última se puede prolongar por el techo de la aurícula izquierda)¹⁴, que exigen un cierre meticuloso evitando cualquier comunicación residual y que en el postoperatorio favorecen la aparición de arritmias supraventriculares (en gran medida por lesión de ramas que irrigan el nodo sinusal).

Una vez realizada la atriotomía es importante relocalizar las veces que sea necesario el retractor mitral hasta obtener la mejor visualización posible; tras ello, se inspecciona meticulosamente el anillo valvular, ambos velos, las zonas comisurales y el aparato subvalvular; en el caso de que la válvula no sea reparable valoraremos la posible conservación del aparato subvalvular anterior, posterior (más comúnmente) o ambos¹⁵. En el caso de poder conservar el aparato anterior, generalmente se reseca el velo, manteniendo pequeños grupos de cuerdas que luego incorporaremos a la sutura de la prótesis; para la exéresis de la misma traccionamos del velo y comenzamos a nivel medio dejando un pequeño margen y prolongando la incisión hacia ambas comisuras intentando siempre reseca el máximo calcio posible. El aparato posterior es el que más comúnmente se conserva (generalmente *in situ*); en caso de tener que resecarlo, la técnica es similar a la descrita, poniendo especial cuidado en la descalcificación del anillo y el posible daño al surco auriculoventricular o a la arteria circunfleja. Las cuerdas tendinosas que haya que reseca, es recomendable seccionarlas a la altura de la cabeza del músculo papilar (ya que cuerdas residuales podrían interferir en la apertura de la prótesis), intentando no traccionar excesivamente del mismo para no desinsertarlo de la pared ventricular.

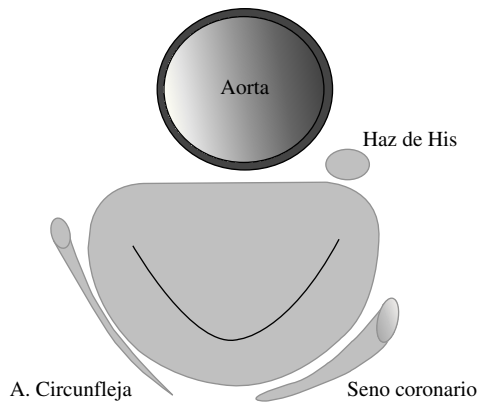


Figura 1. Relaciones anatómicas de la válvula mitral: velo no coronario aórtico, arteria circunfleja, seno coronario, nódulo auriculoventricular y haz de His.

Una vez explantada la válvula mitral se pasan las suturas a través del anillo para el implante de la prótesis; existen diversas técnicas¹⁶: sutura continua, puntos sueltos, en ocho, dobles apoyados en teflón alojando el mismo en la cara ventricular o auricular (esta última es la más recomendable). El paso de suturas debe rodear el anillo sin incluir músculo ventricular, ya que al anudar se puede desgarrar y producir un hematoma en la pared del ventrículo. También ha de tenerse especial cuidado (Fig. 1) con el nodo auriculoventricular a nivel de la comisura posterior, los velos de la válvula aórtica a nivel del escalope medio del velo anterior, la arteria circunfleja a nivel de la comisura anterior y el escalope medio del velo posterior y el seno coronario a nivel del velo posterior adyacente a la comisura posterior. Medimos el tamaño de prótesis intentando no forzar (especialmente en anillos calcificados), se pasan las suturas a través del anillo de la prótesis, se procede al descenso de la misma y a anudar las suturas. En el caso de prótesis mecánicas se recomienda la orientación anti-anatómica⁸; ello quiere decir que las bisagras quedarán orientadas hacia sendos escalopes medios de velos anterior y posterior. En el caso de prótesis biológicas es de gran importancia orientar las patas de la prótesis hacia comisura anterior, posterior y escalope medio de velo posterior, evitando así una posible obstrucción en el tracto de salida del ventrículo izquierdo; además, en el descenso de las prótesis biológicas es de suma importancia vigilar que las patas no enganchen las suturas del anillo ni se claven en la pared interna del ventrículo, pudiendo producir desgarros fatales. Es importante también comprobar la correcta apertura y cierre de los discos, así como la estanqueidad de las suturas¹⁷ (en caso de duda, añadir suturas adicionales).

Antes del cierre de la aurícula izquierda hay que valorar la necesidad de cerrar la orejuela izquierda con un

punto en bolsa de tabaco y/o la necesidad de asociar una intervención por fibrilación auricular. El cierre de la atriotomía debe garantizar la estanqueidad de la misma; en el caso de accesos transeptales deben evitarse posibles comunicaciones interauriculares residuales.

Antes de desocluir la aorta, se purga el aire presente en cavidades izquierdas, aspirando desde la raíz de la aorta, mientras se realiza masaje cuidadoso (no demasiado intenso por posibles roturas de surco auriculoventricular, especialmente en el caso de bioprótesis) y el anestesta inicia maniobras de hiperinsuflación pulmonar. Se libera la pinza de aorta, se desfibrila en caso necesario y, tras incorporar los electrodos de marcapaso epicárdicos, se abandona la CEC.

COMENTARIOS

La sustitución valvular mitral es una técnica quirúrgica compleja que, realizada de forma protocolizada^{18,19} y meticulosa, puede ofrecer excelentes resultados a corto y medio plazo²⁰. La elección del tipo de prótesis debe ser individualizada, si bien las prótesis biológicas se reservarán para los pacientes de mayor edad o para aquellos con contraindicación formal para anticoagulación oral con fármacos antivitaminas K.

BIBLIOGRAFÍA

1. Cutler E, Levine S. Cardiotomy and valvulotomy for mitral stenosis: experimental observations and clinical notes concerning an operated case with recovery. *Boston Med Surg* 1923;188:1023.
2. Souttar H. Surgical treatment of mitral stenosis. *BMJ* 1925;2:603.
3. Harken DE, Ellis LE, Ware PF, Norman LR. The surgical treatment of mitral stenosis. I: Valvuloplasty. *N Engl J Med* 1948;239:801.
4. Bailey C. The surgical treatment of mitral stenosis (mitral comisurotomy). *Dis Chest* 1949;15:377.
5. Braunwald N, Cooper T, Morrow A. Complete replacement of the mitral valve. *J Thorac Surg* 1960;40:1.
6. Starr A, Edwards M. Mitral replacement: clinical experience with a ball valve prosthesis. *Ann Thorac Surg* 1961; 154:726.
7. Hall KV. The Medtronic-Hall valve: a design in 1977 to improve the results of valve replacement. *Eur J Cardiothorac Surg* 1992;6 Suppl 1:64.
8. Laub GW, Muralidharan S, Pollock SB. The experimental relationship between leaflet clearance and orientation of the St. Jude Medical valve in the mitral position. *J Thorac Cardiovasc Surg* 1992;103:638-46.
9. Carpentier A. From valvular xenograft to valvular bioprosthesis: 1965-1970. *Ann Thorac Surg* 1989;48:73.
10. Kaiser GA, Hancock WD, Lukban SB, Litwak RS. Clinical use of a new design stented xenograft heart valve prosthesis. *Surg Forum* 1969;20:137-8.
11. Carpentier A, Lemaigre G, Robert L. Biological factors affecting long-term results of valvular heterografts. *J Thorac Cardiovasc Surg* 1989;48:71

12. Bernal JM, Rabasa JM, López R. Durability of the Carpentier-Edwards porcine bioprosthesis: role of age and valve position. *Ann Thorac Surg* 1995;60:248.
13. Larbalestier RI, Chard RB, Cohn LH. Optimal approach to the mitral valve: Dissection of the interatrial groove. *Ann Thorac Surg* 1992;54:1186.
14. Guiraudon GM, Ofiesh JG, Kaushik R. Extended vertical transatrial septal approach to the mitral valve. *Ann Thorac Surg* 1991;52:1058.
15. David TE. Mitral valve replacement with preservation of *chordae tendinae*: rationale and technical considerations. *Ann Thorac Surg* 1986;41:680.
16. Cooley DA. Simplified techniques of valve replacement. *J Card Surg* 1992;7:357.
17. Dhasmana JP, Blackstone EH, Kirklin JW, Kouchoukos NT. Factors associated with periprosthetic leakage following primary mitral valve replacement: with special consideration of the suture technique. *Ann Thorac Surg* 1983;35:170.
18. Cohn LH, Edmunds LH. *Cardiac surgery in the adult*. 2.^a ed. McGraw Hill; 2003.
19. Khonsari S. *Cardiac surgery*. 1.^a ed. Aspen Inc.
20. Khan SS, Trento A, DeRobertis M. Twenty-year comparison of tissue and mechanical valve replacement. *J Thorac Cardiovasc Surg* 2001;122:257.



BIOMED



unidix

Especialistas en cirugía cardiovascular

desde 1977 al cuidado de tu salud



91 803 28 02



info@biomed.es