Cir. Cardiov. 2005;12(4):283-6

Anatomía aplicada de la válvula mitral

Fernando Enríquez Palma

Servicio de Cirugía Cardíaca
Hospital Universitario Son Dureta. Palma de Mallorca

La válvula mitral no es un elemento aislado, sino un conjunto de estructuras denominado «complejo mitral», formado por el anillo y los velos mitrales, las cuerdas tendinosas, los músculos papilares relacionados con el miocardio de la aurícula y ventrículo izquierdos. La enfermedad de la válvula mitral es cada vez más frecuente en el mundo occidental a expensas del aumento de las enfermedades degenerativa e isquémica. El conocimiento de su anatomía funcional es indispensable para entender su fisiopatología y aplicar el tratamiento más adecuado. En la presente contribución se revisa la anatomía aplicada a la cirugía de la válvula mitral.

Palabras clave: **Válvula mitral. Anatomía mitral. Complejo mitral.**

Surgical anatomy of the mitral valve

The mitral valve complex is a group of interrelated structures. It includes the annulus, the leaflets, the chordae tendinae, the papillary muscles and also the ventricular and atrial myocardium. The incidence of mitral valve pathology is increasing in the western countries due to degenerative and ischemic diseases. The knowledge of the functional anatomy is mandatory to understand the physiopathology and choose the best treatment. In the present manuscript, we review the surgical anatomy of mitral valve.

Key words: **Mitral valve. Mitral anatomy. Mitral complex.**

INTRODUCCIÓN

La válvula auriculoventricular sistémica es la válvula mitral. Clásicamente y en la Nómina Anatómica[1] esta válvula es denominada bicúspide en contraposición a la válvula tricúspide del lado pulmonar o derecho del corazón. El uso diario ha relegado el término bicúspide a la alteración congénita de la válvula aórtica con dos velos, y el término mitral para la válvula auriculoventricular izquierda. Este último nombre no aparece hasta el siglo XVI, en que Andrés Vesalio lo utiliza[2], alrededor de 1534, en su *De Humanis Corpore Fabrica* y *Anatomia Chirurgica* al encontrar una semejanza entre la válvula vista desde la cara ventricular y la mitra de un obispo.

FUNCIONAMIENTO DE LA VÁLVULA MITRAL

La válvula mitral separa la aurícula izquierda del ventrículo izquierdo, regulando el paso de la sangre entre dichas cavidades, pero no de un modo pasivo a modo de compuerta sino de forma dinámica, adaptada a los distintos movimientos y fuerzas del ciclo cardíaco. En diástole trabaja favoreciendo el paso de la sangre desde aurícula izquierda a ventrículo izquierdo a baja presión. En sístole desempeña dos papeles. Se cierra a modo de paracaídas evitando el reflujo de la sangre a las altas presiones del ventrículo izquierdo, hacia la aurícula; y su velo anterior, liso en su cara ventricular, forma parte del tracto de salida ventricular izquierdo, dirigiendo el flujo sanguíneo a modo de cortina hacia la aorta.

ANATOMÍA DE LA VÁLVULA MITRAL

Para desempeñar correctamente sus funciones la válvula mitral no actúa meramente como una puerta batiente de dos hojas o velos, sino que está formada por un conjunto de estructuras denominadas «complejo valvular mitral» y que se asemeja a un paracaídas. Este complejo valvular consta de:

- Anillo valvular mitral.
- Velos mitrales.
- Cuerdas tendinosas.
- Músculos papilares.
- Miocardio auricular y ventricular.

Aurícula izquierda

Aunque todavía no está definido su papel, las fibras auriculares se entrelazan íntimamente con el anillo valvular mitral, sobre todo en su pared libre, y es conocida la asociación entre dilatación auricular e insuficiencia mitral[3].

Correspondencia:
Fernando Enríquez Palma
Servicio de Cirugía Cardíaca
Hospital Universitario Son Dureta
Cirugía Cardíaca. 4.ª planta. Edificio general
Andrea Doria, 55
07014 Palma de Mallorca
E-mail: fenriquez@hsd.es
fenriquezpa@eresmas.es

Anillo mitral

El anillo donde se asientan los velos mitrales tiene forma de riñón o «D». Se pueden trazar dos ejes o diámetros, uno longitudinal o mayor y otro altitudinal o menor. Anatómicamente, el eje mayor tiene una inclinación en sentido laterosuperior-inferomedial, aunque desde el punto de vista quirúrgico el decúbito supino del enfermo y la tracción de las estructuras hacen que este eje mayor sea prácticamente horizontal. El borde recto del anillo es casi constantemente fibroso, está comprendido entre los dos trígonos del esqueleto fibroso del corazón, el izquierdo y el derecho, parte del cuerpo central fibroso junto con el septo membranoso, y cerca transcurre el haz de His. Este borde está en íntima relación con el anillo valvular aórtico. El borde curvo es más débil, con una delimitación más difusa de la unión atrioventricular, entremezclándose las fibras musculares auriculares con el tejido fibroso, que es más escaso, y con una amplia variabilidad en su contenido y extensión entre individuos y dentro del propio anillo. Un anillo fibroso completo sólo se encuentra en menos del 10% de los individuos.

Es esta zona curva con menos fibrosis la más dilatada en diversos procesos patológicos, aumentando el diámetro menor del anillo. Es también aquí donde se deposita el calcio de los procesos degenerativos, en la cara ventricular (la calcificación reumática afecta más a comisuras y músculos papilares). Pero no demos entender al anillo mitral como una estructura plana y rígida, es en su conformación tridimensional similar a una silla de montar con los puntos más bajos a nivel de las comisuras y los más elevados en la parte media de los velos (Fig. 1). Para cumplir su función se elevan aún más en sístole, disminuyendo el área valvular hasta en un 25%, aplanándose en diástole[4]. El anillo cambia también de forma, siendo elíptico en sístole y más circular en diástole. En estos procesos dinámicos participan los distintos músculos del aparato mitral (ventrículo y músculos papilares, aurícula, fibras musculares del anillo e incluso fibras de los velos y cuerdas tendinosas), aunque el papel que desempeñan algunos de estos elementos está aún por determinar[4,5]. En situaciones patológicas como la insuficiencia mitral isquémica, se ha observado la pérdida de esta flexibilidad y un mayor aplanamiento del anillo[6].

Relaciones anatómicas

Con vista a la cirugía valvular mitral tienen un especial interés las relaciones del anillo valvular, es decir, de la válvula mitral con las estructuras cardíacas más próximas:

- Entre ambos trígonos se relaciona con la válvula aórtica, con el velo coronario izquierdo y el no coronario, situándose la comisura posterior aórtica a nivel de la mitad del velo anterior mitral. El tejido fibroso que separa ambas estructuras es la denominada continuidad o cortina fibrosa mitroaórtica. Esta región ocupa un cuarto del perímetro mitral (más estrecha que la zona intercomisural o base del velo anterior).
- Cerca del trígono derecho pasa el haz de His.
- El velo posterior se encuentra en estrecha relación con el seno coronario y la arteria circunfleja.

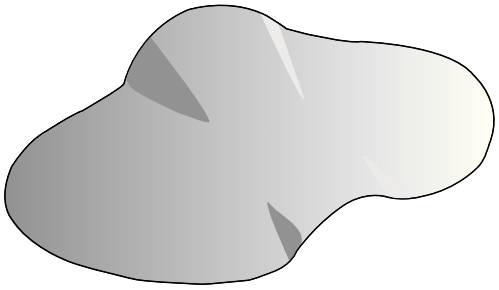

Figura 1. *El anillo mitral tiene una estructura tridimensional similar a una silla de montar. En sístole las zonas anterior y posterior se elevan aún más, acortándose el diámetro del anillo simultáneamente.*

Para simplificar su estudio se han desarrollado unas reglas nemotécnicas basadas en el huso horario (Fig. 2).

Velos valvulares

La válvula mitral posee dos velos (aunque, como ya observó DaVinci o más recientemente Yacoub, se podrían consideran cuatro si se consideran los festones comisurales como velos).

- Velo anterior, aórtico o septal. Al que deberíamos denominar aórtico, ya que no es septal (la presencia de un velo septal es exclusiva de la válvula tricúspide) y no es anterior por la posición oblicua de la válvula, aunque éste sea el nombre más extendido.
- Velo posterior, mural o ventricular.

La base del velo aórtico, de forma triangular, ocupa un tercio del perímetro, presenta una mayor longitud anteroposterior reflejo del mayor recorrido que debe realizar para su función de cortina en el tracto de entrada y salida del ventrículo izquierdo, actuando como la vela de un barco. Por ello, el crecimiento septal asimétrico puede crear una aceleración de la sangre con succión y tracción del velo anterior mitral por el efecto Venturi, el denominado movimiento sistólico anterior (SAM) con insuficiencia mitral. Al velo posterior corresponden los dos tercios restantes de la circunferencia, realizando un recorrido menor, siendo su función la de asegurar el contacto con el velo anterior para disminuir la tensión de éste. La suma del área de los velos es el doble del orificio valvular (aunque parezca lo contrario, el área del velo posterior es igual a la del anterior[2]), por lo que existe una amplia superficie de coaptación. De los estudios sobre reparación valvular se deduce que para efectuar un correcto cierre se considera que el borde de coaptación debe ser mayor de 8 mm.

El implante de las cuerdas tendinosas en la cara ventricular de los velos nos separa ésta en varias zonas:

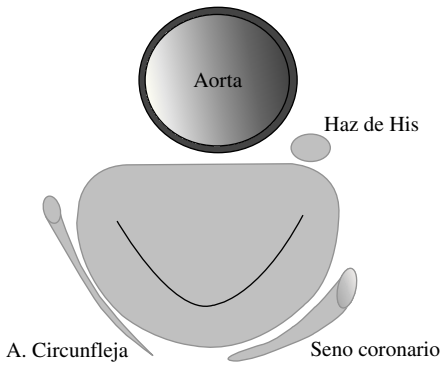

Figura 2. *La válvula mitral se relaciona en porción anterior con la válvula aórtica, teniendo relevancia para la cirugía el punto horario 10, zona de riesgo del velo coronario izquierdo. Sobre los puntos 1 a 2 se sitúa el haz de His. A nivel del punto horario 7 debemos tener cuidado con las estructuras vasculares (arteria circunfleja y seno coronario).*

- Zona rugosa: se distingue en ambos velos alrededor de la zona de coaptación. Es la zona de anclaje de las cuerdas tendinosas y corresponde al borde de coaptación de los velos.
- Zona lisa: libre de cuerdas, es la de mayor superficie; se invagina en sístole hacia la aurícula por la presión sanguínea.
- Zona basal: exclusiva del velo posterior; aquí se anclan las cuerdas basales.

Además de los festones comisurales se pueden distinguir tres festones o divisiones en el velo posterior. En la degeneración mixoide el festón medial suele ser el más afectado e hipertrófico.

Para un mayor entendimiento entre cirujanos y cardiólogos han existido diversos intentos de clasificación de las divisiones de los velos (Fig. 3), siendo las más extendidas las de:

- Duran: se comienza la numeración de izquierda a derecha desde la visión auricular (del cirujano). C1-C2 serían los velos comisurales. El velo anterior se divide por la mitad en A1-A2. El velo posterior según festones en P1-P2-P3.
- Carpentier (la más utilizada): aparte de las comisuras, divide los velos en tres, trazando dos líneas desde la parte media del anillo anterior a las hendiduras entre los festones posteriores, dividiendo en lateral-medio-medial: A1-A2-A3 en el velo anterior, P1-P2-P3 en el velo posterior[7].

Cuerdas tendinosas

Las cuerdas tendinosas son extensiones fibrosas del endocardio que unen los músculos papilares o pared posterolateral del ventrículo con los velos, actuando como tensores en el cierre valvular y sostén ventricular. Se distinguen de 4-22 cuerdas en su origen en los papilares, se suelen ramificar hasta en cinco ocasiones, por lo que alcanzan los velos entre 12-80 de ellas. Cada velo recibe cuerdas de ambos músculos papilares[8]. Atendiendo a su forma de anclaje se han desarrollado varias clasificaciones:

- Clasificación de Tandler (Fig. 4):
  - Cuerdas de primer orden: se anclan en el borde libre de los velos (las más numerosas).
  - Cuerdas de segundo orden: se anclan en la zona rugosa.
  - Cuerdas de tercer orden: cuerdas basales de la pared libre ventricular a la zona basal del velo posterior.
- Clasificación de Toronto[9]:
  - Cuerdas basales.
  - Cuerdas de la zona rugosa: las del velo posterior suelen ser más cortas y gruesas. Se distinguen dos especialmente gruesas que se anclan en el velo anterior, las cuerdas estructurales; se creen vitales para la conformación ventricular (su ruptura suele originar una insuficiencia mitral grave) y pueden originarse de una cabeza separada del músculo papilar.
  - Cuerdas comisurales: únicas con ramificación posterior en abanico.
  - Cuerdas de Cleft: exclusivas del velo posterior; son minicuerdas comisurales entre festones.
- Clasificación de Victor-Nayak[10]: es muy sencilla; distingue entre grupos posteromedial y anterolateral según procedan de uno u otro músculo papilar (dividen ambos velos por la mitad).

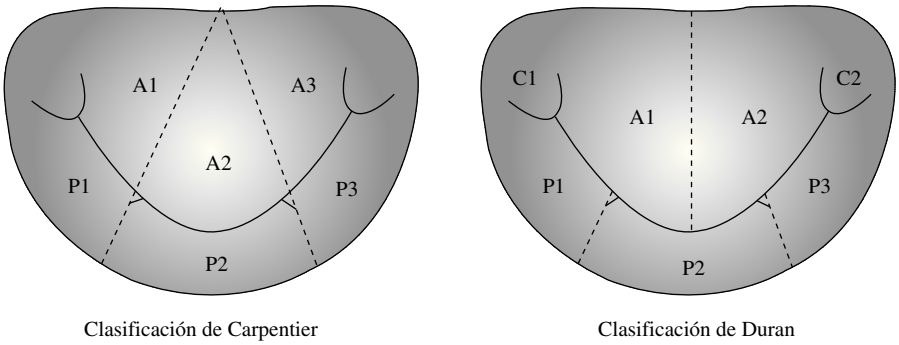

Figura 3. *Las clasificaciones de Duran y Carpentier son las más extendidas. La numeración de los distintos elementos de la válvula mitral se realiza de izquierda a derecha desde el punto de vista auricular o quirúrgico (en las pruebas de imagen se ve desde la cara ventricular).*

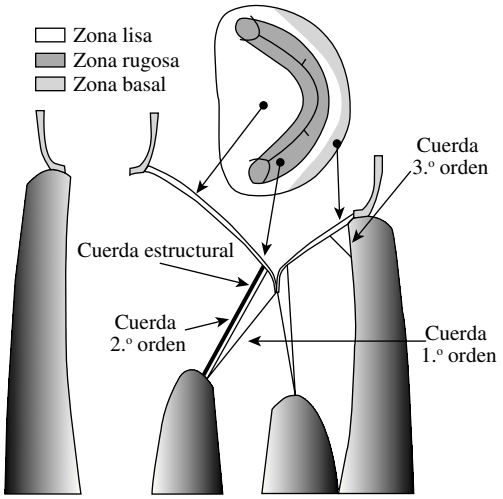

Figura 4. *Las cuerdas de primer orden se anclan en el borde libre y son las más numerosas. Las cuerdas de segundo orden son las de sostén, siendo las más gruesas y uniéndose al velo en la zona rugosa (más ancha en el velo aórtico); son especialmente potentes la cuerdas estructurales. Las cuerdas basales o de tercer orden se localizan en el velo mural.*

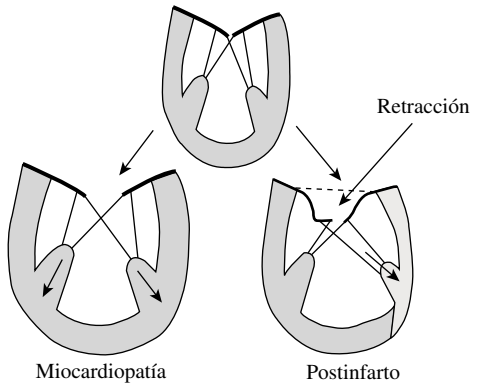

Figura 5. *La insuficiencia mitral (IM) en la miocardiopatía dilatada suele ser central por la dilatación simétrica del ventrículo. En la IM isquémica la escara ventricular condiciona una dilatación y, por lo tanto, una tracción asimétrica.*

Músculos papilares y pared ventricular

Desempeñan un papel recíproco en el desarrollo de sus funciones con la válvula mitral. Ambos se originan desde los dos tercios distales de la pared libre ventricular. A diferencia de la válvula tricúspide, no hay ningún papilar desde el septo ventricular. El músculo anterolateral en el 70-75% de los casos único[2], generalmente mayor, y con un riego doble desde la descendente anterior y ramas de la circunfleja[5,11]. El músculo posteromedial suele ser (60%) bicéfalo o multicéfalo, con cabezas de menor tamaño e irrigadas en la mayoría de los casos por la coronaria derecha (85%) o ramas posterolaterales de la circunfleja (10-15%), lo que explica que sea el más frecuentemente implicado en la insuficiencia mitral isquémica aguda y el riesgo de ruptura sea el cuádruple que el anterior.

Se han establecido diversas clasificaciones con un interés más anatómico que práctico. La pared libre ventricular desempeña un papel fundamental: su dilatación origina la tracción, con la consiguiente falta de coaptación valvular. En la miocardiopatía dilatada idiopática, la dilatación suele ser global, con una separación simétrica de los músculos papilares originando un chorro central. En la isquémica, los procesos de remodelación ventricular de la escara originan un desplazamiento asimétrico, con la tracción lateral de los velos que no alcanza la línea de coaptación en forma de *tethering* o tienda de campaña (Fig. 5), con un escape generalmente a nivel de P3[12].

CONCLUSIONES

La válvula mitral no es una estructura única sino un conjunto de elementos interrelacionados que forman parte del aparato valvular mitral, estrechamente relacionado en la base cardíaca con el denominado esqueleto fibroso del corazón. Debemos conocer la interdependencia de los distintos elementos con vistas al tratamiento quirúrgico, ya sea reparador o la sustitución valvular mitral, procurando mantener el complejo mitral lo más intacto posible.

BIBLIOGRAFÍA

1. Dauber W, Feneis H. Nomenclatura anatómica ilustrada. 4.ª ed. Barcelona: Masson; 2001.
2. Ho SY. Anatomy of the mitral valve. Heart 2002;88 Suppl IV:5-10.
3. Perloff JK, Roberts WC. The mitral valve apparatus. Functional anatomy of mitral regurgitation. Circulation 1972; 46:227-39.
4. Fann JI, Ingels NB Jr, Miller DC. Pathophysiology of mitral valve disease. En: Cohn LH, Edmunds LH Jr, eds. Cardiac surgery in the adult. 2.ª ed. Nueva York: McGraw-Hill; 2003. p. 901-31.
5. Glasson JR, Komeda M, Daughters GT, et al. Three-dimensional regional dynamics of the normal mitral annulus during left ventricular ejection. J Thorac Cardiovasc Surg 1996;111: 574-85.
6. Gorman JH III, Gorman RC, Jackson BM, et al. Distortions of the mitral valve in acute ischemic mitral regurgitation. Ann Thorac Surg 1997;64:1026-31.
7. Carpentier A, Deloche A, Dauptain J, et al. A new reconstructive operation for correction of mitral and tricuspid insufficiency. J Thorac Cardiovasc Surg 1971;61:1-13.
8. Kouchoukos NT, Blackstone EH, Doty DB, Hanley FL, Karp RB. Anatomy, dimensions, and terminology. En: Kirklin/Barratt-Boyes Cardiac Surgery. 3.ª ed. Churchill-Livingstone; 2003.
9. Ranganathan N, Lam JHC, Wigle ED, Silver MD. Morphology of the human mitral valve. II. The valve leaflets. Circulation 1970;41:459-67.
10. Victor S, Nayak VM. Definitions and functions of commissures, slits and scallops of the mitral valve: analysis of 100 hearts. Asia Pacific J Thorac Cardiovasc Surg 1994;3:10-6.
11. Voci P, Bilotta F, Caretta Q, Mercanti C, Marino B. Papillary muscle perfusion pattern: a hypothesis for ischemic papillary muscle dysfunction. Circulation 1995; 91:1714-8.
12. Timek T, Glasson JR, Dagum P, et al. Ring annuloplasty prevents delayed leaflet coaptation and mitral regurgitation during acute left ventricular ischemia. J Thorac Cardiovasc Surg 2000;119:774-83.

BIOMED
unidix
Especialistas
en cirugía
cardiovascular
desde 1977 al cuidado de tu salud
91 803 28 02
info@biomed.es