

Imagen en cardiología

Rotura iatrogénica de músculo papilar anterior

Iatrogenic Anterior Papillary Muscle Rupture

Emiliano Rodríguez-Caulo^{a,*}, Eduardo Quintana^b y Manel Castellá^b

^aServicio de Cirugía Cardiovascular, Hospital Universitario Virgen Macarena, Sevilla, España

^bServicio de Cirugía Cardiovascular, Institut del Tòrax, Hospital Clínic i Provincial, Universidad de Barcelona, Barcelona, España

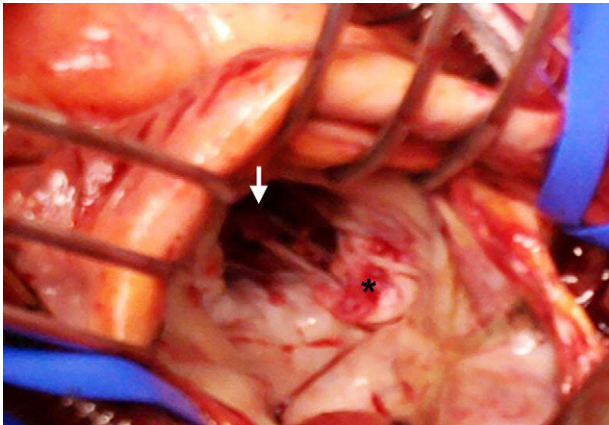


Figura 1.

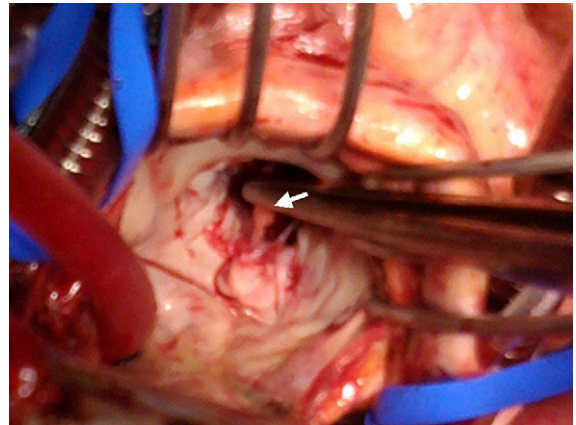


Figura 2.

La lesión iatrogénica de la válvula mitral o el aparato subvalvular es una complicación infrecuente pero grave. Presentamos el caso de un varón de 40 años con fibrilación auricular permanente, aceptado para ablación circunferencial de las cuatro venas pulmonares con sistema CARTO.

Durante el procedimiento, el catéter Lasso (LassoNav[®], Biosense Webster) de radio deflectable quedó atrapado en el aparato subvalvular mitral. Se intentaron diversas maniobras de liberación del dispositivo, lo que finalmente se consiguió, finalizando el procedimiento satisfactoriamente. En la ecocardiografía de control, al apreciarse insuficiencia mitral severa de velo posterior secundaria a rotura de músculo papilar anterior, se decidió intervención quirúrgica urgente.

Tras esternotomía media y atriotomía izquierda, se procedió a reparación valvular mitral con implante de cuatro neocuerdas de politetrafluoroetileno en velo posterior y anuloplastia, con buen resultado final. En las figuras 1 y 2 se puede apreciar la intensa abrasión (*) y el destrozo ocasionado con las maniobras de liberación, así como el músculo papilar seccionado (flechas).

En un registro reciente de 8.745 pacientes sometidos a ablación de fibrilación auricular, únicamente se registró un caso de daño valvular no especificado (Cappato et al, 2005). Sin embargo, en una revisión retrospectiva de 348 pacientes (Kesek et al, 2007), se estimó una incidencia significativamente superior (0,9%). La mayoría de estos pacientes requieren de intervención quirúrgica para extracción del dispositivo o reparación de la insuficiencia mitral.

* Autor para correspondencia:

Correo electrónico: erodriguezcaulo@hotmail.com (E. Rodríguez-Caulo).

On-line el 23 de julio de 2011

Full English text available from: www.revespcardiol.org/en



BIOMED



unidix

Especialistas en cirugía cardiovascular

desde 1977 al cuidado de tu salud



91 803 28 02



info@biomed.es