

Hemoptisis masiva como complicación inusual de un cateterismo derecho. Hemostasia temporal con catéter diagnóstico Berman

Sr. Editor:

La rotura de una rama de la arteria pulmonar durante la cateterización derecha con catéter de Swan-Ganz es una complicación rara¹, pero con una mortalidad elevada por sangrado tanto inmediato como diferido tras la formación de un pseudoaneurisma. En las escasas series de pacientes publicadas, se estima una mortalidad de hasta el 50%².

Presentamos el caso de una mujer de 68 años diagnosticada de mieloma múltiple e insuficiencia cardíaca biventricular con evaluación no invasiva cardiológica que indicaba el diagnóstico de miocardiopatía restrictiva, a la que se practicó cateterismo derecho vía femoral derecha como parte de la estrategia diagnóstica planificada para documentar dicha sospecha.

Tras un inflado del globo del catéter de Swan-Ganz, que se realizó de forma inadvertida en una rama arterial pulmonar muy periférica y por tanto de reducido calibre, de forma abrupta comenzó con hemoptisis franca. Se procedió a inflado proximal del balón del catéter «a ciegas» (en analogía al manejo de la perforación coronaria durante el intervencionismo) e intercambio del catéter de Swan-Ganz por un catéter Berman de angiografía con inyección inmediata de contraste que documentó su extravasación a parénquima pulmonar y confirmó la rotura (fig. 1, parte superior).

Se decidió inflar el balón del catéter Berman proximal a la rotura con control angiográfico que mostraba que no había flujo a la arteria implicada ni extravasación de contraste (fig. 1, parte inferior).

Con esta medida se controló el sangrado agudo y se la ingresó en unidad coronaria a la espera de una decisión terapéutica más definitiva. Tras consultar con los servicios de neumología, cirugía torácica y radiología intervencionista, se decidió practicar de forma programada una embolización con *coils* a las 48 horas del evento. Durante todo este tiempo se mantuvo el catéter con el balón inflado por vía femoral sin complicaciones ni resangrado.

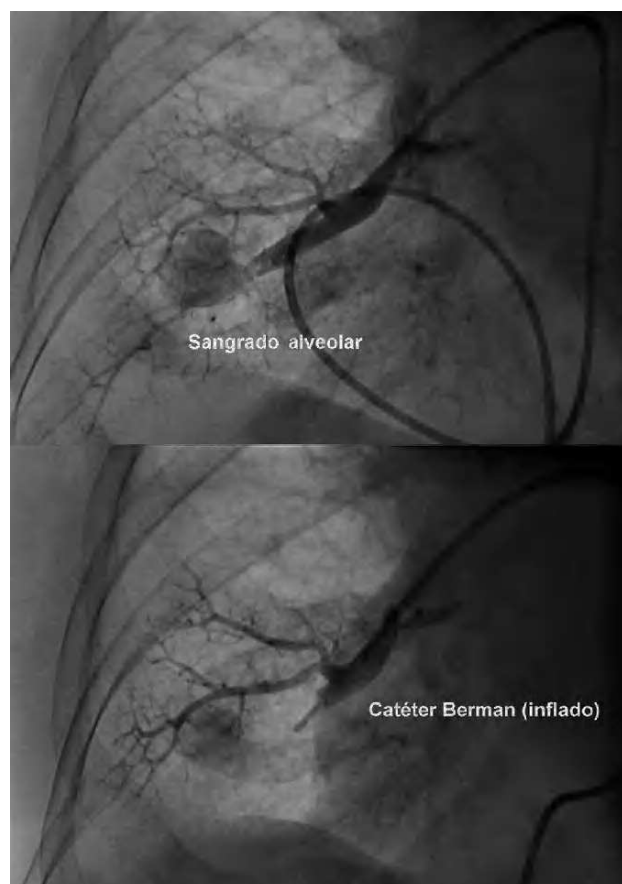


Fig. 1. Salida de contraste en zona de perforación (parte superior) y ausencia de paso de contraste tras inflado de balón del catéter Berman (parte inferior).

A las 48 horas tras el desinflado del balón en la sala de hemodinámica la arteria afectada estaba sin flujo, probablemente trombosa, pese a lo cual se decidió la embolización de la arteria lobar inferior derecha con cuatro *coils* ante la posibilidad de repermeabilización y sangrado diferido. El procedimiento se llevó a cabo con éxito y sin complicaciones (fig. 2).

La rotura iatrogénica de arteria pulmonar es una entidad con alta mortalidad con manejo médico, bien por hemoptisis masiva aguda o bien por resangrado tardío hasta días después tras la formación de un pseudoaneurisma con tendencia a la rotura^{3,4}. En una serie publicada de 71 casos de esta eventualidad, la media de edad fue 74 años y se identificó como factor de riesgo el sexo femenino. Nuestro caso se trató de una mujer de 68 años⁵. Clásicamente se ha tratado agresivamente mediante lobectomía quirúrgica^{6,7} hasta el desarrollo de técnicas de embolización percutánea mediante *coils*⁸⁻¹¹. Presentamos una forma de controlar el sangrado agudo disponible en cualquier sala de hemodinámica que puede funcionar al menos durante horas mientras se dispone del material y/o concurso de un equipo experimentado en este tipo de tratamiento.

Arsenio Gallardo, Jesús Jiménez-Mazuecos,
Antonio Gutiérrez y Driss Melehi

Sección de Hemodinámica. Servicio de Cardiología. Complejo
Hospitalario Universitario de Albacete. Albacete. España.

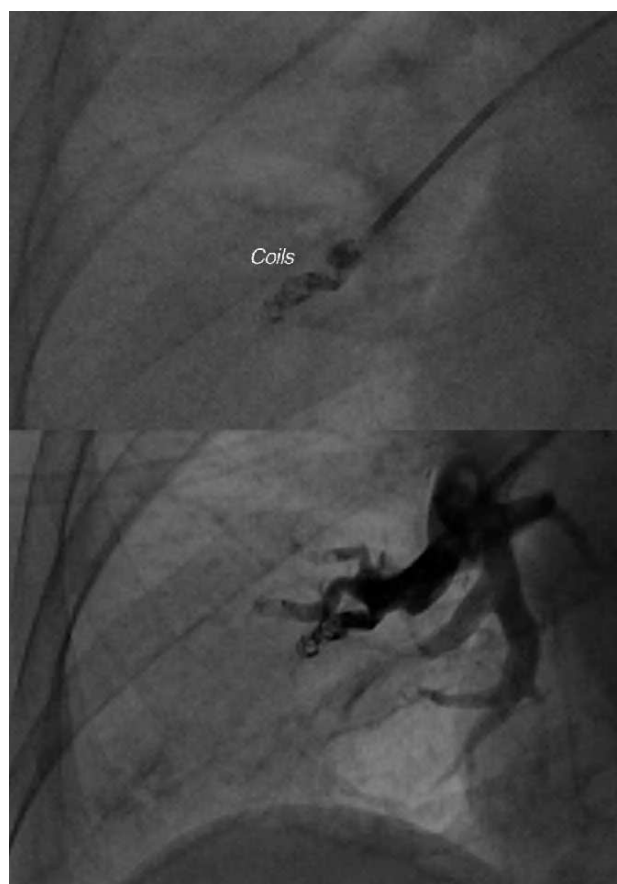

Fig. 2. *Coils* en rama arterial pulmonar con ausencia de paso de contraste.

BIBLIOGRAFÍA

1. Procaccini B, Clementi G. Pulmonary artery catheterization in 9071 cardiac surgery patients: a review of complications. *Ital Heart J Suppl.* 2004;5:891-9.
2. Sekkal S, Cornu E, Chistides C, Laskar M, Serhal C, Ghossein Y, et al. Swan-Ganz catheter induced pulmonary artery perforation during cardiac surgery concerning two cases. *J Cardiovasc Surg.* 1996;37:313-7.
3. Ferretti GR, Thony F, Link KM, Durand M, Wollschlager K, Blin D, et al. False aneurysm of the pulmonary artery induced by a Swan-Ganz catheter: clinical presentation and radiologic management. *AJR Am J Roentgenol.* 1996;167:941-5.
4. Choong CK, Meyers BF. Lung mass after pulmonary artery catheterization: beware of the pulmonary artery false aneurysm. *J Thorac Cardiovasc Surg.* 2005;130:899-900.
5. Kaczmarek RG, Liu CH, Gross TP. Medical device surveillance: gender differences in pulmonary artery rupture after pulmonary artery catheterisation. *J Womens Health (Larchmt).* 2003;12:931-5.
6. Sirivella S, Gielchinsky I, Parsonnet V. Management of catheter-induced pulmonary artery perforation: a rare complication in cardiovascular operations. *Ann Thorac Surg.* 2001;72:2056-9.
7. Lan YC, Chien CT, Lee WS, Hsieh SR, Hsieh SE, Ho WM. Management of catheter-induced pulmonary artery perforation during weaning from cardiopulmonary bypass-a case report. *Acta Anaesthesiol Taiwan.* 2006;44:217-21.
8. Laureys M, Akkari K, De Smet JM. Sudden onset of hemoptysis during (coil) embolization of a Swan-Ganz catheter induced pseudoaneurysm of the pulmonary artery. *Rev Med Brux.* 2006;27:99-102.

9. Abreu AR, Campos MA, Krieger BP. Pulmonary artery rupture induced by a pulmonary artery catheter: a case report and review of the literature. *J Intensive Care Med.* 2004;19:291-6.
10. Bussieres JS. Iatrogenic pulmonary artery rupture. *Curr Opin Anaesthesiol.* 2007;20:48-52.
11. Wunschel-Joseph ME, Gottwalles Y, Weisse D, Hanssen M. Rupture of a branch of the pulmonary artery during Swan-Ganz catheterisation. Treatment by coil embolization. *Arch Mal Coeur Vaiss.* 1999;92:259-63.



BIOMED



unidix

Especialistas en cirugía cardiovascular

desde 1977 al cuidado de tu salud



91 803 28 02



info@biomed.es