

Angioplastia retrógrada sobre obstrucción crónica

Sr. Editor:

Varón de 70 años, con antecedentes de infarto agudo de miocardio (IAM) anterolateral en 1986 e IAM inferior en 1992. Se practicó coronariografía en 1995, y presentó obstrucción de CD distal y estenosis del 90% en DA proximal, con fracción de eyección (FE) del 29%. Se realizó angioplastia con balón en la DA proximal.

En febrero del 2007, ingresa por presentar angina inestable. En la coronariografía se observa obstrucción de CD distal (fig. 1), lesión del 90% ostial de Cx, ausencia de reestenosis en DA y FE del 25%.

El 8-2-2007 se decide intentar angioplastia en CD distal (obstrucción crónica de 15 años con colaterales homolaterales y heterolaterales) y en un segundo acto realizar la angioplastia del origen de la Cx (protegida por la inversión del flujo de las colaterales de la CD hacia la Cx). El paciente estaba en tratamiento con ácido acetilsalicílico, clopidogrel, tirofiban y heparina de bajo peso molecular.

Se utilizaron catéteres guía JR4 de 7 Fr (femoral derecha) y JL3.5 de 5 Fr (radial izquierda, para la visualización de la circulación contralateral desde la coronaria izquierda). Por no conseguir un buen apoyo con el de 7 Fr, se decidió usar un JR4 de 5 Fr para realizar cateterización activa de la CD. Tras la administración de 8.000 U de heparina intracoronaria, se procedió al intento de cruzar la lesión con guía Confianza Pro (Asahi, Abbott Vascular). Con apoyo de balón Avion OTW (Invatec) y microcatéter Courier (Micrus Endovascular Corporation), se consigue atravesar la obstrucción. Se comprueba, mediante inyección contralateral, que la guía se encuentra en falsa luz, con numerosos intentos infructuosos de pasar a la luz verdadera, con técnica de doble guía (guías Whisper, Abbott Laboratorios; Pilot 50, Abbott Laboratorios, y Confianza Pro).

Dada la imposibilidad para entrar en la luz verdadera, se decide realizar angioplastia retrógrada a través de una rama septal. Se avanza una guía Whisper por dicha rama hasta el lecho distal de la descendente posterior (DP) y posteriormente se avanza el microcatéter Courier hasta ese nivel. Desde la DP se cruza la lesión con una guía PT2 Graphix (Boston Scientific), que se introduce retrógradamente por la CD hasta

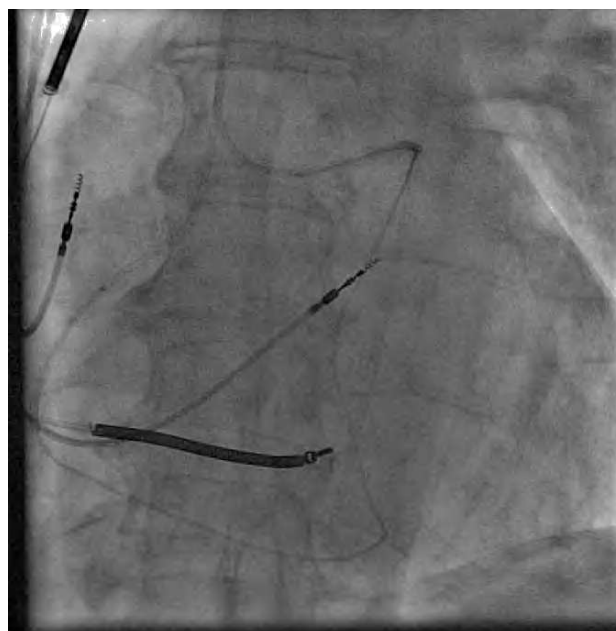


Fig. 2. Microcatéter avanzado retrógradamente, desde una rama septal a la DP y desde ésta a la CD proximal.

el interior del catéter guía de la CD. Al estar usando un catéter guía de 100 cm (que por su longitud impide llegar con el balón retrógradamente a la zona obstruida), se captura la guía mediante una guía-lazo (Amplatz goose neck, EV3) introducida por el catéter de la CD. Se intenta exteriorizar la guía tirando con el lazo por el catéter guía de la CD, teniendo que realizar mucha fuerza, y se produjo intubación profunda de la coronaria izquierda. Se decide fijar la guía con el lazo, y se consigue soporte suficiente para avanzar el microcatéter retrógradamente hasta el catéter guía de 5 Fr de la CD (fig. 2). A continuación, se pasa una guía BMW (Abbott Laboratorios) desde la CD proximal introduciéndola en el microcatéter. Se avanza la guía hasta la rama septal por el microcatéter y posteriormente se lo retira dejando la guía en la DP distal. Se dilata con balón Avion OTW 1,25-14 la obstrucción de la CD distal. Se realizan varios inflados a lo largo de la CD distal y la DP, y se comprueba oclusión de la posterolateral (PL). Se logra pasar una guía Whisper a la PL y se dilata con balón

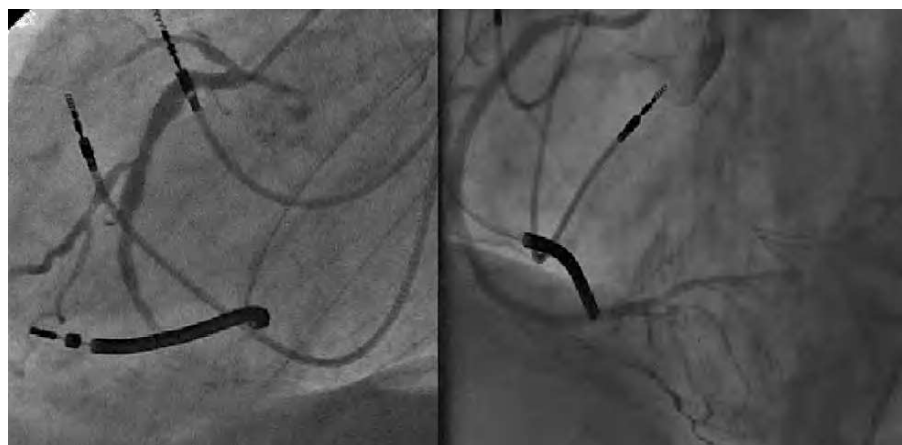

Fig. 1. CD obstruida en el segmento distal (izquierda). Resultado de la angioplastia a CD tras implantación de 2 *stent* Xcience en CD distal y *stent* Cypher en CD media con inversión de las colaterales hacia la Cx (derecha).

Maverick 2 15 (Boston Cientific Corporation). Finalmente se implantan 2 *stents* Xcience solapados de 2,5 28 (Abbott Laboratorios) en la PL y CD distal, y se realiza *kissing* balón sobre la DP y la PL. En la CD media, que presentaba imagen de disección producida por intubación activa con el catéter guía, se implanta un *stent* Cypher 3 33 (Cordis Corporation) con buen resultado angiográfico (fig. 1 derecha) e inversión del flujo colateral hacia la Cx. El pico de creatinina fue de 305 U/l.

Al día siguiente se realizó angioplastia del ostium de la Cx con implantación de *stent* metálico Vision 3,5 12 (Abbott Laboratorios) con excelente resultado. El paciente permaneció asintomático y se le dio de alta a las 24 horas.

La técnica empleada es una modificación de la usada por autores japoneses para la angioplastia retrógrada. Por la imposibilidad de llegar con un balón retrógradamente hasta la lesión, a través de un catéter guía de longitud normal (los comercializados en Europa), se progresó la guía retrógradamente hasta el catéter guía de la CD. La dificultad para exteriorizar la guía capturada con el lazo a través del catéter guía de la CD nos llevó a avanzar el microcatéter retrógradamente hasta la CD, mientras se mantenía la tensión en la guía con el lazo (esto se podría haber realizado inflando un balón dentro del catéter guía de la CD que sujetase la guía retrógrada) e introducir una guía anterógrada a través de la punta del microcatéter para finalizar el procedimiento de manera convencional.

Mariano Larman, Koldo Gaviria, Juan C.
Sanmartín y Garikoitz Lasa

Servicio de Hemodinámica y Cardiología Intervencionista. Policlínica
Gipuzkoa. San Sebastián. Guipúzcoa. España.



BIOMED



unidix

Especialistas en cirugía cardiovascular

desde 1977 al cuidado de tu salud



91 803 28 02



info@biomed.es