

# Deterioro tardío del electrodo venoso ventricular izquierdo estabilizado con la técnica de la guía retenida para la terapia de resincronización cardíaca

Elena Arbelo, Antonio García-Quintana, Eduardo Caballero, Antonio Delgado, Celestina Amador, Javier Suárez de Lezo, Marta Díaz-Escofet y Alfonso Medina

Servicio de Cardiología. Hospital Universitario de Gran Canaria Dr. Negrín. Las Palmas de Gran Canaria. España.

La técnica de la guía retenida se ha descrito como una alternativa para la estabilización del electrodo ventricular izquierdo en caso de migración intraoperatoria repetida. En el presente artículo analizamos a 3 (1,6%) de 185 pacientes tratados con resincronización cardíaca, que precisaron el uso de esta técnica tras objetivarse dislocación recurrente. Los parámetros del electrodo en el implante se encontraron dentro de límites normales. A pesar de no objetivarse migración macroscópica del electrodo, en todos los pacientes se observaron alteraciones en los parámetros de sensado y estimulación a los 6 meses-1 año del implante, con una marcada elevación de la impedancia. El análisis de laboratorio mostró deformación y fractura de las espirales conductoras, así como deterioro de las capas aislantes. En conclusión, nuestra experiencia muestra que la técnica de la guía retenida no debe utilizarse debido al deterioro diferido del electrodo.

**Palabras clave:** Insuficiencia cardíaca. Estimulación eléctrica. Terapia de resincronización cardíaca. Fractura de electrodo de estimulación.

## Late Failure of Left Ventricular Leads Stabilized Using the Retained Guidewire Technique in Patients Undergoing Cardiac Resynchronization Therapy

The retained guidewire technique has been proposed as an alternative method for stabilizing the left ventricular lead in patients who experience repetitive intraoperative dislocation. This article concerns three patients, out of a total of 185 (1.6%) undergoing cardiac resynchronization therapy, who had to be treated using the retained guidewire technique because of demonstrable recurrent lead dislocation. Electrode parameters were all within normal limits. Although lead dislocation could not be demonstrated macroscopically, sensing and pacing parameters were found to have changed 6 months to 1 year after implantation, with a marked elevation in impedance. Laboratory analysis showed deformation and fracture of the coil electrodes as well as deterioration of the insulation coating. In conclusion, our experience shows that the retained guidewire technique should not be used because delayed electrode damage can occur.

**Key words:** Heart failure. Electrical stimulation. Cardiac resynchronization therapy. Pacing lead fracture.

Full English text available from: [www.revespcardiol.org](http://www.revespcardiol.org)

## INTRODUCCIÓN

La terapia de resincronización cardíaca (TRC) ha probado ser una opción terapéutica para los pacientes con insuficiencia cardíaca<sup>1-4</sup>. Los beneficios de esta terapia dependen no sólo de una cuidadosa selección del paciente, sino también de la posición de los electrodos,

particularmente del que causa la estimulación del ventrículo izquierdo (VI)<sup>5-7</sup>.

Se han descrito diferentes maniobras destinadas a superar los obstáculos anatómicos que limitan el acceso del electrodo a la vena<sup>8,9</sup>. Sin embargo, una vez alcanzada la posición deseada, existe la posibilidad de no poder estabilizar el electrodo (lo que ocurre en el 1,6-12,5% de los casos<sup>1-4</sup>) o que se produzca estimulación frénica no corregible con reposicionamiento del electrodo o reprogramación.

En este contexto, la «técnica de la guía retenida» se ha descrito como una solución sencilla en pacientes con migración intraoperatoria repetida del electrodo ventricular izquierdo<sup>10</sup>.

El objetivo de este trabajo es describir nuestra experiencia en 3 pacientes en los que se utilizó la técnica

Correspondencia: Dra. E. Arbelo Lainez.  
Ctra. General del Centro, 239. 35017 Las Palmas de Gran Canaria.  
España.  
Correo electrónico: [elenaarbelo@secardiologia.es](mailto:elenaarbelo@secardiologia.es)

Recibido el 2 de abril de 2007.  
Aceptado para su publicación el 29 de junio de 2007.

de la guía retenida por inestabilidad del electrodo durante el implante de un dispositivo de TRC.

## MÉTODOS

En el período comprendido entre mayo de 2002 y diciembre de 2006 se ha tratado a 185 pacientes con dispositivos de TRC en nuestro centro. En 3 (1,6%) de ellos, en los que por su condición clínica se consideró no indicado un implante epicárdico por toracotomía, se recurrió al uso de la técnica de la guía retenida dada la imposibilidad de estabilizar un electrodo bipolar en la vena diana con migración intraoperatoria recurrente (EasyTrak 2®, Guidant Corp., MN, Estados Unidos): en 2 pacientes la estimulación frénica obligó a posicionar el electrodo en una localización más basal de la vena y, en el tercero, por anatomía desfavorable de la vena con desembocadura muy próxima al ostium del seno coronario y trayecto ascendente. Todos eran varones, de 72, 65 y 64 años. Se encontraban en clase funcional III, con una fracción de eyección < 35% (el 26, el 22 y el 32%, respectivamente) y un QRS > 130 ms (135, 198 y 194 ms, respectivamente).

La maniobra consistió en la exteriorización de una guía hidrofílica (Whisper®, Guidant Corp., MN, Estados Unidos) 10-15 mm más allá de la punta del electrodo, se cortaba su porción proximal y se la dejaba introducida en el electrodo. La cubierta de polímero, actuando como aislante, no alteró las prestaciones del electrodo intraoperatoriamente (fig. 1).

## RESULTADOS

En el implante, el umbral del electrodo de VI a 0,5 ms fue de 2,3, 3,5 y 1,4 V y la impedancia de estimulación, de 899, 1.001 y 988  $\Omega$ , respectivamente. La amplitud del electrograma fue 5,5-14,3 mV, sin que se observasen artefactos en la señal ventricular izquierda.

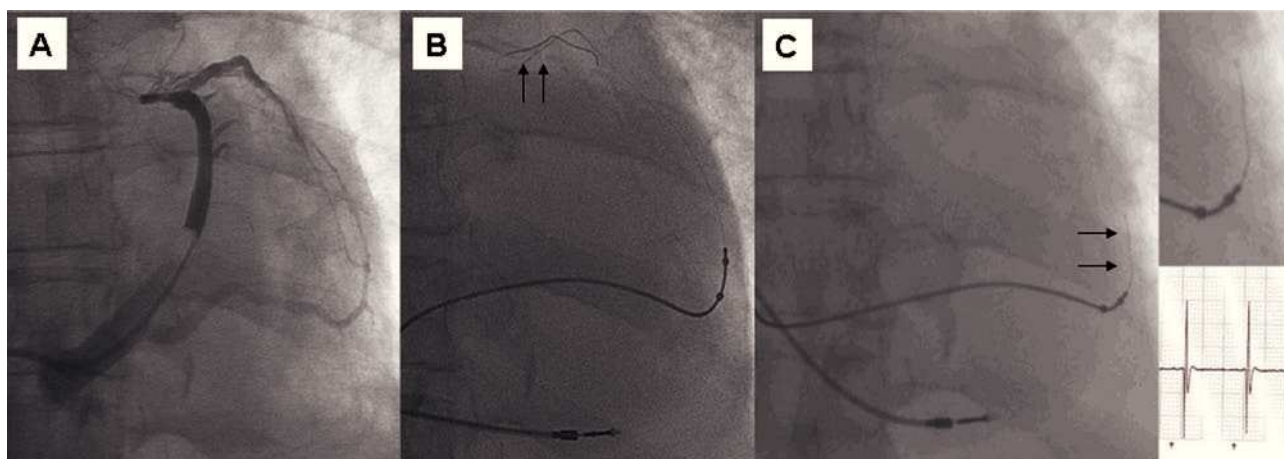
Tras una mejoría inicial los 3 pacientes presentaron deterioro de su grado funcional; en uno a los 6 meses y en los otros dos al año del implante. Aunque no se detectó migración mediante fluoroscopia, en los 3 casos se observaron alteraciones en los parámetros de sensado y estimulación con aparición de ruido en el canal del VI y fallo de captura (fig. 2A). Coincidentemente se documentó una marcada elevación de la impedancia (> 2.000  $\Omega$ ).

La reprogramación a una configuración pseudobipolar (punta VI a anillo VD) permitió la estimulación biventricular en un paciente, mientras que en los otros dos fue necesario explantar los electrodos dañados con la guía en su interior, que mostraron evidencia macroscópica de fractura a distintos niveles (fig. 2B). En uno de los casos, aquéllos se enviaron al laboratorio para análisis, que reveló deformación y fractura de las espirales conductoras. Se constató que las capas aislantes interna y externa se encontraban dañadas, así como el segmento de guía en el interior del electrodo (fig. 2C), y se encontró la guía rota a ese nivel.

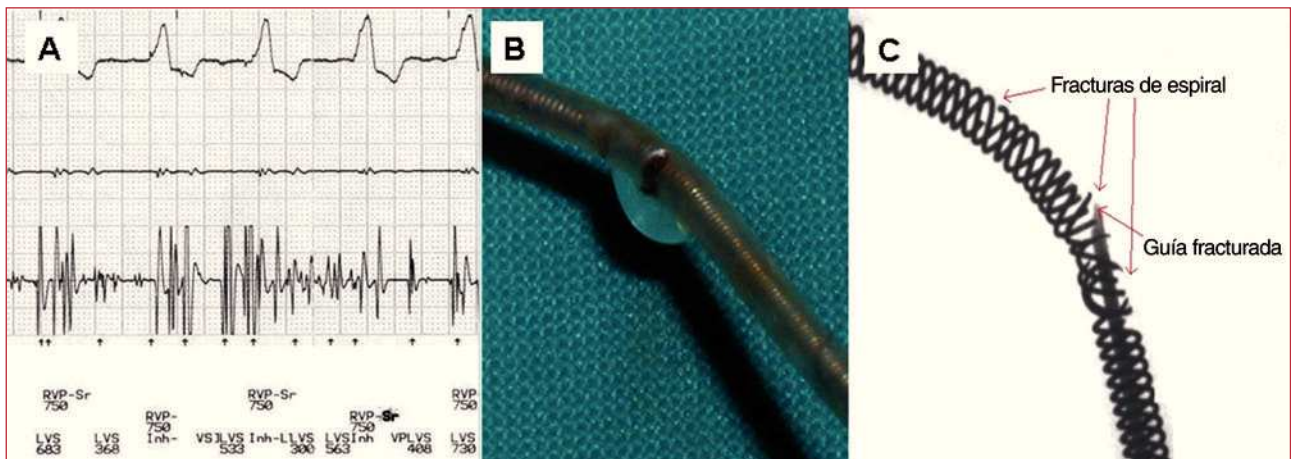
## DISCUSIÓN

Hay diversos problemas no resueltos en relación con la estimulación ventricular izquierda para la TRC. Uno de ellos es la imposibilidad de estabilizar el electrodo en la vena diana en una posición en que no aparezca estimulación frénica. Por otro lado, la estabilidad del electrodo puede estar alterada por razones anatómicas diversas. Se han descrito varias técnicas de estabilización del electrodo en casos de migración intraoperatoria repetida.

Diversos grupos han propuesto la estabilización del electrodo mediante el implante de un *stent* coronario<sup>11</sup>. Aunque hasta la actualidad no se han descrito deterioros del electrodo, se debería ser cauteloso, ya que no hay datos del comportamiento a largo plazo de esta



**Fig. 1.** Técnica de la guía retenida. A: senovenografía oclusiva que muestra una vena con desembocadura próxima al ostium del seno coronario y trayecto en la región lateral del ventrículo izquierdo. B: progresión extrema de la guía y avance del electrodo. C: para evitar estimulación frénica y estabilizar el electrodo se recurrió a la técnica de la guía retenida.



**Fig. 2.** Fallo de la técnica de la guía retenida. A: al año de seguimiento, se documentó aparición de ruido. B: se explantó el electrodo con la guía en su interior y se observó su fractura. C: análisis de laboratorio que muestra rotura de las espirales y de la guía en su interior.

técnica, y pudiera ocurrir que la fricción de la cubierta externa del electrodo por el *stent* provocara su mal funcionamiento. Por otro lado, el implante de un *stent* podría dificultar su extracción o su recolocación en caso de infección o estimulación diafragmática no corregible con reprogramación.

La técnica de la guía retenida se ha descrito para la estabilización del electrodo en la posición seleccionada mediante la incorporación de una guía hidrofílica a través de la luz del electrodo<sup>10</sup>. De Cock et al<sup>10</sup> refieren un seguimiento medio de 6 meses en 6 pacientes sin haber objetivado deterioro del electrodo. Sin embargo, a la luz del comportamiento de dicha técnica en los 3 pacientes de esta serie, con deterioro tardío del electrodo de VI, y en concordancia con el hallazgo comunicado por Nägele et al<sup>12</sup>, se desaconseja el uso de esta técnica para estabilizarlo. Es posible que la guía en el interior del electrodo sea la causa de una fricción sostenida de la espiral interna conduciendo a la fractura del electrodo.

Las guías tienen como función proporcionar soporte durante la colocación del electrodo; no están diseñadas para permanecer implantadas. Teniendo en cuenta que la guía es menos flexible que el electrodo, es posible que se fracture por movimientos repetidos del paciente, y puede deteriorar las capas aislantes y las espirales del electrodo. De acuerdo con los hallazgos de laboratorio del electrodo explantado, el daño se encontró al mismo nivel que la fractura de la guía, por lo que lo más probable es que el daño de las espirales y las capas aislantes estuviera causado por los extremos de la guía fracturada. Este deterioro produjo a su vez, por rozamiento de las espirales conductoras, el ruido observado clínicamente. No es esperable que la utilización de esta maniobra tenga un resultado diferente si se utiliza otro tipo de electrodos.

La migración del electrodo de VI continúa siendo un problema en la TRC, que puede aparecer hasta en el

10-12% de los implantes<sup>1-4</sup>. Sin embargo, dados los hallazgos en nuestra serie, desaconsejamos el uso de esta técnica, no sólo por el fallo de captura del VI con pérdida de estimulación biventricular, sino además por seguridad, ya que podría producirse perforación vascular por los extremos de la guía dañada. Es necesario el desarrollo de nuevos tipos de electrodo con sistemas de fijación alternativos que reduzcan el número de pacientes en los que la estabilidad del electrodo sea un reto.

A pesar de haber sido descrita como una técnica útil para la estabilización del electrodo, los casos presentados indican que la técnica de la guía retenida no debe utilizarse, ya que produce un deterioro del electrodo en el seguimiento.

## BIBLIOGRAFÍA

1. Abraham WT, Fisher WG, Smith AL, Delurgio DB, Leon AR, Loh E, et al. Cardiac resynchronization in chronic heart failure. *N Engl J Med*. 2002;346:1845-53.
2. Young JB, Abraham WT, Smith AL, Leon AR, Lieberman R, Wilkoff B, et al. Safety and efficacy of combined cardiac resynchronization and implantable cardioversion defibrillation in advanced chronic heart failure: the MIRACLE ICD Trial. *JAMA*. 2003;289:2685-94.
3. Bristow MR, Saxon LA, Boehmer J, Krueger S, Kass DA, De Marco T, et al. Cardiac-resynchronization therapy with or without an implantable defibrillator in advanced chronic heart failure. *N Engl J Med*. 2004;350:2140-50.
4. Cleland JGF, Daubert J-C, Erdmann E, Freemantle N, Gras D, Kappenberger L, et al. The effect of cardiac resynchronization on morbidity and mortality in heart failure. *N Engl J Med*. 2005;352:1539-49.
5. Auricchio A, Klein H, Tockman B, Sack S, Stellbrink C, Neuzner J, et al. Transvenous biventricular pacing for heart failure: can the obstacles be overcome? *Am J Cardiol*. 1999;83:D136-42.
6. Rossillo A, Verma A, Saad EB, Corrado A, Gasparini G, Marrouche NF, et al. Impact of coronary sinus lead position on biventricular pacing. Mortality and echocardiographic evaluation

- during long-term follow-up. *J Cardiovasc Electrophysiol*. 2004; 15:1120-5.
7. Macías A, Gavira JJ, Alegría E, Azcárate PM, Barba J, García-Bolao I. Efecto de la localización del electrodo ventricular izquierdo sobre los parámetros ecocardiográficos de asincronía en pacientes sometidos a terapia de resincronización cardíaca. *Rev Esp Cardiol*. 2004;57:138-45.
  8. Arbelo E, Medina A, Bolaños J, García-Quintana A, Caballero E, Delgado A, et al. Técnica de la doble guía para el implante del electrodo venoso ventricular izquierdo en pacientes con anatomía venosa coronaria desfavorable. *Rev Esp Cardiol*. 2007; 60:110-6.
  9. Arbelo Lainez E, Caballero Dorta E, García Quintana A, Delgado A, Ortega Trujillo JR, Amador Gil C, et al. Resincronización cardíaca: necesidad de estrategias individualizadas para lograr una tasa de éxito elevada en el implante del electrodo en una vena coronaria. *Rev Esp Cardiol*. 2006;59 Supl 2:50.
  10. De Cock CC, Jessurun ER, Allaart CA, Visser CA. Repetitive intraoperative dislocation during transvenous left ventricular lead implantation. Usefulness of the retained guidewire technique. *Pacing Clin Electrophysiol*. 2004;27:1589-93.
  11. Kowalski O, Prokopczuk J, Lenarczyk R, Pruszkowska-Skrzep P, Polonski L, Kalarus Z. Coronary sinus stenting for the stabilization of left ventricular lead during resynchronization therapy. *Europace*. 2006;8:367-70.
  12. Nägele H, Hashagen S, Ergin M, Azizi M, Behrens S. Coronary sinus lead fragmentation 2 years after implantation with a retained guidewire. *Pacing Clin Electrophysiol*. 2007;30:438-9.





**BIOMED**



unidix

# Especialistas en cirugía cardiovascular

**desde 1977 al cuidado de tu salud**



**91 803 28 02**



**info@biomed.es**