

como coadyuvante a otros tratamientos, para espaciar las sesiones de toxina botulínica o como paso intermedio a una cirugía. Se precisan futuros estudios con mayor número de pacientes y seguimiento para confirmar estos resultados.

### Financiación

Ninguna.

### BIBLIOGRAFÍA

1. Ross AH, Elston JS, Marion MH, Malhotra R. Review and update of involuntary facial movement disorders presenting in the ophthalmological setting. *Surv Ophthalmol*. 2011;56: 54-67.
2. Nicoletti AG, Aoki L, Nahas TR, Matayoshi S. Essential blepharospasm: literature review. *Arq Bras Oftalmol*. 2010;73:469-73.

3. Jaraczewska E, Long C. Kinesio taping in stroke: improving functional use of the upper extremity in hemiplegia. *Top Stroke Rehabil*. 2006;13:31-42.

R. Dolz-Marco<sup>a,\*</sup>, D. Salom-Alonso<sup>a,b</sup>, S. García-Delpech<sup>a</sup>, R. Gallego-Pinazo<sup>a</sup> y M. Díaz-Llopis<sup>a,b</sup>

<sup>a</sup> Servicio de Oftalmología, Hospital Universitario y Politécnico La Fe, Valencia, España

<sup>b</sup> Facultad de Medicina, Universidad de Valencia, España

\* Autor para correspondencia.

Correo electrónico: [rosadolzmarco@gmail.com](mailto:rosadolzmarco@gmail.com)  
(R. Dolz-Marco).

0365-6691/\$ – see front matter

© 2011 Sociedad Española de Oftalmología. Publicado por Elsevier España, S.L. Todos los derechos reservados.

doi:[10.1016/j.oftal.2011.09.006](https://doi.org/10.1016/j.oftal.2011.09.006)

## Toxoplasmosis macular y clindamicina intravítrea: una alternativa al tratamiento oral

### Macular toxoplasmosis and intravitreal clindamycin: An alternative to oral treatment

Sr. Director:

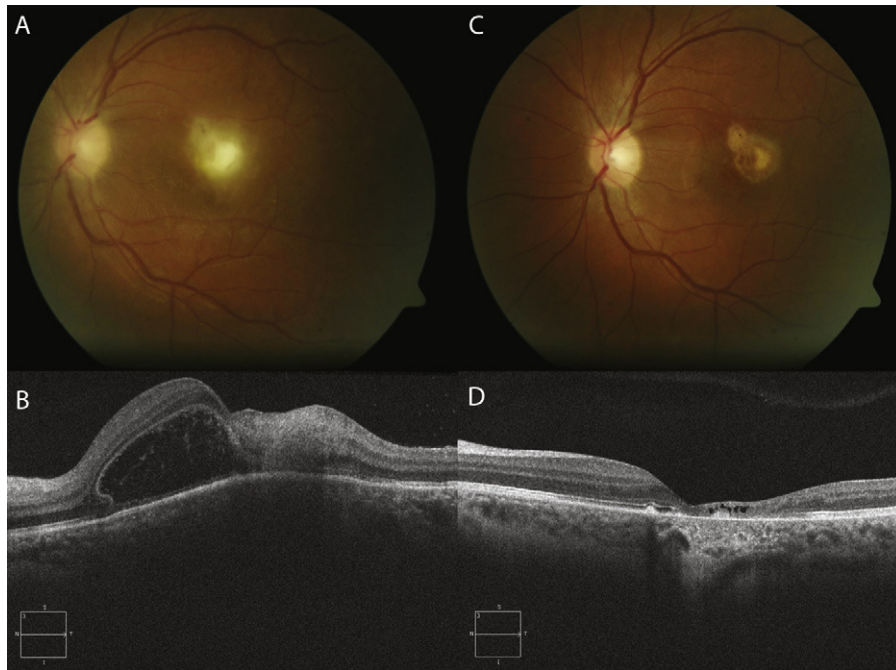
La toxoplasmosis es la causa más frecuente de uveítis posterior en pacientes inmunocompetentes<sup>1</sup>. Se suele presentar como una retinitis focal, normalmente alrededor de una cicatriz coriorretiniana, acompañada de vitritis. A pesar del carácter autolimitado de la lesiones, el tratamiento está indicado en lesiones que amenazan la mácula o el nervio óptico –zona 1–, así como en lesiones periféricas que asocian vitritis intensa. Además de la clásica pauta con sulfadiazina, pirimetamina y ácido fólico y sus conocidos riesgos como la leucopenia y trombopenia, la pauta oral más simple y popularmente utilizada es la administración de trimetopim-sulfametoxazol en asociación de ácido fólico. Este tratamiento también produce ocasionalmente reacciones adversas (erupción cutánea, alteraciones gastrointestinales y hematológicas, etcétera).

En nuestro Servicio, hemos tratado dos casos de toxoplasmosis en zona 1 mediante inyecciones semanales intravítreas de clindamicina (1 mg/0,1 ml) y dexametasona (0,4 mg/0,1 ml), asistidas mediante paracentesis de humor acuoso. En el primero, correspondiente a una mujer embarazada de 30 años, la agudeza visual (AV) mejoró de contar dedos a 1 metro en el ojo izquierdo a 0,2 tras dos inyecciones, en 3 semanas (fig. 1); en el segundo, correspondiente a un varón de 34 años de edad

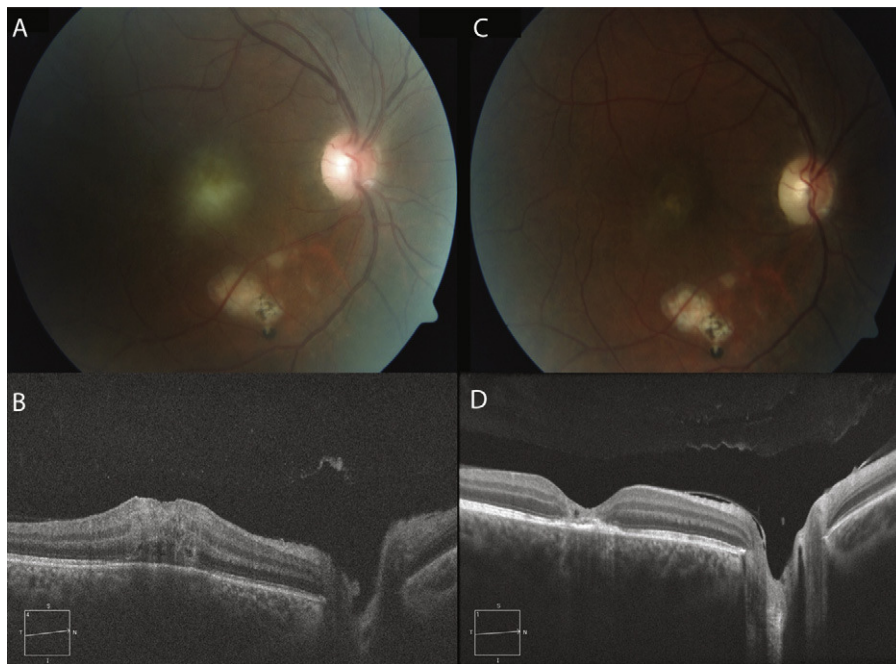
que presentaba intolerancia oral a sulfamidas, la AV mejoró de movimiento de manos en el ojo derecho a 0,30, tras una única inyección, en un intervalo de tiempo de 15 días (fig. 2). La clindamicina intravítrea se prepara a partir de un vial de fosfato de clindamicina (Clindamicina Combino Pharm EFG): de este vial se toman 0,2 ml y se añaden 2,8 ml de cloruro sódico 0,9%, inyectándose en vítreo 0,1 ml (1 mg/0,1 ml). La dexametasona intravítrea se prepara a partir de un vial de dexametasona (Fortecortin): de este vial se toman directamente 0,1 ml (0,4 mg/0,1 ml).

Diversos autores han propuesto el empleo de inyecciones intravítreas de clindamicina en asociación con dexametasona en casos de toxoplasmosis ocular. La media de inyecciones intravítreas hasta la resolución completa de la coriorretinitis varía según autores; desde 1 inyección<sup>2</sup> a 3 inyecciones<sup>3</sup>, con un intervalo medio entre inyecciones de 2 semanas<sup>2,3</sup>, no encontrándose diferencias en cuanto a resultados entre la terapia oral e intravítrea<sup>2</sup>.

En conclusión, la inyección intravítrea de clindamicina intravítrea (1 mg/0,1 ml) asociada a dexametasona (0,4 mg/0,1 ml) es segura y proporciona de manera rápida buenos resultados constituyendo una alternativa al tratamiento oral, ofreciendo además una mayor comodidad al paciente, y un mejor perfil de seguridad sistémico, reduciendo las visitas de seguimiento y la necesidad de controles hematológicos.



**Figura 1 – A)** La retinografía inicial muestra un foco de retinitis blanco-amarillento macular. **B)** La tomografía de coherencia óptica (OCT) inicial evidencia un desprendimiento del neuroepitelio junto a una lesión hiperreflectiva retiniana. **C)** La retinografía tras 2 inyecciones intravítreas de clindamicina y dexametasona muestra una cicatriz atrófica. **D)** La OCT correspondiente a la retinografía anterior evidencia una reducción focal severa del grosor de la retina neurosensorial con una marcada hiperreflectividad indirecta subyacente.



**Figura 2 – A)** La retinografía inicial muestra un foco de retinitis blanco-amarillento macular, con una cicatriz pigmentada coriorretiniana bajo la arcada temporal inferior. **B)** La OCT inicial evidencia un engrosamiento hiperreflectivo foveal. **C)** Tras una inyección intravítreas de clindamicina y dexametasona se muestra remisión del cuadro inflamatorio. **D)** La OCT tras el inicio del tratamiento intravítreo evidencia una normalización del grosor retiniano que confirma la inactivación del foco.

Esta alternativa terapéutica debe ser considerada en casos de toxoplasmosis ocular en mujeres gestantes, alérgicos a sulfamidas, casos refractarios al tratamiento oral o en los que se evidencie afectación de la zona 1. La pauta de administración más utilizada es la semanal, aunque en nuestra experiencia lo más conveniente es monitorizar la respuesta en cada paciente basándose fundamentalmente en el cambio visual y en el aspecto tomográfico del foco infeccioso.

#### BIBLIOGRAFÍA

1. Bonfioli AA, Orefice F. Toxoplasmosis. *Semin Ophthalmol*. 2005;20:129-41.
  2. Soheilian M, Ramezani A, Azimzadeh A, Sadoughi MM, Dehghan MH, Shahghadami R, et al. Randomized trial of intravitreal clindamycin and dexamethasone versus pyrimethamine, sulfadiazine, and prednisolone in treatment of ocular toxoplasmosis. *Ophthalmology*. 2011;118:134-41.
  3. Lasave AF, Díaz-Llopis M, Muccioli C, Belfort Jr R, Arevalo JF. Intravitreal clindamycin and dexamethasone for zone 1 toxoplasmic retinochoroiditis at twenty-four months. *Ophthalmology*. 2010;117:1831-8.
- S. Martínez Castillo<sup>a,\*</sup>, R. Gallego-Pinazo<sup>a</sup>,  
E. Francés-Muñoz<sup>a</sup>, R. Dolz-Marco<sup>a</sup>,  
A. Vázquez Polo<sup>b</sup> y M. Díaz-Llopis<sup>a,c</sup>
- <sup>a</sup> Servicio de Oftalmología, Hospital Universitario y Politécnico La Fe, Valencia, España  
<sup>b</sup> Servicio de Farmacia, Hospital Universitario y Politécnico La Fe, Valencia, España  
<sup>c</sup> Facultad de Medicina. Universidad de Valencia, España
- \* Autor para correspondencia.  
Correo electrónico: [s.martinez@comv.es](mailto:s.martinez@comv.es)  
(S. Martínez Castillo).  
doi:[10.1016/j.ofal.2011.09.005](https://doi.org/10.1016/j.ofal.2011.09.005)