

IMÁGENES

Diarrea y anemia en la infancia: ¿y si es una enfermedad inflamatoria intestinal?

Diarrhoea and anaemia in childhood: and if is it an inflammatory bowel disease?

María Nuria Requeno-Jarabo

Centro de Salud Seminario, Zaragoza, España

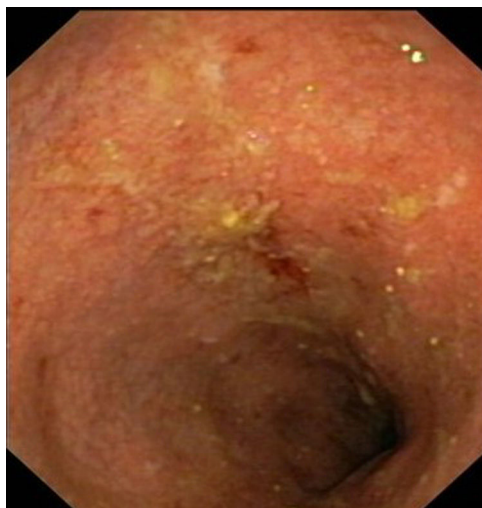

Figura 1.

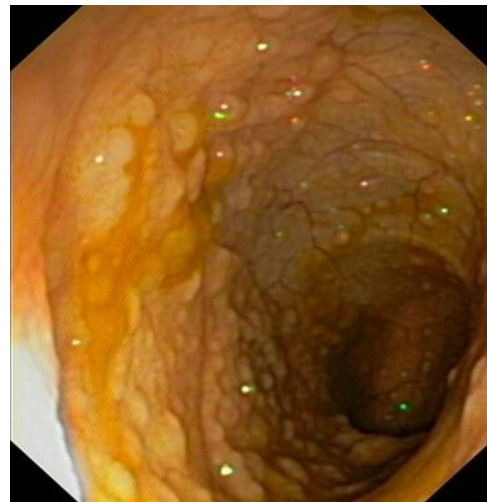


Figura 2.

En este documento se expone el caso de un varón de 12 años que, en la revisión en el centro de salud, comenta experimentar un aumento de deposiciones diarias (entre una y tres veces al día), algunas blandas y otras líquidas, sin sangre ni moco, con dolor en hipogastrio. Tiene antecedentes de apendicectomía hace cinco meses y fue intervenido por criptorquidia. La exploración abdominal es normal, el peso del paciente es de 35,3 kg (percentil 24) y la talla de 145 cm (percentil 42). Se le realiza una analítica cuyos resultados son: anemia normocítica (4,08 millones de hematíes, hemoglobina 11,4 g/dL, hematocrito 33,6%, volumen corpuscular medio 82,2 fL, hemoglobina corpuscular media 27,9 pg); anticuerpos de celiaquía negativos y parásitos en heces negativos. Se le prescribe hierro oral, y a los tres meses, se le realiza una nueva analítica. Entonces, los padres comentan que una prima hermana del paciente ha sido diagnosticada con la enfermedad de Crohn.

En la analítica persiste la anemia normocítica con valores similares a los de hace tres meses con hierro y ferritina bajos (44 μ g/dL y 23,1 ng/mL, respectivamente) y calprotectina fecal elevada (513,2 mg/kg, normal hasta 50 mg/kg).

Posteriormente, se realiza una interconsulta con gastroenterología pediátrica. Se lleva a cabo una gastroendoscopia normal y una colonoscopia, donde a nivel del íleon se observan imágenes de hiperplasia nodular linfóide, sin aftas ni úlceras. En el colon existe mucosa friable al roce del endoscopio, con zonas de úlceras superficiales y aftas de escasos milímetros desde el recto sigma hasta el colon ascendente (fig. 1), con mayor afectación en el colon ascendente y transversal. En la biopsia endoscópica de íleon hay hiperplasia folicular reactiva y en las biopsias de distintos puntos del intestino grueso aparecen lesiones histológicas compatibles con pancolitis ulcerosa con leve actividad. En la ecografía se aprecia un ligero engrosamiento de la pared de todo el marco cólico, sin evidencia de afectación del intestino delgado. Se realizan distintas serologías y Mantoux para completar el estudio inmunitario.

Correo electrónico: nuriarequeno@gmail.com

Se inicia el tratamiento con 3 g/día de mesalazina oral, requiriendo, posteriormente, un aumento a 4 g/día por un brote de colitis ulcerosa (CU) el cual necesita ingreso hospitalario de dos días, además de mesalazina en espuma rectal, prednisona oral en pauta descendente, calcio oral y omeprazol. Al cabo de varios meses, la calprotectina fecal ha disminuido, aunque no se ha normalizado, la anemia se ha corregido y, en una nueva colonoscopia, presenta pancolitis macroscópicamente leve en contexto de enfermedad inflamatoria intestinal (EII) y úlceras puntiformes superficiales en todo el marco cólico (fig. 2).

La EII empieza, con frecuencia, durante la infancia o adolescencia (la incidencia de CU en edad pediátrica es de 15-20%, es decir, uno a cuatro casos/100.000 pacientes/año en América del Norte y Europa)^{1,2}. La mayoría de los estudios y procedimientos para el diagnóstico y monitorización de la EII son invasivos, incómodos y costosos¹. La calprotectina fecal es un marcador de inflamación usado en varios estudios de EII¹, incluyendo pacientes pediátricos, pudiendo utilizarse un resultado positivo para apoyar el diagnóstico o confirmar la recaída de una EII en estos pacientes por su alta sensibilidad, aunque un resultado negativo no podría excluirla debido a su moderada especificidad. El 20% de los niños con

remisión clínica puede presentar todavía inflamación endoscópica, para lo que la calprotectina puede ayudarnos a seleccionar los que requieren una evaluación endoscópica².

Financiación

Este trabajo no ha recibido ningún tipo de financiación.

Conflicto de intereses

La autora declara no tener ningún conflicto de intereses.

Bibliografía

- 1 Kostakis ID, Cholidou KG, Vaiopoulos AG, Vlachos IS, Perrea D, Vaos G. Fecal calprotectin in pediatric inflammatory bowel disease: a systematic review. *Dig Dis Sci* 2013;58(2):309–19, <http://dx.doi.org/10.1007/s10620-012-2347-5>.
- 2 Turner D, Ruemmele FM, Orlanski-Meyer E, Griffiths AM, Martin de Capri J, Bronksy J, et al. Management of paediatric ulcerative colitis, part 1: ambulatory care-an evidence-based guideline from European Crohn's and Colitis Organization and European Society of Paediatric Gastroenterology hepatology and nutrition. *J Pediatr Gastroenterol Nutr* 2018;67(2):257–91, <http://dx.doi.org/10.1097/MPG.0000000000002035>.