

IMÁGENES

Melanoniquia longitudinal como manifestación clínica de la enfermedad de Addison



Longitudinal melanonychia as a clinical manifestation of Addison's disease

Saray Rodríguez-García^{a,1}, Conrado Jorge-Finnigan^{b,*,1} y Pedro Cancelo Suárez^a

^a Servicio de Medicina Interna, Hospital Santos Reyes, Aranda de Duero, Burgos, España

^b Servicio de Dermatología, Hospital Santos Reyes, Aranda de Duero, Burgos, España

Mujer de 58 años con hipotiroidismo primario autoinmune de larga evolución, que consulta por astenia, pérdida de peso, hipotensión sintomática y vómitos en los últimos 6 meses.

En la exploración física se observa llamativa hiperpigmentación cutánea a pesar de no fotoexposición, presentando líneas y bandas longitudinales hiperpigmentadas en las uñas de los primeros dedos de ambas manos (fig. 1). No se evidencia signo de Hutchinson, y tampoco micro-Hutchinson en la dermatoscopia.

Analíticamente presenta una ligera leucocitosis e hiponatremia, no demostrándose alteraciones en la TC abdominopélvica.

Ante la sospecha de insuficiencia suprarrenal primaria, se solicitan niveles basales de ACTH y cortisol, obteniéndose 1.066 pg/ml (0,1-46,0) y <0,5 µg/dl (3,7-19,4), respectivamente. Con el diagnóstico confirmado se inicia tratamiento sustitutivo glucocorticoide y mineralcorticoide, produciéndose una rápida mejoría clínica. Al cabo de 10 meses se revisa a la paciente evidenciándose melanoniquia solo a nivel distal de las uñas quedando las lúnulas libres de pigmento (fig. 2).

La hiperpigmentación cutánea asociada a la enfermedad de Addison se caracteriza por un bronceado extenso de la piel fotoexpuesta y en menor medida de la no expuesta por estímulo de la ACTH y la MSH. A nivel de la uña dicho

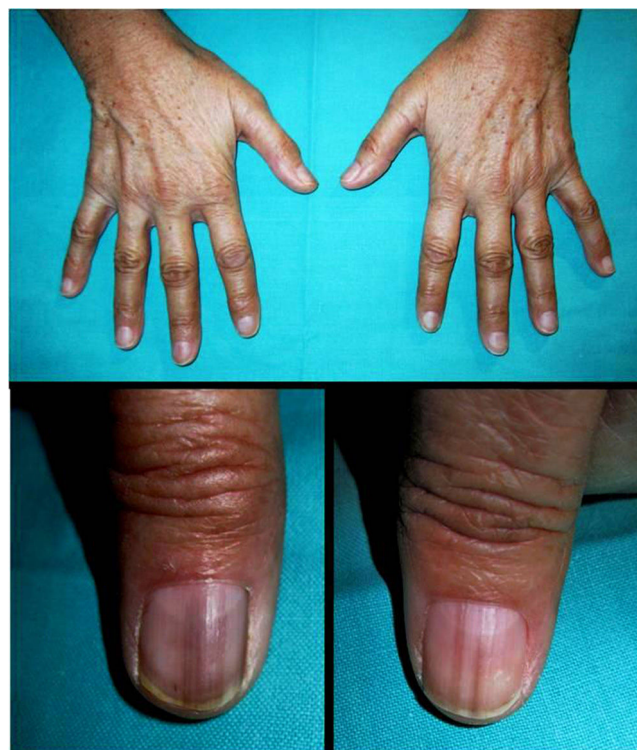

Figura 1 Hiperpigmentación cutánea. Líneas y bandas longitudinales hiperpigmentadas en las uñas de los primeros dedos de ambas manos.

* Autor para correspondencia.

Correo electrónico: cjorge@aedv.es (C. Jorge-Finnigan).

¹ Estos dos autores han contribuido por igual a este trabajo.

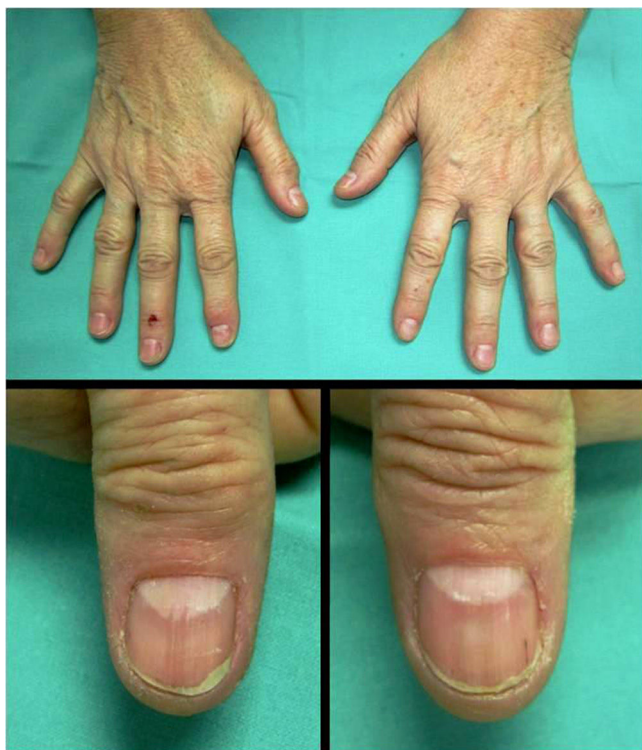


Figura 2 Melanoniquia residual a nivel distal. Lúnulas libres de pigmento.

estímulo produce un aumento de melanina en el epitelio de la matriz con depósito subsecuente de la misma en la lámina ungueal¹, dando lugar a una melanoniquia longitudinal como la que presenta nuestra paciente.

La importancia del reconocimiento de la melanoniquia longitudinal como una manifestación clínica de esta endocrinopatía radica en la posibilidad de realizar un diagnóstico precoz de la enfermedad, permitiendo instaurar rápidamente el tratamiento con la consiguiente recuperación del paciente², tal y como ocurre en nuestro caso.

Bibliografía

1. Jefferson J, Rich P. Melanonychia. *Dermatol Res Pract.* 2012;2012:52186, <http://dx.doi.org/10.1155/2012/952186>
2. Prat C, Viñas M, Marcoval J, Jucglà A. Longitudinal melanonychia as the first sign of Addison's disease. *J Am Acad Dermatol.* 2008;58:522-4, <http://dx.doi.org/10.1016/j.jaad.2006.06.039>