

Artículo especial

Micobacterias atípicas de secreción mamaria identificadas en el primer nivel de atención Reporte de seis casos



Atypical Mycobacteria of Mammary Secretion Identified in the Primary Care Level. A Six-Case Report *Micobactérias atípicas de secreção mamária identificadas no primeiro nível de atenção. Relato de seis casos*

Judith Angélica Magaña-Leal,* Rafael Bustos-Saldaña,** Rodrigo Torres-Baranda,*** Ana Lorena Cárdenas-Cuevas,*

Erika Quiñonez-Cibrián,* Ma. Verónica Serrano-Gómez*

Resumen

Mediante la técnica de PCR (*Polymerase Chain Reaction*) se tipificaron micobacterias atípicas presentes en seis pacientes del occidente de México que tenían secreción mamaria crónica, el periodo comprendido de este estudio fue de 2013 a 2015. Es importante señalar que las pacientes presentaron datos de infección crónica caracterizada por secreción mamaria, pero sin datos de nodulaciones, deformaciones o zonas de aumento de temperatura o adenomegalias axilares o supraclaviculares. El reporte de micobacterias atípicas en mama es extremadamente infrecuente, por lo que debemos de alertar a las pacientes con mastitis crónicas para que se realicen una revisión adecuada.

Summary

Atypical mycobacteria presented in six patients, from the west of Mexico, who had chronic mammary secretion was typified by PCR (Polymerase Chain Reaction) technique, the study was carried out from 2013 to 2015. It is important to point out that patients presented data of having chronic infections characterized by mammary secretion, but without nodulation, deformations or increase of temperature in the area or axillary or supraclavicular lymphadenopathy. The report of mammal atypical Mycobacteria is extremely

uncommon, so we should warn patients with chronic mastitis to make a proper check-up.

Resumo

Mediante a técnica do PCR (Polymerase Chain Reaction) tipificaram-se micobactérias atípicas presentes em seis pacientes do ocidente do México que tinham secreção mamária crônica, o período compreendido do estudo foi de 2013 a 2015. É importante notar que os pacientes tinham evidência de infecção crônica caracterizada por secreção mamaria, mas sem evidência de nódulos, deformações ou áreas de aumento da temperatura ou linfadenopatia supraclavicular ou axilar. As micobactérias atípicas em mama são extremamente raras, por isso precisamos alertar os pacientes com mastite crônica para uma revisão adequada.

Introducción

La presencia de enfermedades secundarias a micobacterias no tuberculosas ha ido en incremento en los últimos años,^{1,2} este tipo de bacterias se agrupan bajo el nombre de micobacterias atípicas (MA), el cual designa a todas aquellas especies que no forman parte del complejo *Mycobacterium tuberculosis*.

Palabras clave: micobacterias atípicas, mama, infección
Key words: Atypical Mycobacteria, breast, infection
Palavras chave: micobactérias atípicas, mama, infecção

Recibido: 11/6/16
Aceptado: 2/8/16

*Jurisdicción sanitaria no. 6, Secretaría de Salud, Jalisco, México. **Centro Universitario del Sur, Universidad de Guadalajara, México. ***Centro Universitario de Ciencias de la Salud, Universidad de Guadalajara, México.

Correspondencia:
Rafael Bustos-Saldaña
rafaelb@cusur.udg.mx

© 2017 Universidad Nacional Autónoma de México, Facultad de Medicina, División de Estudios de Posgrado. Este es un artículo Open Access bajo la licencia CC BY-NC-ND (<http://creativecommons.org/licenses/by-nc-nd/4.0/>).

Sugerencia de citación: Magaña-Leal JA, Bustos-Saldaña R, Torres-Baranda R, Cárdenas-Cuevas AL, Quiñonez-Cibrián E, Serrano-Gómez MV. Micobacterias atípicas de secreción mamaria identificadas en el primer nivel de atención. Reporte de seis casos. *Aten Fam.* 2017;24(1):40-46.

cobacterium tuberculosis y/o *leprae*.² En la actualidad existen más de 172³ especies de MA, estas bacterias presentan algunas características comunes: son patógenos facultativos, con evidencia muy escasa de la transmisión de humano a humano,⁴ algunas de estas especies son de predominio generalizado, aunque otras tienen distribuciones geográficas restringidas, y su tratamiento es bastante complicado y difícil, variando de acuerdo con el microorganismo y el lugar anatómico afectado. Su fisiopatogénesis aún no está bien establecida sobre todo en lo referente a la integración con el huésped y su sistema inmune.^{1,3-5}

Aproximadamente 90% de las infecciones producidas por las MA se encuentran localizadas en el sistema pulmonar, el resto puede incluir los nódulos linfáticos, piel, tejidos blandos, huesos y en menor frecuencia sistema nervioso central, oído y mama.^{2,4,6-8}

La infección producida por las MA en la glándula mamaria se confunde de manera frecuente con otro tipo de patologías como neoplásicas, inflamaciones no infecciosas (incluyen células plasmáticas, granulomatosa, y mastitis linfocítica)¹ e inflamatorias (mastitis),⁹ la mayoría de los casos ocurren durante la lactancia y son causadas principalmente por especies de *Staphylococcus aureus* y *Streptococcus*; parásitos y *Mycobacterium tuberculosis*, rara vez estas MA se han reportado como causas de infecciones mamarias.¹ Esto hace que las infecciones producidas por MA presenten un retraso de su terapia o conlleven a inadecuadas formulaciones medicamentosas, lo que las constituye como padecimientos crónicos en su gran mayoría.⁹⁻¹¹

Hasta este momento en la bibliografía se mencionan pocos casos de pacientes con micobacteriosis atípicas en

mama, las cuales generalmente se han localizado en grandes centros urbanos como parte de pesquisas específicas con trastornos crónicos. No se localizaron datos bibliográficos de casos de micobacteriosis atípicas en secreción de mama en América Latina, que no hayan sido secundarios a implantes de prótesis mamarias.¹²

El objetivo de este trabajo fue identificar las características clínicas, de gabinete y laboratorio que presentaron seis pacientes con micobacteriosis atípicas en secreción mamaria en el occidente de México en el primer nivel de atención.

Reporte de casos

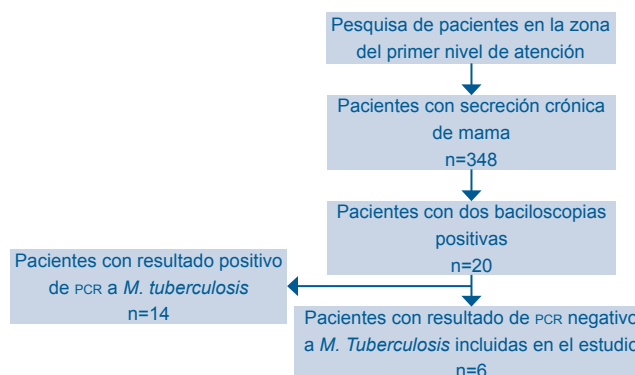
Las pacientes se localizaban en el occidente de México, al sur del estado de Jalisco, esta área comprende 16 municipios con una población total de 334 411 habitantes.¹³ Las pacientes captadas en el estudio pertenecían a cinco comunidades que tenían una población comprendida entre 6 685 y 100 534 habitantes dispersas en una área geográfica de 56 000 km². Todas las pacientes residían en poblaciones de más de 5 000 habitantes y contaban con todos los servicios básicos higiénicos (luz, agua potable, drenaje, etcétera).¹⁴

Desde el año 2013 se han llevado a cabo campañas de detección de cáncer de mama en municipios retirados de los grandes centros urbanos en el área de estudio, durante estas pesquisas realizadas en el primer nivel de atención se detectaron a 348 pacientes que presentaron secreción seropurulenta de mama. A todas las mujeres con secreción se les realizó un interrogatorio y exploración física encaminada a detectar patología de mama como parte integral del tamizaje de cáncer de mama.

Posterior a descartar patología agregada tanto clínica como por mastografía se inició la sospecha clínica de tuberculosis de mama debido a la salida crónica de secreción, a las pacientes se les realizó toma de muestras para ser teñidas con la coloración de Zielh Neelsen en dos ocasiones. Una vez confirmada la presencia de micobacterias en las muestras, se procedió a realizar la determinación molecular de *M. tuberculosis* mediante PCR. Solamente seis de ellas dieron resultado positivo y se les realizó determinación molecular de MA con perlas de vidrio según el método descrito por Roth y cols.¹⁵

Hasta este momento (de un año y medio a dos de seguimiento) las pacientes no han tenido recaídas y tampoco han presentado patología mamaria agregada.

Flujograma de realización del trabajo



Técnica de PCR

Se amplificó una parte del gen espaciador 16S-23S con los oligos Sp1 (5'-ACCTCC TTCTAAGGAGCACC-3') (AAGGA corresponde a la secuencia de inicio de la región espaciadora) y Sp2 (5'-GATGCTCGCAAC-CACTATCCA-3') (posición de nucleótidos 210 a 190 de la secuencia espaciadora de *M. tuberculosis*, acceso no. L15623). La reacción de amplificación fue realizada en un volumen de 50 µl conteniendo 10 mM Tris-HCl (pH 8.3), 50 mM KCl, 1.5 mM MgCl₂, 0.1% Triton X-100, 200 µM de cada deoxynucleosido trifosfato (dATP, dGTP, dCTP y dUTP), 75 ng de cada oligo, 1 U de la enzima DNA polimerasa de *Thermus aquaticus* (todos los reactivos fueron de Invitrogen, Life Technologies Corporation, Foster City, California), y 5 µl del DNA blanco. Se utilizó un termociclador Swift MiniPro (Esco Technologies, Hatboro, Palo Alto, California). El equipo se programó con un paso de desnaturalización de 5 min a 95°C, 40 ciclos de tres pasos: desnaturalización a 95°C por 1 min, alineación a 59°C 1 min, y uno de extensión de 72°C por 1 minuto.

Análisis de RFLPs

Los productos de amplificación fueron digeridos con 2 U de las enzimas de restricción *Hae*III, *Cfo*I, *Taq*I, *Msp*I (Sigma, Disenhofen, Germany), *Dde*I (Promega, Madison, Wis.), *Ava*II y *Hin*I (Amersham, Braunschweig, Germany) acorde con las recomendaciones de los fabricantes. Los productos de digestión fueron visualizados en un gel de electroforesis de agarosa a 4% (Biozym, Oldendorf, Germany) y teñido con GelRed (Biotium, Hayward, CA) a 65 V por 45 min. Se utilizaron dos marcadores de peso molecular uno de 50 y uno de 100 pares de bases (Invitrogen, Life

Technologies Corporation, Foster City, California) para poder definir el tamaño de los fragmentos de digestión y poder identificar a la micobacteria correspondiente. Micobacterias atípicas identificadas por RFLPs, 82 cepas (46 especies y dos no clasificadas).

Para la elaboración del estudio se obtuvo la autorización del Comité de Investigación y Bioética de la Jurisdicción Sanitaria no. 6 de la Secretaría de Salud del estado de Jalisco. Todas las pacientes firmaron consentimiento informado para la sustracción de datos y exámenes de muestra de secreción de mama.

Características de las pacientes del estudio

Las seis pacientes eran originarias del occidente de México (sur del estado de Jalisco), procedían de áreas urbanas, sin contacto con animales de granja, todas tenían como antecedente el otorgamiento de lactancia materna a sus hijos. Por otra parte, las pacientes negaron haber presentado cirugías previas de mama, colocación de piercing o algún traumatismo de importancia en la glándula mamaria. Ninguna refirió haber presentado enfermedades o afecciones de la mama durante su vida. De la misma manera, refirieron que ignoraban la presencia de familiares con patología mamaria crónica o infecciosa de cualquier tipo.

Clínicamente es importante señalar que las seis pacientes presentaron datos de infección crónica caracterizada por secreción mamaria, pero sin datos de nodulaciones, zonas de aumento de temperatura, deformaciones o adenomegalias axilares o supraclavicular. Ninguna de las pacientes presentó pérdida de peso ni fiebre de más de una semana de evolución, ataque al estado general o síntomas agregados a su afección mamaria.

A todas las pacientes se les solicitó pruebas inmunológicas para VIH, VDRL y radiografías de tórax, las cuales fueron negativas para descartar patologías concomitantes. Por último, algunas presentaron resultados de ecasonografía mamaria inespecífica para infección.

Caso 1. Paciente de 38 años, empleada de comercio, con escolaridad de licenciatura, divorciada; con cuatro antecedentes obstétricos de gesta (para: 1, aborto: 1, cesárea: 2), el último hijo tenía 5 años de edad.

Su padecimiento inició dos años antes de su primera consulta con discreto aumento de ambas mamas y la presencia (solamente en mama izquierda de secreción serosa, verdosa escasa, sin dolor; un año después la paciente refiere que inició con retracción del pezón. En la exploración física presentó mamas pendulares simétricas discretamente aumentadas de volumen, sin alteraciones tróficas, con escasa secreción serosa-verdosa en mama izquierda y retracción moderada de pezón.

Resultado de PCR: positiva a *Mycobacteria chelonae*.

Caso 2. Paciente de 43 años, ama de casa con escolaridad de nivel primario. Con siete antecedentes obstétricos de gesta (para: 4, aborto: 1, cesárea: 2), el último hijo tenía 6 años de edad.

Inició su padecimiento dos años antes de su consulta con secreción serosa verdosa, no fétida y retracción del pezón casi inmediata de mama derecha. En la exploración física se encontró a la paciente con mamas simétricas pendulares sin aumento de volumen, con discreta retracción del pezón de mama derecho y salida de secreción verdosa.

Resultado de PCR: positiva a *Mycobacterium fortuitum*.

Caso 3. Paciente de 35 años, ama de casa, casada, con escolaridad secundaria. Con tres antecedentes obstétricos de gesta (para: 0, aborto: 0, cesárea: 3), el último hijo contaba con 5 años de edad.

Su padecimiento inició tres años antes de su consulta; con secreción blanquecina grumosa, escasa, discreto aumento de volumen bilateral, sin cambios en temperatura o textura de la glándula mamaria, a los seis meses inició con retracción del pezón bilateral.

Se encontró a la paciente con mamas pendulares simétricas no aumentadas de volumen (a pesar de que la paciente lo refirió), con retracción de pezones bilaterales y salida de secreción blanquecina principalmente de mama derecha en forma escasa en la exploración física.

Resultado de PCR y gabinete: positiva a *Mycobacterium fortuitum*. Se le realizó una ecosonografía de glándula mamaria, con diagnóstico radiográfico de mastopatía fibroquística.

Caso 4. Paciente de 32 años, empleada de comercio, con escolaridad de bachillerato, divorciada. Con tres antecedentes obstétricos de gesta (para: 0, aborto: 0, cesárea: 3), el último hijo tenía 10 años de edad.

Inició el padecimiento cinco años antes de su primera consulta con la presencia de secreción serosa, verdosa, escasa y recurrente de mama izquierda, recibió múltiples tratamientos antimicrobianos por haber sido catalogada como mastitis infecciosa en varias ocasiones, en el último año presentó retracción del pezón.

En la exploración física la paciente presentó mamas simétricas pendulares con discreto aumento de la izquierda y retracción completa del pezón, con secreción escasa serosa.

Resultado de PCR y gabinete: positiva a *Mycobacterium chelonae*. Se le realizó una ecosonografía de glándula mamaria, con diagnóstico radiográfico de mastopatía fibroquística.

Caso 5. Paciente de 44 años, casada dedicada al hogar, con escolaridad ausente (solo sabe leer y escribir su nombre). Presentó cinco antecedentes obstétricos de gesta (para: 1, cesárea: 4). El último hijo tenía 5 años de edad.

Su padecimiento inició tres años antes de la primera consulta con escasa secreción serosa blanquecina de mama derecha. En los últimos tres meses la paciente refirió retracción del pezón por lo que acudió a la consulta.

Presentó mamas asimétricas con discreto aumento de volumen en forma general de la derecha, retracción moderada de pezón y secreción blanquecina en la exploración física.

Resultado de PCR: positiva a *Mycobacterium chelonae*.

Caso 6. Paciente de 49 años, casada, ama de casa, con escolaridad de secundaria. Presentó dos antecedentes obstétricos de gesta (para: 2). El último hijo tenía 8 años de edad.

Inició hace cuatro años con aumento de volumen de mama izquierda en forma discreta con escasa secreción blanquecina, dos meses después la sintomatología se presentó también en la mama derecha, tres meses antes de su consulta inicial la paciente refirió presentar retracción del pezón de mama izquierda.

En la exploración física, la paciente presentó mamas asimétricas a expensas de aumento de volumen de la izquierda con discreta retracción de pezón y secreción serosa blanquecina moderada.

Resultado de PCR: positiva a *Mycobacterium chelonae*.

Discusión

Las micobacterias no tuberculosas (MNT), conocidas actualmente en el mundo hispano como micobacterias atípicas componen un grupo diverso de organismos que pueden producir enfermedad clínica en cualquier tejido del cuerpo, incluyendo la piel y tejido laxo.¹ Se dividen tradicionalmente en dos grupos teniendo en cuenta su velocidad de crecimiento en medios de cultivo: micobacterias de crecimiento rápido menor de siete días (RGM), y lentamente en más de siete días denominadas micobacterias de crecimiento lento (SGM).^{2,16} Usualmente las infecciones cutáneas causadas por MA, son especialmente producidas por RGM.⁷

Tres especies son las responsables de la mayoría de las enfermedades causadas por MA, estas son: *M. fortuitum*, *M. abscessus* y *M. chelonae*.⁹⁻¹⁸ El grupo *Mycobacterium fortuitum*, incluye tres especies distintas (*M. fortuitum*, *M. peregrinum* y *M. fortuitum* biovariedad,¹⁹ si bien recientemente se han descrito dentro de este grupo especies como *Mycobacterium alvei* y *Mycobacterium septicum*, entre otras; su aislamiento rara vez representa una verdadera infección y se debe tener en cuenta el contexto clínico.¹⁵ *M. fortuitum* es la bacteria que se encuentra de manera más frecuente en patologías de la piel, tejidos blandos, y es menos común en infecciones por catéteres o infecciones pulmonares. Nódulos y abscesos son encontrados de forma más frecuente en los meses posteriores a la lesión abrasiva o traumática, inyecciones o cirugías.^{3,4,8,16,17,19-21}

M. abscessus está identificado plenamente por producir infecciones posteriores a la aplicación de inyecciones, procedimientos quirúrgicos, broncoscopías y hemodiálisis, es la MA de creci-

miento rápido que causa más infecciones pulmonares.¹⁷

Mycobacterium chelonae habitualmente se describe en cuadros cutáneos e infecciones postraumáticas, siendo una de las especies con mayor resistencia al tratamiento médico dentro del RGM. Se ha asociado de manera más frecuente con pacientes inmunodeprimidos con bronquiectasias difusas y nódulos pulmonares, aunque también se ha descrito en enfisemas e incluso en pacientes inmunocompetentes con empiema y fístula broncopulmonar,²² es muy resistente a los desinfectantes, puede acabar contaminando soluciones de limpieza de endoscopios asociándose a seudoepidemias.²³ *M. chelonae* usualmente se disemina en la piel presentando patrones eritematosos no bien establecidos, con afecciones que presentan secreciones purulentas o necróticas.^{4,8,16,17,24}

En el presente estudio se encontró solamente la infección producida por *M. fortuitum* en dos pacientes y *M. chelonae* en el resto.¹⁶

Las MA se encuentran ampliamente distribuidas en la naturaleza colonizando el agua (también en depósitos de hospitales), suelo, material vegetal, aire, animales (ganado bovino y porcino, peces, monos y aves), plantas o material quirúrgico,^{4,10,11,25} su distribución no está confinada a un área geográfica o ambiente determinado, lo cual hace que frecuentemente pasen desapercibidas para los seres humanos.

Los mecanismos de transmisión suelen ser a través de las vías respiratoria y digestiva o mediante inoculación directa en el caso de la piel.²⁶ También se puede producir diseminación hematogena a partir de un foco visceral; el hombre no es un reservorio importante y no parece existir contagio directo entre personas de manera importante.^{4,27}

Las infecciones de piel y tejidos blandos suelen deberse a una inoculación directa de la MA a través de inyecciones y heridas traumáticas o quirúrgicas. No obstante, también pueden producirse en el contexto de una enfermedad diseminada por MA, especialmente en pacientes inmunodeprimidos.^{4,21,28,29} Aunque existen algunos cuadros clínicos bastante característicos de determinadas especies, muchos de ellos pueden ser causados por múltiples MA diferentes. La sospecha diagnóstica se realiza en virtud de los antecedentes (profesión, traumatismo, cirugía, exposición al agua o productos contaminados con MA, etc.), las manifestaciones clínicas y la negatividad de los estudios microbiológicos habituales.^{4,20,21,28,29}

Usualmente cursan con un periodo de incubación de 30 días (aunque estos periodos pueden ir de tres semanas a seis meses).^{30,31} Muchas ocasiones no se alcanza a identificar la fuente de propagación de las infecciones,^{1,17} en los seis casos que se muestran no se pudo localizar el factor determinante de su propagación.

Existen múltiples factores de riesgo entre los que se encuentran el compromiso inmunológico (secundarias a infecciones, patologías no infecciosas y quimioterapia) o en pacientes con uso crónico de corticoides,⁵ cirugías contaminadas, traumatismos de mama, uso de implantes mamarios, tatuajes, piercing, acupuntura, liposucciones, lipotransferencias, lactancia,^{5,9,12,18,25,27,29,32-35} exposición laboral a limpieza de piscinas y jacuzzis.³⁶

Las infecciones por MA generalmente están caracterizadas por ser infecciones de más de 10 semanas de evolución, algunas con fiebre, sudoración,³⁶ con alteraciones en piel caracterizadas por

enrojecimiento y pápulas.^{7,31} En el tejido mamario se pueden acompañar de secreción purulenta, olorosa y nodulaciones con masas palpables e hipertermia no cuantificada, en ocasiones acompañado de dolor.^{3,9,27,29,34} es importante señalar que en algunas ocasiones las lesiones no presentan gran respuesta linfática regional.^{12,25,37} Las pacientes del estudio solamente presentaron secreción mamaria como dato único con retracción del pezón secundaria muy probablemente a inflamación crónica con cicatrización de tejido mamario

El inicio del diagnóstico debe de iniciar descartando la presencia de otras patologías de mama, tanto infecciosa como no infecciosa en las pacientes. Varias pruebas son útiles para el diagnóstico de los pacientes con MA de mama, se debe de iniciar con: a) La detección del *Mycobacterium* mediante tinción de Zielh Neelsen o directamente por su aislamiento en cultivo. b) Cultivo en medios de secreción específicos:² cultivo en medio sólido de Lowenstein Jensen, Middlebrook y Stonebrink; y cultivos de medios líquidos, los cuales sirven generalmente para asignar las micobacterias a un subgrupo de acuerdo con la velocidad de crecimiento, temperatura de crecimiento, morfología de las colonias, pigmentación y fotoreactividad. c) Pruebas bioquímicas.²¹ d) Análisis cromatográfico²¹ e) La citología por aspiración con aguja fina puede no ser capaz de detectar el patógeno responsable, sino que se detecta la presencia de granulomas de células epitelioides y necrosis. f) La histopatología de la lesión identifica una inflamación granulomatosa crónica con necrosis caseosa y células gigantes; histológicamente la infección producida por MA se caracteriza por la presencia de un granuloma,³⁷ con infiltración linfocí-

tica difusa,²⁹ paniculitis, inflamación crónica, en algunas ocasiones con algunos granulomas sarcoidesiformes.^{4,16,17} g) La reacción en cadena de la polimerasa (PCR) es altamente sensible para el diagnóstico de micobacteria atípica de mama,^{26,27} esta prueba rara vez se utiliza, se recomienda en los casos con resultados negativos de los cultivos o para el diagnóstico diferencial entre otras formas de mastitis granulomatosa. h) Otros exámenes que nos ayudan a realizar diagnósticos diferenciales son: la ecografía de la mama (es barata, fácilmente accesible y ayuda en la caracterización de la lesión, se puede encontrar una masa hipoecogénica en 60% de los pacientes, por otra parte, puede identificar una fístula o un conducto sinusal que se observa en algunos casos de mastitis, resultados muy semejantes a los presentados por *M. tuberculosis*),³⁸ la tomografía computarizada y la resonancia magnética nuclear se utilizan para evaluar la extensión de la lesión más allá de la mama, principalmente hacia la pared torácica; y la mamografía ha demostrado no ser útil, sobre todo en mujeres jóvenes, debido a la alta densidad del tejido mamario,³⁹ por otra parte, los resultados de la mamografía en mujeres de edad avanzada son generalmente indistinguibles de carcinoma de mama.⁴⁰

Es importante señalar que en ocasiones no se puede tomar muestras de abscesos para cultivo o estos son negativos a crecimiento bacteriológico habitual, o a una respuesta inadecuada a los tratamientos estándares, se debe de considerar como probable causa de la infección a las MA.^{2,16} Sin tratamiento las infecciones por MA pueden llegar a la cronicidad de varios años.⁴

En este momento no existe un algoritmo o tratamiento totalmente establecido^{2,37} para las pacientes que pre-

sentan MA en mama. El tratamiento está encaminado principalmente al aspecto médico y quirúrgico, en la utilización de antibioticoterapia por periodos de tres hasta meses.^{2,10,27,36}

En el caso de *M. chelonae* se recomienda principalmente el uso de claritromicina,^{4,5,8,10,27,31,35} ciprofloxacino,^{4,12,41} cefazolina,⁴¹ cloxacilina,⁷ linezolid,³⁶ fluozacina,^{16,29,32} cefuroxime,³⁷ imipenem,²⁹ azitromicina,^{4,10} moxifloxacina,³⁶ doxicilina,⁵ cefotaxima,¹⁸ amikacina^{12,17,18,21,31,32} y tobramicina.¹⁷ Para las infecciones ocasionadas por *M. fortuitum* se recomienda tratamiento con dos antibióticos por un periodo de tres a seis meses.¹⁰

Las seis pacientes del estudio presentaron tratamiento a base de claritromicina 1 g/24 hs distribuida en 500 mg cada 12 hs y levofloxacina de 750 mg por día, por seis meses sin descanso. Después de este periodo todas las pacientes se encontraban en remisión clínica completa con disminución importante de retracción del pezón y sin secreciones mamarias.

El tratamiento quirúrgico está encaminado principalmente para drenar abscesos, desbridar heridas, limpieza de ulceraciones^{3,42} y retiro de material sobre todo en el caso de implantes mamarios.^{12,25,31}

Las pacientes en estudio tuvieron como antecedentes de importancia el haber tenido embarazos, el síntoma primordial fue la secreción mamaria y retracción del pezón, sin manifestaciones agregadas. Por su ubicación geográfica es poco probable una transmisión directa o a través de fómites. Se deberá realizar una investigación epidemiológica para conocer factores de riesgo no detectados oportunamente para evitar esta enfermedad.

Por otra parte, la campaña de detección de cáncer de mama también puede servir al mismo tiempo como un tamizaje de las mujeres con secreciones mamarias para su adecuado diagnóstico de enfermedades producidas por micobacterias (tuberculosas o atípicas) o de otro tipo en el primer nivel de atención.

Agradecimientos

Agradecemos la colaboración ofrecida por el personal del laboratorio de Micobacterias de la Jurisdicción Sanitaria no. VI de la Secretaría de Salud del estado de Jalisco, México, y al personal del Departamento de Biología Molecular del Centro Universitario de Ciencias de la Salud de la Universidad de Guadalajara por la ayuda realizada en la elaboración de las técnicas de identificación de micobacterias atípicas.

Referencias

1. Piersimoni C, Scarparo C. Extrapulmonary Infections Associated with Nontuberculous Mycobacteria in Immunocompetent Persons. *Emerging Infectious Diseases*. 2009;15(9):1544-51.
2. García-Martos P, García-Agudo L. Infecciones por micobacterias de crecimiento rápido. *Enferm Infecc Microbiol Clin*. 2012;30(4):192-200.
3. Faria S, Joao I, Jordao L. General Overview on Nontuberculous Mycobacteria, Biofilms, and Human Infection. *Journal of Pathogens* [Internet]. 2015; Disponible en: <http://dx.doi.org/10.1155/2015/809014>
4. Valdés F, Cid A. Micobacterias atípicas. *Actas Dermosifiliogr*. 2004;95(6):331-57.
5. Pinto-Gouveia M, Gameiro A, Ramos L, Cardoso J, Bitres M, Tellechea O, et al. *Mycobacterium chelonae* Is an Ubiquitous Atypical Mycobacterium. *Case Rep Dermatol*. 2015;7:207-11.
6. Griffith DE, Aksamit T, Brown-Elliott BA, Catanzaro A, Daley C, Gordin F. An official ATS/IDSA statement: diagnosis, treatment, and prevention of nontuberculous mycobacterial disease. *Am J Respir Crit Care Med*. 2007;175:367-416.
7. Wentworth A, Drage L, Wengenack N, Wilson J, Lohse C. Increased Incidence of Cutaneous Nontuberculous Mycobacterial Infection, 1980 to 2009: A Population-Based Study. *Mayo Clin Proc*. 2013;88(1):38-45.
8. Camarena MJ, González PR. Micobacterias atípicas y su implicación en patología infeccio-

- sa pulmonar. *Enferm Infecc Microbiol Clin*. 2011;29(Supl 5):66-75.
9. Yoo H, Choi SH, Kim YJ, Kim SJ, Cho YU, Choi SJ. Recurrent Bilateral Breast Abscess Due to Nontuberculous Mycobacterial Infection. *J Breast Cancer*. 2014;17(3):295-8.
10. Diagnóstico y tratamiento de las Infecciones por Micobacterias No Tuberculosas. México: Secretaría de Salud; 2014 [Internet]. Disponible en: <http://www.cenetec.salud.gob.mx/descargas/gpc/CatalogoMaestro/IMSS-650-14-MicobacteriosisNotuberculosa/650GER.pdf>
11. Wayne L, Sramek H. Agents of Newly Recognized or Infrequently Encountered Mycobacterial Diseases. *Clinical Microbiology Reviews*. 1992;1-25.
12. García-Monge M, Ramírez SP, Foero de la Sotilla A, Villanueva MJ, Pérez QJ. Infección por micobacterias atípicas de crecimiento rápido en implantes mamarios. Dos casos importados de Latinoamérica. *Rev Clin Esp*. 2014;214(Esp Congr):311.
13. Instituto Nacional de Geografía y Vivienda. Censo Poblacional del 2010 [Internet]. Disponible en: <http://www3.inegi.org.mx/sistemas/mexicocifras/default.aspx?src=487&e=14>.
14. Gobierno del Estado de Jalisco. Región 06 Sur [Internet]. Disponible en: <http://www.ceajalisco.gob.mx/reg06.html>
15. Roth A, Fischer M, Hamid M, Michalke S, Ludwig W, Mauch H. Differentiation of phylogenetically related slowly growing mycobacteria based on 16S-23S rRNA. Gene internal transcribed spacer sequences. *J Clin Microbiol*. 1998;36(1):139-47.
16. Bose S, Saini S, Gkinikar A, Barapatre R. Breast Abscess Due to Mycobacterium Fortuitum: A Case Report. *Journal of Clinical and Diagnostic Research*. 2012;(Suppl-1),Vol-6(3):449-50.
17. Gentry C. Atypical Mycobacteria. Pharmacotherapy Self-Assessment Program 5th edition [Internet]. Disponible en: <https://www.accp.com/docs/bookstore/psap/p5b6sample02.pdf>
18. Lizaso D, García M, Aguirre A, Esposto A. Infección protésica mamaria por Mycobacterium fortuitum en una paciente con lupus eritematoso sistémico. *Rev Chil Infect*. 2011;28(5):474-8.
19. Blanco RM, Inumaru GV, Giampaglia C, Ueki S, Chimara E, Yoshida J, et al. Strategies for identification of the Mycobacterium fortuitum complex species. *Rev. Inst. Solofo Lutz*. 2002;61(2):91-6.
20. Alcaide F, Esteban J. Infecciones cutáneas y de partes blandas por micobacterias no tuberculosas. *Enferm Infecc Microbiol Clin*. 2010;28(Supl 1):46-50.
21. Soilán B, Kawabata A, Salinas M, Paredes ME, Abente S, Meyer MT, et al. Post-surgical infection by rapid growth atypical Mycobacteria. *An. Fac. Cienc. Méd*. 2008;41(3):43-5.
22. Hsieh HC, Lu PL, Chen TC, Chang K, Chen YH. Mycobacterium chelonae empyema in an immunocompetent patient. *J Med Microbiol*. 2008;57:664-7.
23. Nomura K, Ogawa M, Miyamoto H, Muratani T, Taniguchi H. Antibiotic susceptibility of glutaraldehyde-tolerant Mycobacterium chelonae from bronchoscope washing machines. *Am J Infect Control*. 2004;32:185-8.
24. Bartralot SR, García-Patos V, Sitjás D, Rodríguez-Cano L, Mollet J, Martín-Casabona N, et al. Clinical patterns of cutaneous non tuberculous mycobacterial infections. *Br J Dermatol*. 2005;152:727-34.
25. Rubino C, Brongo S, Pagliara D, Cuomo R, Abbinante G, Campitiello N, et al. Infections in breast implants: a review with a focus on developing countries. *J Infect Dev Ctries*. 2014;8(9):1089-95.
26. Nguyen H, Le C, Nguyen H. An Unusual Case of a Cervical Mass Due to Nontuberculous Mycobacterium fortuitum Infection. *The Permanente Journal/Fall*. 2008;12(4):49-51.
27. Perlman M. Mycobacterium chelonae Breast Abscess Associated With Nipple Piercing. *Infectious Diseases in Obstetrics and Gynecology*. 1995;3:116-8.
28. Wick M, Tazelaar H. Psudoneoplastic lesions. General Considerations. *Arch Pathol Lab Med*. 2010;134:351-61.
29. Betal D, Macneill F. Chronic breast abscess due to Mycobacterium fortuitum: a case report. *Journal of Medical Case Reports*. 2011;5:188.
30. Di Martino B, Riveros R, Medina R, Knopfmacher O, Rodríguez MI, Bolla de Lescano R. Atypical mycobacteriosis caused by Mycobacterium chelonae in an immunosuppressed patient. Report of a case. *Rev Panam Infectol*. 2013;15(1-4):47-52.
31. Bessa WG, Volpe DV, Moraes PL, Faria J, Radwanski H, Pitangui I. Mycobacteriosis in patients with breast implants: a case review from the Ivo Pitanguy Institute. *Rev. Bras. Cir. Plást*. 2011;26(3):482-7.
32. Meshikhes A, Al-Gassab A, Al-Jaffar L, Tinguria T, Al-Meer Z, Borgio F. Atypical Mycobacteria. An Unusual cause of breast abscess. *Annals of Saudi Medicine*. 1997;17(3):337-9.
33. Parimalam K, Senthil G, Vinnarasan M, Arumugakani V, Amutha B, Lalitha S, et al. Multiple nontuberculous scrofulodermas showing dramatic response to clarithromycin. *Indian Dermatol Online J*. 2015;6(1):31-3.
34. Al Soub H, Al-Maslamani E, Al-Maslamani M. Mycobacterium fortuitum abdominal wall abscesses following liposuction. *Indian J Plast Surg*. 2008;41(1):58-61.
35. Preda V, Maley M, Sullivan J. Mycobacterium chelonae infection in a tattoo site. *MJA*. 2009;190(5):279.
36. Schcolnik CA, Hernández CA, Vega MM, Arenas GR, Fernández MR. Lipotransferencia complicada con micobacteriosis atípicas. Reporte de dos casos y revisión de la literatura. *Gaceta Médica de México*. 2014;150(Suppl 3):311-6.
37. Urganci A, Yorulmaz I, Karaca B. Granulomatous Mastitis Due to Mycobacterium Abscessus. *The Journal of Breast Health*. 2011;7(3):182-4.
38. Tewari M, Shukla HS. Breast tuberculosis: diagnosis, clinical features & management. *Indian J Med Res*. 2005;122(2):103-10.
39. Ochoa AM, Ortiz MJ. Tuberculosis de mama. Reporte de un caso. *Ginecol Obstet Mex*. 2009;77(6):282-6.
40. Kessler E, Wolloch Y. Granulomatous mastitis: a lesion clinically simulating carcinoma. *Am J Pathol*. 1972;58:642-6.
41. Kim, Lee H, Tyson C. Mycobacterium chelonae Infection Following Liposuction. *Acute Communicable Disease Control*. 2008;Special Studies Report:47-51.
42. Fica A, Soto A, Dabanch J, Porte L, Castro M, Thompson L, et al. Atypical mycobacterial infections in five adult patients without evidence of immunosuppression. Making an experience. *Rev Chilena Infectol*. 2015;32(1):80-7.