



COMUNICACIÓN BREVE

Rabdomiosarcoma primario de corazón como causa de síncope recurrente en el adulto

Julio Alexander Díaz-Pérez,¹ Diego Gómez-Arbeláez,² Gabriel Alexander Hurtado-Gomez.²

¹UCSD Moores Cancer Center, La Jolla CA, and Universidad de Santander, UDES, Bucaramanga, Colombia.

²Morristown Memorial Hospital, Morristown NJ.

Recibido el 10 de diciembre de 2008; aceptado el 2 de agosto de 2011.

PALABRAS CLAVE

Rabdomiosarcoma;
Síncope; Corazón;
Neoplasias del corazón;
México.

Resumen

El corazón puede ser afectado por neoplasias primarias o secundarias. Estas últimas son más frecuentes. Sin embargo, las neoplasias primarias adquieren particular importancia ya que constituyen un grupo de diverso origen y comportamiento, que se traduce en un tratamiento y manifestaciones clínicas diferentes. Se presenta el caso de una mujer de 45 años, quien consultó por síncope a repetición de un año de evolución, acompañados de palpitaciones y dolor torácico. El ecocardiograma identificó masa de 2.1 cm por 1.8 cm en aurícula izquierda. La biopsia endomiocárdica demostró un rabdomiosarcoma primario de corazón. La paciente muere luego de documentarse una sobrevida de 22 meses. En este caso se observó una sobrevida prolongada, gracias al adecuado estudio de sus síntomas, diagnóstico y tratamiento precoz.

KEYWORDS

Rhabdomyosarcoma;
Syncope; Heart; Heart
neoplasms; Mexico.

Recurrent syncope secondary to primary cardiac rhabdomyosarcoma

Abstract

Primary or secondary neoplasms can affect the heart. Secondary are more common. However, primary neoplasms are relevant because is a group with diverse genesis, behavior, treatment and clinical manifestations. We present a case of a 45 year-old woman, with recurrent syncope started 1 year before her first consult. She had palpitations and chest pain. Echocardiography identified a left atrium mass of 2.1 x 1.8 cm. Endomyocardial biopsy document a primary rhabdomyosarcoma of the heart. The patient dies after a overall-survival of 22 months. This case presented had a good study of its symptoms with an accurate diagnosis and early treatment, which provided prolonged survival of this rare and aggressive neoplasm.

Correspondencia: Julio A. Díaz-Pérez. 3855 Health Science Dr. MC0820 La Jolla, CA, 92037. Teléfono: (858) 822-3334. Correo electrónico: jdiazperez@ucsd.edu

Introducción

El corazón puede comprometerse por neoplasias primarias o secundarias.^{1,2} Las secundarias son 20 a 40 veces más frecuentes. Las neoplasias primarias cardíacas (NPC), son inusuales (prevalencia entre 0.0017% a 0.28% en autopsia e incidencia de 0.02% cada año). En años recientes, su hallazgo ha aumentado gracias a avances en imagenología.²⁻⁴ Las NPC constituyen un grupo de origen, histopatología, manifestaciones y tratamiento diverso, que pueden comprometer endocardio, miocardio y epicardio.² Su detección se realiza usualmente por estudios *post-mortem*.⁴ Sin embargo, gracias a adelantos en biopsia endomiocárdica se puede realizar un adecuado estudio *pre-mortem*.¹ Entre las NPC las benignas (bajo grado, recurrencia local) son más frecuentes (72%), y dentro de ellas los mixomas constituyen 50%. Por otro lado, los tumores malignos (alto grado, con potencial metastásico) están representados en forma predominante por diferentes tipos de sarcomas.² A continuación se describe un caso de rabdomiosarcoma primario del corazón (RPC) identificado en forma precoz en una paciente adulta, gracias a un adecuado estudio de su principal síntoma: síncope a repetición.

Presentación del caso

Mujer de 45 años, con síncope de repetición de un año de evolución, acompañados de palpitaciones y dolor torácico opresivo, leve, no irradiado, en forma intermitente. Negó antecedentes patológicos, quirúrgicos y de otro tipo. En el examen físico fue normal. El electrocardiograma mostró ritmo sinusal sin alteraciones. El ecocardiograma transtorácico identificó masa de 2.1 cm por 1.8 cm en la aurícula izquierda contigua a la válvula mitral. Se decidió la toma de biopsia endomiocárdica, la cual evidenció una neoplasia mesenquimal maligna compuesta por células ovoides, pleomorfas de núcleo vesiculoso y múltiples nucleólos, semejantes a rabdomioblastos. Estas células se disponían en patrón fusiforme y solido (Figura 1). Las células neoplásicas fueron positivas para desmina y actina de músculo específico, y negativas para CD45, CD34, CD31 y antígeno de membrana epitelial (Figuras 1 y 2). Con base en estos hallazgos, se realizó el diagnóstico de RPC (sarcoma de alto grado). La tomografía computarizada (TC) de cráneo, tórax y abdomen no demostró diseminación a distancia. No se realizó resección quirúrgica. Se aplicó radioterapia (seis sesiones) y quimioterapia (doxorubicina + ifosfamida) y fue monitoreada con TC en forma periódica. La paciente presentó una sobrevida libre de síntomas de 18 meses presentando una recurrencia local (nueva masa de 1.5 cm en aurícula izquierda) documentada por TC. La paciente falleció luego de una sobrevida global (OS) de 22 meses debido a choque cardiogénico por una falla cardíaca secundaria posiblemente debido a la presencia de recurrencia de la neoplasia (masa) y el efecto cardiotóxico quimioterapéutico.

Discusión

En este manuscrito se informa sobre un caso con diagnóstico *pre-mortem* de un sarcoma cardíaco de alto grado. La descripción de casos de NPC no es

reciente, ya en 1559 Colomnus y en 1835 Alberts realizaban descripciones de este tipo de neoplasias; sin embargo, éstas eran limitadas a descripciones *post-mortem* (de autopsia). Lo cual continuó pasando a comienzos del siglo pasado cuando von Recklinhausen en 1902 describió un rabdomioma (siendo este el primer informe sobre NPC con diferenciación muscular) y cuando Yates en 1931 informó por primera vez casos de mixomas cardíacos.^{5,6} Caso similar ocurría con los tumores malignos, también eran identificados sólo en autopsias, Barnes informó el primer sarcoma primario de corazón en 1934. Es así como el reconocimiento clínico (*pre-mortem*) de las NPC es relativamente reciente, tan sólo en 1951 Prichard postuló la imposibilidad de su tratamiento quirúrgico y afirmó que su diagnóstico *pre-mortem* era imposible o fruto de la casualidad.⁶ Curiosamente el primer diagnóstico *in vivo* fue realizado mediante el uso de la angiografía un año después (1952) por Goldberg, siendo Crawford el primero en realizar una resección exitosa de un mixoma atrial en 1955.⁷ Posteriormente, se han informado ocasionales casos de NPC, con series que informan una preponderancia de tumores benignos (72%) encabezados por el mixoma, seguidos de rabdomioma, fibroma, fibroelastoma papilar, tumor fibroso solitario y lipoma.^{2,8} Las neoplasias malignas constituyen el restante 28%, y están encabezadas por el angiosarcoma, seguidas de rabdomiosarcoma, mesotelioma maligno, fibrosarcoma, linfoma, leiomiomasarcoma, liposarcoma y osteosarcoma.^{2,8}

El rabdomiosarcoma, denominado anteriormente rabdomioblastoma, miosarcoma y rabdomioma maligno, deriva generalmente del mesénquima de las hojas esplánicas mesodérmicas que originan el cúmulo angiogénico.^{6,9} Este es el NPC más común en niños y adolescentes (75% de los sarcomas cardíacos en menores de un año),¹⁰ su presentación en edad adulta es muy poco frecuente con escasos casos publicado.¹ Es más común en hombres,^{2,10} por tanto, el presente caso, mujer adulta con diagnóstico *pre-mortem*, es extremadamente inusual. Los rabdomiosarcomas a diferencia de los demás NPC no presentan predilección por una localización y es frecuente que comprometan en forma múltiple al corazón (60%),¹¹ lo anterior provoca que la mitad de los pacientes presenten una obstrucción de al menos una válvula, aunque también es frecuente la afectación pericárdica (50%).¹² El RPC generalmente produce síntomas clínicos inespecíficos (fiebre, anorexia, pérdida de peso y disnea), o también puede no ofrecer síntomas hasta que existan metástasis; los síntomas más específicos son los síncope a repetición (por compromiso valvular) y la sensación de palpitaciones (por compromiso de la conducción cardíaca)^{4,5,7,12} aunque también se han informado casos de muerte súbita. El electrocardiograma suele ser normal a excepción de posibles arritmias, aunque en ocasiones pueden apreciarse trastornos difusos de la repolarización o conducción.⁴ La radiografía de tórax no muestra datos importantes a menos que se desarrollen metástasis pulmonares, que presentan la imagen típica "en suelta de globos", o se observe una silueta cardíaca aumentada como expresión de falla cardíaca o derrame pericárdico.¹¹ La ecocardiografía es el método de elección para el diagnóstico inicial de las masas intracardiacas debido a que aporta datos relevantes sobre su localización, extensión y densidad.¹³ Recientemente, la resonancia magnética se

ha utilizado para la evaluación de los tumores cardíacos, y se ha encontrado que ésta ofrece múltiples ventajas: resolución espacial excelente que permite asegurarse de la extensión extra e intracardiaca, además puede diferenciar los tejidos sin la administración de contraste.^{3,13} Todo ello es importante en la planeación del tratamiento.³

En el estudio patológico, estrategias poco invasivas como la punción aspiración con aguja fina (PAAF) con posterior análisis citológico han sido propuestas; sin embargo, su calidad es muy inferior a la lograda con biopsias endomiocárdicas o abiertas.¹⁴ Los RPC son generalmente neoplasias extensas que comprometen gran parte del corazón, de forma nodular, blanda, con necrosis central.^{2,15} En la histopatología, se diferencian dos formas de presentación, una juvenil (embrionaria o alveolar) y una adulta.¹⁵ El hallazgo de rabdomioblastos es fundamental para el diagnóstico.¹⁶ El RPC presenta gran variabilidad histológica, con pleomorfismo y anaplasia. Dentro del mismo tumor pueden existir áreas mixoides, fusocelulares y sólidas; también pueden observarse focos de necrosis y hemorragia. Los núcleos son frecuentemente de gran tamaño y vesiculares. Se pueden observar células gigantes y mitosis anormales. Los rabdomioblastos pueden adoptar diferentes morfologías: forma de renacuajo, forma de raqueta con núcleo excéntrico, forma redondeada con un núcleo y abundante citoplasma, forma de células gigantes con múltiples núcleos y abundante citoplasma, y forma de tela de araña con vacuolas periféricas.¹⁵⁻¹⁷ El citoplasma de los rabdomioblastos es eosinófilo y granular, con estriaciones transversales detectadas a gran aumento (lo cual indica diferenciación muscular estriada).¹⁷ Estas estriaciones se identifican al microscopio óptico en sólo 20% a 30%, pero en el microscopio electrónico pueden verse hasta en 90% de los casos.^{17,18} Para el diagnóstico de certeza deben utilizarse inmunohistoquímica con positividad para actina muscular específica, desmina y mioglobina. Los rabdomioblastos poco diferenciados pueden detectarse con HHF35 o miogenina, también estas lesiones muestran reactividad histoquímica para PAS con diastasa.^{16,17}

El pronóstico de los sarcomas cardíacos es pésimo debido al estadio avanzado del tumor al momento del diagnóstico, la sintomatología no específica y baja sospecha, todo lo anterior se traduce en demora en el diagnóstico.

Los órganos más frecuentemente comprometidos por las metástasis son los pulmones, riñones, hígado, glándulas supra-adrenales y huesos.⁹⁻¹¹ La resección quirúrgica de los tumores cuando son pequeños es posible; sin embargo, este tumor presenta gran agresividad, cursa con una alta frecuencia de metástasis locales y a distancia en el momento del diagnóstico, lo cual hace esta estrategia terapéutica poco usada,^{1,19} y en muchos casos se opta por estrategias paliativas para el tratamiento de estos tumores. Además, estos pacientes tienen pobre respuesta al tratamiento con quimio y radioterapia limitando así su sobrevida, en muchos casos, a menos de 12 meses, con ningún caso reportado de sobrevida mayor a cinco años.^{19,20} Recientemente algunos reportes han propuesto el trasplante cardíaco como una alternativa para el tratamiento de estas neoplasias. Lamentablemente esta estrategia terapéutica no fue disponible para nuestra paciente, a pesar de que ella tenía dos características que se han propuesto como indicaciones para este procedimiento: tumores cardíacos no resecables libres de metástasis.

Conclusión

Se presenta un caso de diagnóstico *pre-mortem* de RPC con respuesta parcial a la combinación de quimioterapia y radioterapia que permitió una sobrevida global superior a la usual para estas neoplasias.

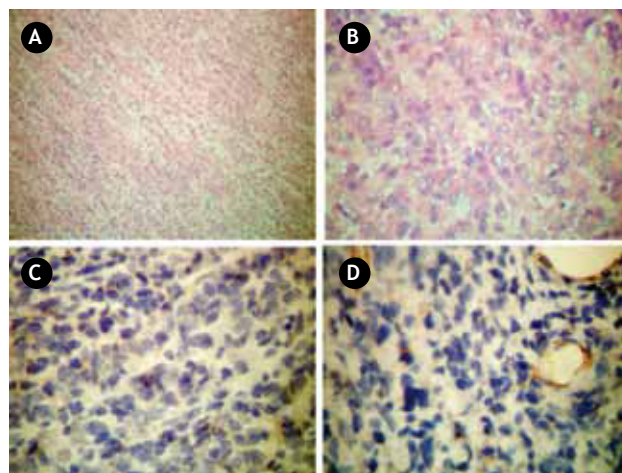


Figura 1. En A se reconoce neoplasia maligna compuesta por células pleomorfas, distribuidas en forma fasciculada (HE 4.5 aumentos). En B se reconoce detalle citológico, en el que se observan células con núcleos irregulares, hipercromáticos, con frecuentes nucléolos y ocasionales mitosis atípicas, rodeados de escaso citoplasma (HE 40 aumentos). En C se reconoce negatividad para antígeno común leucocitario (CD 45), y en D se reconoce negatividad para CD31.

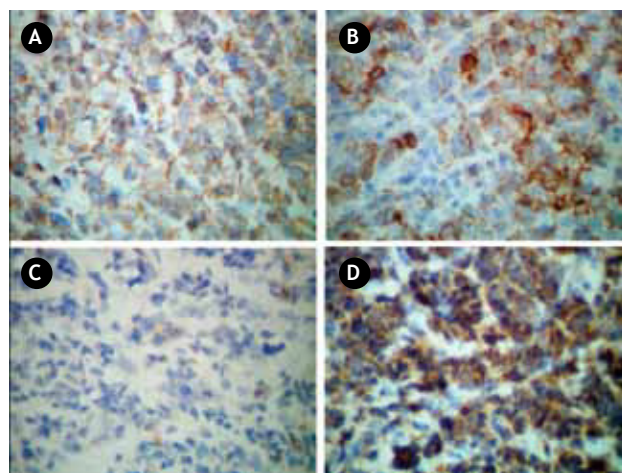


Figura 2. En A se reconoce la positividad para vimentina, en B positividad para desmina, en C negatividad para antígeno de membrana epitelial (EMA) y en D positividad para actina músculo específica.

Referencias

1. Valdovinos Mahave MC, Tejada Artigas A, Muñoz Marco J, et al. Taponamiento cardíaco por un rhabdomyosarcoma en la aurícula derecha. *Med Clin* 1997;109:79.
2. McAllister HA Jr, Hall RJ, Cooley DA. Tumors of the heart and pericardium. *Curr Probl Cardiol* 1999;24:57-116.
3. Szucs RA, Rehr RB, Yanovich S, et al. Magnetic resonance imaging of cardiac rhabdomyosarcoma. Quantifying the response to chemotherapy. *Cancer* 1991;67:2.066-2.070.
4. Bombi JA, Fitó R. Varón de 24 años con hemopericardio. *Med Clin* 1989;92:29-35.
5. Castorino F, Masiello P, Quattrocchi E, et al. Primary cardiac rhabdomyosarcoma of the left atrium: an unusual presentation. *Tex Heart Inst J* 2000;27:206-208.
6. Induni E, Pucc J, Soto L. Tumores Intracardiácos. *Revista Costarricense de Cardiología* 2002;4:7-11.
7. Skopin II, Serov RA, Makushin AA, et al. Primary rhabdomyosarcoma of the right atrium. *Interact Cardiovasc Thorac Surg* 2003;2:316-318.
8. Prichard RW. Tumours of the heart. Review of the subject and report of one hundred and fifty cases. *Arch Pathol* 1951;51:98-128.
9. Köbbert C, Möllmann C, Schäfers M, et al. Transgenic model of cardiac rhabdomyosarcoma formation. *J Thorac Cardiovasc Surg* 2008;136:1178-1186.
10. Cubides CA, Salazar G, Muñoz A, et al. Tumores cardíacos primarios. *Rev Col Cardiol* 2003;10:472-485.
11. McAllister HA. Tumors of the heart and pericardium. En: Silver MD, editor. *Cardiovascular pathology*. Nueva York, Churchill Livingstone, 1983;2:936-937.
12. Tavit Y, Turkoglu S, Tacoy G, et al. Huge biatrial cardiac rhabdomyosarcoma resulting in bilateral atrioventricular valve obstruction. *Cardiovasc Pathol* 2006;15:354-355.
13. Villacampa VM, Villarreal M, Ros LH, et al. Cardiac rhabdomyosarcoma: diagnosis by MR imaging. *Eur Radiol* 1999;9:634-637.
14. Moriarty AT, Nelson WA, McGahey B. Fine needle aspiration of rhabdomyosarcoma of the heart. Light and electron microscopic findings and histologic correlation. *Acta Cytol* 1990;34:74-78.
15. Cipriano Abad. Tumores cardíacos (II). Tumores primitivos malignos. Tumores metastásicos. Tumor carcinoide. *Rev Esp Cardiol* 1998;51:103-114.
16. McAllister HA, Fenoglio JJ. Tumors of the cardiovascular system. *Atlas of Tumor Pathology*. Washington: Armed Forces Institute of Pathology; 1978. pp. 73-119.
17. Enzinger FM, Weiss SW. *Soft tissue tumors*. St. Louis: Mosby; 1995. pp.539-568.
18. Attanasio A, Romitelli S, Mauriello A, et al. Cardiac rhabdomyosarcoma: a clinicopathologic and electron microscopy study. *G Ital Cardiol* 1998;28:383-386.
19. Shapiro LM. Cardiac tumours: diagnosis and management. *Heart* 2001;85:218-222.
20. Satoh M, Horimoto M, Sakurai K, et al. Primary cardiac rhabdomyosarcoma exhibiting transient and pronounced regression with chemotherapy. *Am Heart J* 1990;120:1.458-1.460.