



## Archivos de Cardiología de México

www.elsevier.com.mx



### IMÁGENES EN CARDIOLOGÍA

## Miocardopatía dilatada, secundaria a miocarditis, complicada con trombo apical. Informe de un caso

Luis Córdova Alveláis<sup>a,\*</sup> y Julio Córdova López<sup>b</sup>

<sup>a</sup>Facultad de Medicina, Unidad Saltillo, Universidad Autónoma de Coahuila, Saltillo, México

<sup>b</sup>Instituto Nacional de Cardiología Ignacio Chávez, Tlalpan, México D.F., México

Recibido el 22 de enero de 2007; aceptado el 18 de mayo de 2007

#### PALABRAS CLAVE

Miocardopatía dilatada;  
Miocarditis viral;  
Ecocardiografía;  
Trombo apical

#### Resumen

La miocarditis aguda es un síndrome que, en ocasiones, pasa inadvertido hasta que el paciente se encuentra en franca insuficiencia cardíaca. Reportamos un caso que ilustra la disfunción ventricular grave, probablemente secundaria a un episodio de miocarditis posviral, así como la importancia de la evaluación ecocardiográfica para detectar otras complicaciones.

© 2007 Instituto Nacional de Cardiología Ignacio Chávez. Todos los derechos reservados.

#### KEYWORDS

Dilated  
myocardiopathy;  
Viral myocarditis;  
Echocardiography;  
Apical clot

#### Dilated myocardiopathy complicated with an apical clot secondary to a myocarditis. Report of a case

#### Abstract

Acute myocarditis is a syndrome, until the patient is in heart failure. We report a case illustrating severe systolic dysfunction most probably due to an episode of postviral myocarditis, and the importance of echocardiogram in evaluating possible complications.

© 2007 Instituto Nacional de Cardiología Ignacio Chávez. All rights reserved.

\*Autor para correspondencia.

Correo electrónico: lcordova\_tlaloc@yahoo.com (L. Córdova Alveláis).

## Introducción

La miocarditis aguda viral o posviral produce disfunción ventricular sistólica de grado diverso, que puede ser desde clínicamente indetectable hasta fatal a corto plazo; sin embargo, la mayoría de los casos experimenta cierto grado de recuperación de la función ventricular.

En el ecocardiograma el dato más característico es la disfunción sistólica, en un comienzo sin dilatación de cavidades y con alteraciones segmentarias de la contracción. En otros casos, el fallo ventricular es mayor, hay dilatación de las cavidades y pueden formarse trombos intracavitarios y presentarse congestión venosa sistémica y venocapilar pulmonar con derrame pericárdico discreto<sup>1</sup>.

## Caso clínico

Paciente mujer de 14 años de edad, con historia de 2 meses con disnea progresiva de medianos a mínimos esfuerzos, ortopnea, disnea paroxística nocturna, edema de miembros inferiores y aumento del perímetro abdominal. Presentó odinofagia e hipertermia 3 meses antes del estudio ecocardiográfico.

En la exploración física se encontraba disneica, a pesar de la utilización de oxígeno por catéter nasal, e ictérica; presentó una presión arterial de 80/40 mmHg; una frecuencia cardíaca de 120 latidos por minuto, sin fenómenos soplares; hepatomegalia de 4-4-4 cm por debajo del borde costal en líneas convencionales; campos pulmonares con estertores subcrepitantes bibasales; ascitis en moderada cantidad y edema de miembros pélvicos.

La paciente fue referida al estudio sin diagnóstico presuntivo.

El estudio ecocardiográfico (figs. 1 y 2) mostró dilatación de las cuatro cavidades, fallo contráctil del ventrículo izquierdo (VI), derrame pericárdico y trombo apical. El diámetro diastólico del VI era de 5,07 cm, la distancia E septum de 2,07 cm, con fracción de expulsión

de 17%, y la hipocinesia era generalizada. El ventrículo derecho midió 2,38 cm y la aurícula izquierda, 4,25 cm. Tenía además insuficiencia tricuspídea grave, con velocidad de 254 cm/s y gradiente de 25,9 mmHg, así como insuficiencia pulmonar ligera. Desafortunadamente, la paciente fue referida sólo para un estudio e ignoramos cuál fue su evolución.

## Discusión

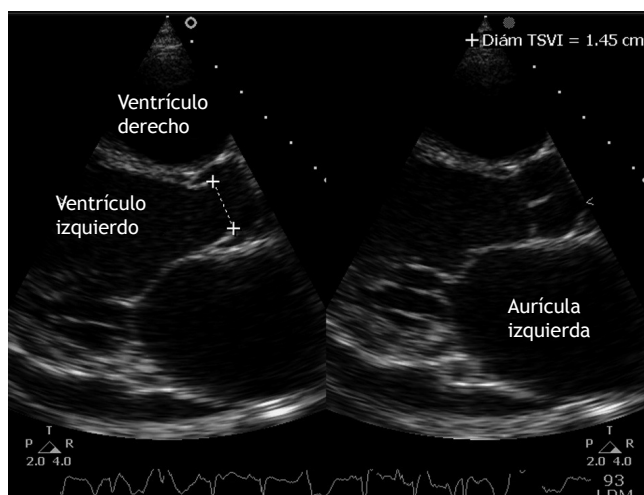
Durante muchos años, la etiología de la progresión de miocarditis a miocardiopatía dilatada se ha investigado y pobremente comprendido. Actualmente se sugiere que la progresión puede deberse a persistencia viral<sup>2</sup>, apoptosis<sup>3</sup> y reacción autoinmunitaria<sup>4</sup>.

Aproximadamente, la mitad de los pacientes tienen el antecedente de un cuadro infeccioso respiratorio alto<sup>5</sup>. En una revisión reciente de pacientes hospitalizados se encontró que el 50% tenía manifestaciones de insuficiencia cardíaca y los hallazgos ecocardiográficos fueron dilatación de varias cámaras, reducción en la fracción de expulsión, derrame pericárdico y anomalías en la contractilidad que pueden ser focales o generalizadas<sup>6</sup>.

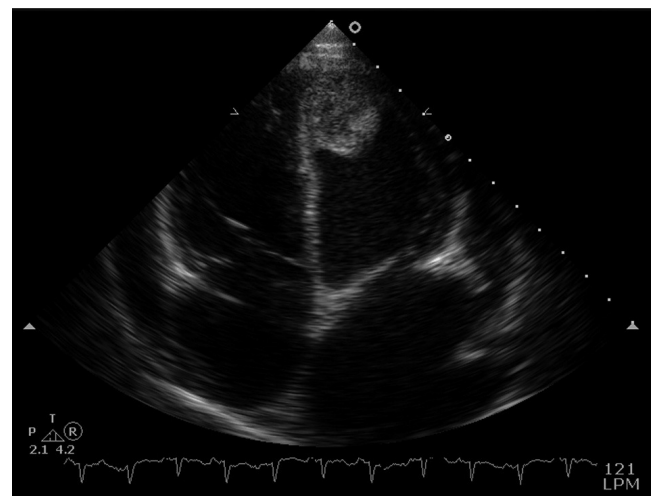
En la bibliografía científica mexicana se refiere que el dato más característico es la disfunción sistólica, con diámetros diastólicos y engrosamiento sistólico normales; además, señala que en el 15% de los casos se observan trombos intracavitarios y derrame pericárdico discreto<sup>7</sup>.

El seguimiento ecocardiográfico es fundamental para determinar el grado de recuperación de la función y, por tanto, seleccionar el tipo de terapia que se debe indicar<sup>8</sup>. Recientemente, se publicó que la terapia combinada con fármacos y asistencia mecánica puede ser una opción de tratamiento en estos pacientes<sup>9</sup>.

Aun en textos de ecocardiografía, se dispone de pocas imágenes de esta afección y no se ha encontrado en ninguno de ellos la coexistencia de todos los hallazgos descritos previamente.



**Figura 1** Aproximación paraesternal, eje largo del ventrículo izquierdo. Se observa la dilatación de ambos ventrículos y de la aurícula izquierda, así como un derrame pericárdico.



**Figura 2** Aproximación apical de 4 cámaras. Se observa dilatación de las cuatro cavidades, derrame pericárdico y trombo apical en el ventrículo izquierdo.

## Conclusiones

El estudio ecocardiográfico en pacientes con miocarditis es de gran utilidad para el diagnóstico y el pronóstico, así como para seleccionar el tratamiento.

## Bibliografía

1. Gibson DG. Value and limitations of echocardiography in the diagnosis of myocarditis. *Eur Heart J*. 1987;8:85-8.
2. Wessely R, Henke A, Zell R. Low-level expression of a mutant coxsackieviral cDNA induces a myocytopathic effect in culture: An approach to the study of enteroviral persistence in cardiac myocytes. *Circulation*. 1998;98:450.
3. Shioi T, Matsumori A, Sasayama S. Persistent expression of cytokine in the chronic stage of viral myocarditis in mice. *Circulation*. 1996;94:2930.
4. Sole MJ, Liu P. Viral myocarditis: A paradigm for understanding the pathogenesis and treatment of dilated cardiomyopathy. *J Am Coll Cardiol*. 1993;22:99A.
5. Mason JW, O'Connell JB, Herskowitz A. A clinical trial of immunosuppressive therapy for myocarditis. *N Engl J Med*. 1995;333:269-75.
6. Brady WJ, Ferguson JD, Ullman EA, Perron AD. Myocarditis: emergency department recognition and management. *Emerg Med Clin N Am*. 2004;22:865-85.
7. Olvera Cruz S, Colín Lizalde L. Cardiomiopatías y miocarditis. En: Vargas Barrón J, editor. *Tratado de Cardiología*. México: Sociedad Mexicana de Cardiología; 2006. p. 411.
8. Feigenbaum H, Armstrong W, Ryan T. *Echocardiography*. 6.<sup>a</sup> ed. Philadelphia: Lippincott Williams & Wilkins; 2005. p. 556.
9. Birks EJ, Tansley PD, Hardy J, George RS, Bowles CT, Burke M, et al. Left ventricular assist device and drug therapy for the reversal of heart failure. *N Engl J Med*. 2006;355(18):1873-84.