



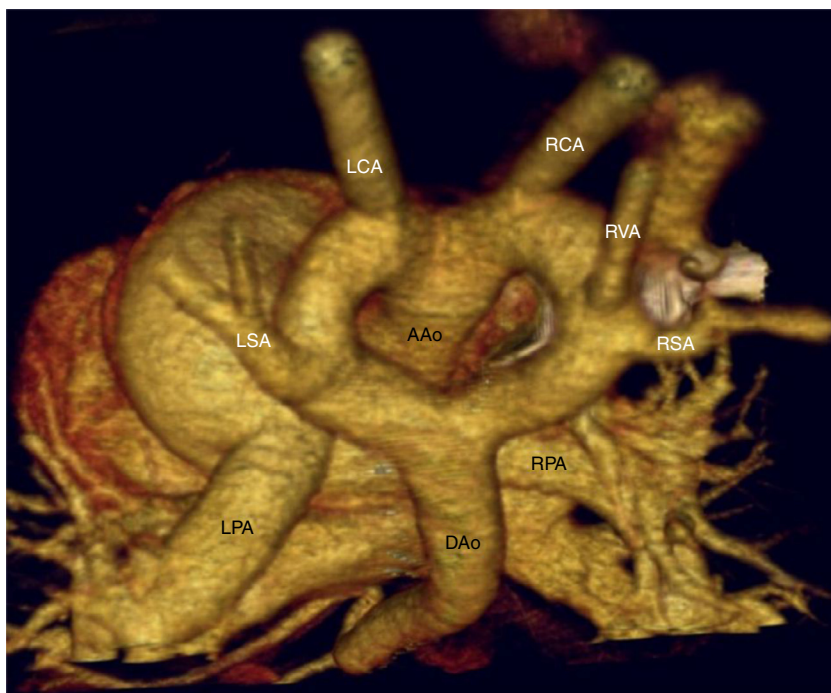
## CARTAS CIENTÍFICA

### Síndrome de Rubinstein-Taybi asociado a anillo vascular completo

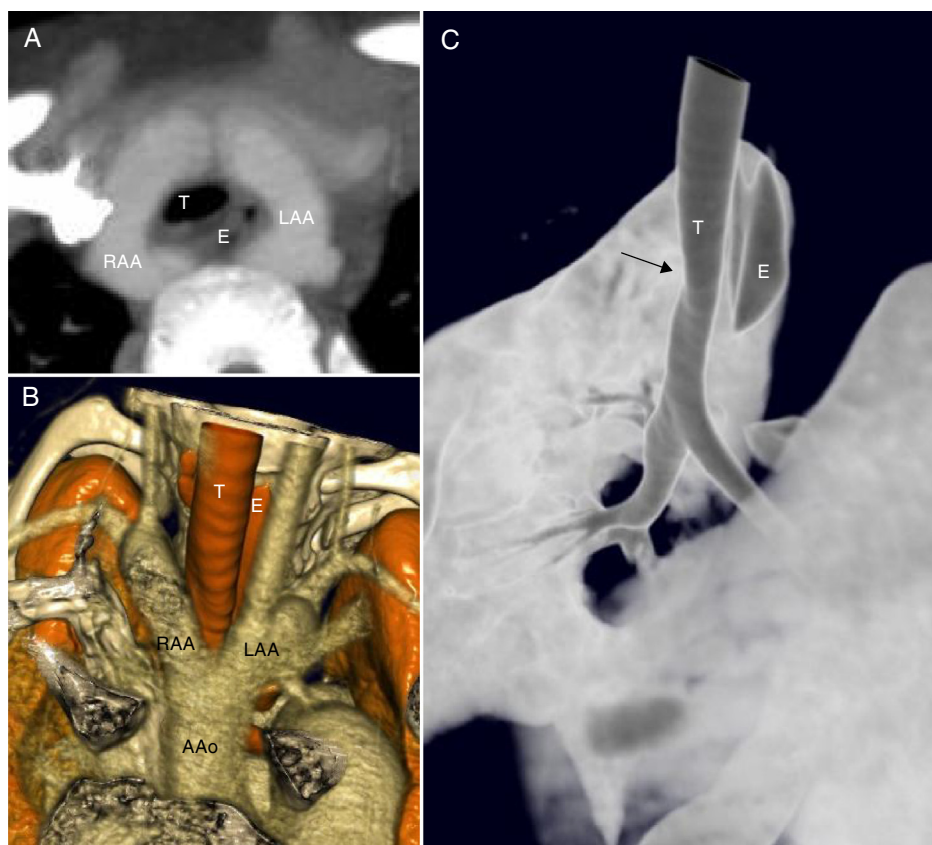
#### Rubinstein-Taybi syndrome associated to complete vascular ring

Se expone el caso de una niña de 5 años de edad que presenta un cuadro malformativo compatible con síndrome de Rubinstein-Taybi (RTS). Se la remite al cardiólogo para valoración por soplo sistólico sin otra sintomatología. A la exploración física se encontraba: talla en percentil 5, fenotipo con pulgares gruesos así como soplo holosistólico en

mesocardio II-VI, pulsos normales. FISH positivo para delección del cromosoma 16p13.3. En el estudio ecocardiográfico se detectó una comunicación interventricular perimembranosa pequeña con mecanismos de cierre, presión pulmonar normal, pero en los planos de grandes vasos se visualizaron 2 arcos aórticos bien desarrollados. Tras el diagnóstico de doble arco aórtico y sin que la paciente tuviera ninguna sintomatología respiratoria ni digestiva se realizó un estudio completo con esofagograma que mostraba compresión extrínseca y una fibrobroncoscopia que revelaba una traqueomalacia leve y compresión extrínseca traqueal por doble arco aórtico y lobulación pulmonar anormal. Se realizó un cateterismo cardiaco que confirmó los hallazgos previos.



**Figura 1** Angio-TC torácica con reconstrucción VR-3D, visión posterosuperior. En esta imagen podemos observar un arco aórtico completo, con origen independiente de los troncos supraaórticos: en el arco izquierdo, ligeramente de mayor calibre, se originan la arteria carótida y subclavia izquierdas y en el arco derecho, la arteria carótida, vertebral y subclavia derechas. AAO: ascending aorta (aorta ascendente); DAAo: descending aorta (aorta descendente); LCA: left carotid artery (arteria carótida izquierda); LPA: left pulmonary artery (arteria pulmonar izquierda); LSA: left subclavian artery (arteria subclavia izquierda); RCA: right carotid artery (arteria carótida derecha); RPA: right pulmonary artery (arteria pulmonar derecha); RSA: right subclavian artery (arteria subclavia derecha); RVA: right vertebral artery (arteria vertebral izquierda).



**Figura 2** A) Reconstrucción MIP. Proyección axial oblicua en donde se aprecia la relación entre el anillo vascular completo y la tráquea (T) y el esófago (E) que discurren por dentro del mismo. B) reconstrucción volumétrica de estructuras vasculares y vía aérea. C) Reconstrucción volumétrica de superficie para valorar la vía aérea. En esta imagen se aprecia la ligera impronta que produce el anillo vascular sobre la pared anterior de la tráquea, sin estenosis significativa. AAo: ascending aorta (aorta ascendente); LAA: left aortic arch (arco aórtico izquierdo); RAA: right aortic arch (arco aórtico derecho).

La niña fue remitida a nuestro centro para tratamiento quirúrgico. Debido a la ausencia de sintomatología se realizó una TAC multicorte que mostró un anillo vascular completo con doble arco aórtico, con ligera asimetría en el calibre de los arcos siendo el izquierdo ligeramente de mayor calibre (fig. 1). No se observó ninguna compresión significativa de la vía aérea (fig. 2) y dada la ausencia de síntomas no se realizó intervención quirúrgica.

El RTS es causado por la delección del cromosoma 16p13.3 (CREBBP), tiene una frecuencia de 1 en 100,000 a 125,000 recién nacidos. Se caracteriza por presentar retraso mental y en el crecimiento, obesidad, rasgos craneofaciales, cataratas, fisuras palpebrales hacia abajo, paladar alto, pulgares gruesos, alteraciones renales y defectos cardiacos congénitos<sup>1</sup>.

Las alteraciones cardiovasculares se presentan en el 17-38% de los pacientes con RTS e incluyen una gran variedad de problemas cardiacos como defectos septales, conducto arterioso, estenosis valvular pulmonar, coartación de aorta, síndrome de ventrículo izquierdo hipoplásico e hipertensión arterial pulmonar. Excepcionalmente se han descrito casos de RTS asociado con anillo vascular responsable de la obstrucción traqueoesofágica<sup>1-4</sup>.

En nuestra paciente con RTS se encuentra una asociación poco frecuente de anillo vascular completo y comunicación interventricular pequeña.

Es importante realizar el estudio anatómico prenatal y de cariotipo de delección del cromosoma 22q11 en todos los casos de anillo vascular aislado<sup>5,6</sup>.

El anillo vascular completo se produce por la persistencia de los cuartos arcos aórticos y su unión con las aortas dorsales dando lugar a 2 arcos, uno derecho y posterior y otro izquierdo y anterior. Los anillos vasculares rodean al esófago y la tráquea dando origen a los síntomas en la deglución y respiración<sup>7</sup>.

Las pruebas que confirman el diagnóstico son las técnicas de imagen. El esofagograma muestra las indentaciones esofágicas. La ecocardiografía se usa en aquellos pacientes que tengan sospecha clínica. La broncoscopia muestra la compresión extrínseca de la tráquea<sup>8,9</sup>.

Las técnicas de imagen no invasivas como la tomografía cardiaca pueden demostrar cambios en el calibre de la tráquea además de la ubicación, el grado y la extensión del estrechamiento traqueal. La resonancia magnética se ha convertido en la técnica de diagnóstico de elección; muestra la anatomía vascular, cardiaca, pulmonar y torácica, permitiendo la delimitación anatómica y la planificación de la cirugía<sup>8-10</sup>.

El manejo de los anillos vasculares asintomáticos debe ser individualizado. Los pacientes asintomáticos con anillos completos deben someterse a cirugía electiva cuando existe la progresión de la lesión de la vía aérea con el tiempo.

Mientras que los anillos incompletos asintomáticos pueden mantenerse bajo vigilancia<sup>9,10</sup>.

La asociación de RTS y anillo vascular completo es poco frecuente. Es importante que ante la sospecha de anomalías cromosómicas los pacientes sean valorados por el cardiólogo pediatra para su diagnóstico. Las técnicas de imagen no invasivas son de ayuda para la delimitación de la anatomía precisa y la planificación quirúrgica.

## Bibliografía

- Allanson JE. Síndrome de Rubinstein-Taybi: la cara cambiante. *Am J Med Genet Suppl.* 1990;6:38-41.
- Stevens CA, Bhakta MG. Cardiac abnormalities in the Rubinstein-Taybi syndrome. *Am J Med Genet.* 1995;59:346-8.
- Magillo P, della Rocca M, Ricardo Campus R, et al. Congenital tracheal stenosis in a boy with Rubinstein-Taybi syndrome. *Can J Anesth.* 2005;52:990-1.
- Shashi V, Fryburg JS. Vascular ring leading to tracheoesophageal compression in patient with Rubinstein-Taybi syndrome. *Clin Genet.* 1995;48:324-7.
- Doff B, McElhinney, Bernard J, et al. Association of chromosome 22q11 deletion with isolated anomalies of aortic arch laterality and branching. *J Am Coll Cardiol.* 2001;37:2114-9.
- Tuo G, Volpe P, Bava GL, et al. Prenatal diagnosis and outcome of isolated vascular rings. *Am J Cardiol.* 2009;103:416-9.
- Stojanovska J, Cascade PN, Chong S, et al. Embryology and imaging review of aortic arch anomalies. *J8 Thorac Imaging.* 2012;27:73-84.
- Kir M, Saylam GS, Karadas U, et al. Vascular rings: Presentation, imaging strategies, treatment and outcome. *Pediatr Cardiol.* 2012;33:607-17.
- Vázquez Antona CA, Muñoz Castellanos L, Kuri-Nivón M, et al. Anillo vascular por doble arco aórtico simétrico. Reporte de un caso. *Arch Cardiol Méx.* 2005;75:178-2181.
- Kussman BD, Geva T, McGowan FX. Cardiovascular causes of airway compression. *Pediatr Anesth.* 2004;14:60-74.

Claudia Fariás-Serratos<sup>a,\*</sup>, Luis García-Guereta<sup>b</sup>,  
Montserrat Bret-Zurita<sup>c</sup> y Federico Gutiérrez-Larraya<sup>b</sup>

<sup>a</sup> *Departamento de Cardiología Pediátrica, Hospital Regional de Alta Especialidad del Bajío, León, Guanajuato, México*

<sup>b</sup> *Departamento de Cardiología Pediátrica, Hospital Universitario La Paz, Madrid, España*

<sup>c</sup> *Departamento de Resonancia Magnética, Hospital Universitario La Paz, Madrid, España*

\* Autor para correspondencia: Blvd. Milenio n.º 130, San Carlos la Roncha. CP 37660. León, Guanajuato, México.  
Teléfono: +477 267 2000, ext 1366.  
Correo electrónico: [claudiafaser@live.com.mx](mailto:claudiafaser@live.com.mx)  
(C. Fariás-Serratos).

<http://dx.doi.org/10.1016/j.acmx.2013.09.003>

## Electrophysiological interventions without using femoral approach

### Estudios electrofisiológicos invasivos sin usar el abordaje femoral

Dear Editor,

In cardiology, the current trend regarding invasive procedures is to maximize patients' comfort without compromising their safety. This is the reason why, in some centers, radial artery puncture is the preferred approach for both coronary angiogram and angioplasty procedures as opposed to femoral access, due to fewer rates of complications.<sup>1</sup> While performing electrophysiology (EP) procedures we often saw ourselves in the need to use several catheters in order to demonstrate the different pathways involved in the development of a tachycardia. However, nowadays this is not necessary for the vast majority of simple EP procedures. Others groups and we believed that with one or at most three catheters is enough to perform basic EP studies as well as ablations,<sup>2,3</sup> allowing us to explore other vascular approaches instead of the traditional femoral access (Fig. 1). The latter could represent a practical alternative especially in patients in whom the femoral access is hard to find due to a variety of conditions such as obesity, tortuosity or vein occlusion, thereby allowing the patient to move soon after the surgery rather than lying in bed for a long period of time. The jugular and subclavian approaches had been suggested

as alternative means to ablate anteroseptal accessory pathways, for both first intervention or recurrences.<sup>4-6</sup> Also by using these alternative accesses we can achieve an ambulatory EP procedure discharging the patient just a few hours later, without the need to wait until the next day. Here we describe a case series by systematically using alternative vascular accesses instead of the traditional femoral approach with some novel technical improvements including AV nodal re-entry tachycardia (AVNRT) ablation, which to our knowledge has not been reported previously.

### Case series

During a 4 month period (from October 2012 to February 2013), 30 patients sent to our center for simple electrophysiological procedures such as: electrophysiological studies (EP), AV nodal ablation or supraventricular tachycardias (SVT) ablation with the exception of typical atrial flutter, were included prospectively and consecutively. Complex arrhythmias such as atrial fibrillation, atypical atrial flutter or ventricular tachycardia, were excluded. Informed consent was obtained from all patients. In order to get vein access, we performed one or two subclavian vein punctures, in the same site, using a 6 and 7 Fr introducer sheath for diagnostic and also therapeutic catheters respectively. Artery access was achieved by puncturing the radial artery with a special 6 Fr introducer sheath (Terumo Co.). Once the artery patency was assured and the sheath introduced, we administered 2.5 mg of verapamil once or twice depending