

Revista Portuguesa de Estomatologia, Medicina Dentária e Cirurgia Maxilofacial

www.elsevier.pt/spemd



Revisão

Tratamento endodôntico vs colocação de implante: Factores de decisão no sector estético anterior

André Chen^{a,*}, Jorge Martins^b, Ana Pragosa^c, Sérgio Sousa^c e João Caramês^d

^aDepartamento Implantologia e Cirurgia Oral Instituto de Implantologia, Lisboa, Portugal

^bDepartamento de Endodontia, Instituto de Implantologia, Lisboa, Portugal

^cDepartamento Prostodontia, Instituto de Implantologia, Lisboa, Portugal

^dDepartamento Implantologia e Cirurgia Oral, Instituto de Implantologia, Lisboa, Portugal. Director Clínico Instituto Implantologia, Lisboa, Portugal

INFORMAÇÃO SOBRE O ARTIGO

Historial do artigo:

Recebido em 25 de Junho de 2010

Aceite em 1 de Novembro de 2010

Palavras-chave:

Implante dentário

Tratamento endodôntico

Indicações

Plano de tratamento

Reabilitação oral

R E S U M O

Os principais objectivos da Medicina Dentária têm sido a preservação do órgão dentário e, no caso da sua perda ou ausência, a reabilitação dos espaços edêntulos através de prótese fixa ou removível.

Com a descoberta do fenómeno de osteointegração, e com a validação científica dos níveis de sucesso a longo prazo, os implantes endosseos passaram a ser mais uma opção de reabilitação oral, mostrando a sua aplicabilidade na recuperação de espaços edêntulos e simultaneamente, aumentando a discussão sobre a preservação ou não de dentes comprometidos.

A discussão entre *implantologia* e *tratamento endodôntico* tem ficado muitas vezes restrita ao debate de percentagens de sucesso e sobrevivência, mas apesar de terem características muito diferentes partilham o objectivo comum de servirem de pilar a uma reabilitação.

O objectivo deste trabalho é o de enumerar as principais diferenças, vantagens e desvantagens de cada uma no sector estético anterior.

A parte dois deste trabalho envolve a apresentação de um sistema de classificação que auxilie na tomada da decisão mais correcta.

©2011 Publicado por Elsevier España, S.L. em nome da Sociedade Portuguesa de Estomatologia e Medicina Dentária. Todos os direitos reservados.

Endodontic treatment Vs implant therapy: Decision factors in the anterior aesthetic zone

A B S T R A C T

The main goal in dentistry is to preserve teeth and adjacent structures. When a tooth is lost, its rehabilitation evolves fixed, removal or a combination of both prosthodontic modalities.

Keywords:

Dental implant

Endodontic treatment

Indications

Treatment plan

Oral rehabilitation

*Autor para correspondência.

Correio electrónico: tsouchen@gmail.com (A. Chen)

With the phenomenon of osseointegration the endosseous implants came to add another tool to prosthodontic solutions. Not only it came to rehabilitate edentulous ridges but also it arouses the discussion about when to keep compromised teeth. The discussion between *Implants Vs Endodontic treatments* has traditionally been reduced to the debate around success and survival rates of each modality. Nowadays we know that despite of both being use as abutments for a future restoration they also share important differences.

The goal of this literature review is to enhance the differences, advantages and disadvantages of each one in the aesthetic area.

The second part of this work will present a classification system to help in the correct decision.

©2010 Published by Elsevier España, S. L. on behalf of Sociedade Portuguesa de Estomatologia e Medicina Dentária. All rights reserved.

Introdução

A Medicina Dentária tem como um dos princípios básicos a preservação da saúde de todas as peças dentárias¹. Neste capítulo o tratamento endodôntico (Tx Endo) tem tido um papel preponderante no sentido de preservar dentes de modo a serem reabilitados¹.

A endodontia tem vindo a melhorar as suas taxas de sucesso e sobrevivência devido à introdução de novas técnicas e moderno equipamento, tornando o tratamento do sistema pulpar mais previsível² e evitando as extracções dentárias, sendo feitas apenas como último recurso. Porém existem situações (periodontais/endodônticas) em que o Tx Endo apresenta um prognóstico desfavorável e a exodontia é recomendada².

Tradicionalmente, a reabilitação do espaço edêntulo seria conseguido com prótese removível^{3,4}, com prótese fixa sobre dentes⁵ ou com uma combinação de ambas. No entanto, com a descoberta e estudo do fenómeno de Osteointegração por Branemark^{6,7} e Adell^{8,9}, os Implantes Endosseos passaram a ser uma opção válida de reabilitação oral.

Numa fase inicial o sucesso em Implantologia, ainda que baixo, era limitado a situações de reabilitação total^{6,7}. Jemt em 1986 descreve a utilização de implantes para situações de reabilitação parcial e unitária com uma taxa de sucesso num intervalo entre os 81-88%¹⁰.

Os avanços obtidos nos últimos anos na área da Implantologia obrigaram a uma reformulação no modo como abordar situações clínicas com prognóstico comprometido.

A introdução de novas superfícies, novos meios de conexão¹¹ e um entendimento cada vez maior do comportamento e da biologia, aumentaram em muito a taxa de sucesso dos implantes que passou de 81% (Max. Superior) / 91% (Max. Inferior) para reabilitações totais com implantes maquinados e de hexágono externo em 1981⁸ para um intervalo de 90-98% com superfícies altamente tratadas, os mais diversos tipos de conexão, em qualquer reabilitação de ambos maxilares^{12,13}.

A atitude clínica perante um dente comprometido teve de ser alterada mediante este fenómeno, a escolha da melhor terapia ficou mais difícil, confusa e exigente.

A questão Tx Endo Vs Implantologia ficou muitas vezes presa unicamente á taxa de sucesso de cada uma¹⁴. Hoje em dia sabemos que uma não substitui a outra, mas antes, apresentam-se como duas terapias diferentes que apesar de terem um objectivo comum, têm complexas diferenças entre si. Mediante esta diferença a decisão entre ambas não se pode basear num único parâmetro.

Desta forma, perante a opção clínica entre preservar e reabilitar um dente ou extrai-lo com posterior colocação de implante, existe um conjunto de factores que se devem analisar e julgar. Uma incorrecta avaliação pode comprometer o resultado final.

O objectivo deste trabalho é rever os factores mais importantes a ter em conta de modo a simplificar a complexidade da decisão clínica.

A segunda parte deste artigo apresentará um sistema de classificação para torná-la mais fiável e objectiva.

Diferenças fundamentais entre ambas as terapias

O objectivo, tanto da endodontia como da implantologia, é servir de base a uma futura reabilitação de áreas comprometidas do aparelho estomatognático. No entanto, e apesar dos objectivos serem os mesmos, os tratamentos têm diferenças radicais.

De todas as diferenças, a mais notória é o facto da endodontia procurar preservar um dente presente enquanto a implantologia procura repor um pilar ausente. As etiologias mais comuns que levam a um Tx Endo, excluindo as necessidades pré-protéticas, são as cáries e traumas. Por outro lado, a Implantologia tenta repor pilares que foram perdidos principalmente por doença periodontal, cáries ou traumas.

Avaliação de sucesso/insucesso

O sucesso de um Tx Endo é avaliado pela ausência de dor, inflamação ou de fistula, preservação de função e evidencia radiológica de um espaço do ligamento periodontal¹⁵.

Por sua vez a Implantologia baseia o seu sucesso biológico na ausência de dor, mobilidade, infecção e parestesia¹⁶,

radiologicamente através de perda óssea cortical controlada na interface implante osso (não maior de 2 mm ao longo do primeiro ano e 0,2 mm por ano nos anos seguintes)¹⁷ e microscopicamente através integração entre implante e osso sem a presença de tecido conjuntivo quando observado à microscopia óptica¹⁷.

A abordagem do insucesso no Tx Endo é realizada de um modo conservador considerando primeiro um retratamento (Rtx) convencional e em último caso o retratamento por cirurgia apical^{18,19}.

Porem há medida que se avança na tentativa de cura com Rtx (em situações com patologias apicais), menor é a taxa de sucesso da terapia.

O sucesso do Tx Endo de um dente vital é de 93%²⁰, taxa idêntica ao do Rtx sem patologia apical²¹.

Se desenvolver patologia apical o sucesso do seu Tx inicial desce para 82%²⁰, o Rtx órtogrado para 80%²¹ e o Rtx cirúrgico retrógrado para 74%²².

A taxa de sobrevivência (permanência da peça dentária independentemente da resolução ou não de patologias apicais, fistulas, fracturas ou outras lesões) é muito idêntica em todos estes casos, entre os 90% e os 95%²⁰⁻²⁴.

A caracterização do insucesso na implantologia passa por não osteointegração, perimplantite, fractura do implante ou da plataforma^{25,26}.

As consequências do insucesso no Tx Endo implica a perda do dente, enquanto na implantologia a colocação de um novo implante com ou sem regeneração óssea ou de tecidos moles.

Diferenças biológicas

Existem diferenças muito importantes entre a raiz de um dente e um implante, nomeadamente ao nível da sua integração nas estruturas periodontais adjacentes e que têm importância na decisão clínica final.

Uma raiz de um dente natural é constituída por dentina na parte interna e cimento na porção externa. Este último, segundo Sthal, um tecido que permite uma verdadeira união das fibras do ligamento periodontal e fibras gengivais, mantendo a arquitectura anatómica, em saúde, intacta²⁷.

A disposição dos tecidos periodontais numa raiz natural faz com que a formação do espaço biológico livre se faça sempre acima da crista óssea com uma disposição das fibras gengivais perpendicular à raiz²⁸ (fig. 1).

Num periodonto associado a um implante, Abrahamsson demonstrou que as fibras gengivais apresentam uma disposição circular sem a capacidade de criarem uma verdadeira união com o implante, independentemente da superfície do mesmo²⁹. A única capacidade de se aproximarem parece existir na capacidade epitelial dos hemidesmossomas se aderirem a superfícies polidas como vidro, ouro ou titânio polido através da síntese de glicoproteínas³⁰. Actualmente, existem hoje em dia superfícies tratadas a laser que parecem favorecer a adesão do epitélio porém sem resultados previsíveis³¹.

Nos implantes a colocação crestal supra ou infra, juntamente com o material/geometria da plataforma resultam na formação de um espaço biológico básico a diferentes níveis^{32,33}. Sendo

que por norma é cerca de 1 mm menor que nos dentes naturais³³.

O conjunto de fibras supra crestais juntamente com a formação do espaço biológico básico tem um papel preponderante na selecção da terapia com implantes ou dentes naturais porque a reciação de um periodonto estético e estável, é, por norma, mais fácil de recriar com dentes naturais do que com implantes³⁴.

Comprometido ou perdido

Análise compreensiva de dentes comprometidos na zona estética

Na análise deve-se ter em conta 3 parâmetros “chave” (A,B,C) que por si só levam à decisão de se optar por um implante. Qualquer um destes parâmetros, a existir, é factor de exclusão do Tx Endo.

Capacidade de ser restaurado com sucesso ou não

Se não o puder ser, então deve-se proceder á sua substituição por um implante. Porém um dente perdido pode ser útil para preparar o periodonto de um futuro implante (por exemplo através de extrusão ortodôntica para ganhar tecido duro ou mole)³⁵.

Presença de fracturas radiculares verticais e “cracked tooth syndrome”

O “cracked tooth syndrome” é caracterizado pela presença de fracturas verticais incompletas nas coroas de dentes cuspídeos com polpa vital, podendo envolver esmalte, dentina e também o espaço pulpar³⁶. Em situações em que a fractura incompleta se estende da coroa para a porção radicular (classe III Williams³⁷) o prognóstico fica comprometido.

Se a fractura incompleta não for resolvida eficientemente poderá derivar numa fractura vertical completa corono-apical (classe IV Williams³⁷) com separação de fragmentos.

Fracturas verticais completas poderão também surgir como consequência de espigões³⁸⁻⁴⁰ e a aplicação de forças excessivas durante o processo de obturação canal³⁸. Nestes casos, em que existe envolvimento do espaço radicular

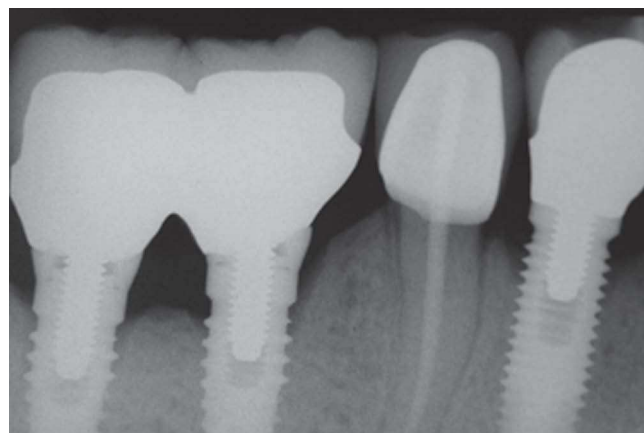


Figura 1 - Espaço biológico em Implante e em dente.

torna-se impossível garantir um isolamento estanque do meio exterior para o espaço intra-canal, mesmo que os diversos fragmentos fracturados permaneçam visivelmente juntos^{36,38}. Na presença de fracturas completas ou incompletas a nível radicular a opção implante será mais coerente.

Rtx Endo possível mas não realizável num espaço de tempo aceitável
Cones de prata, espigões, instrumentos fracturados, falsos cotos ou anatomias canulares complexas podem impossibilitar, em situações de emergência, o procedimento endodôntico, impedindo um tratamento suficientemente rápido que possa aliviar a sintomatologia do paciente.

Se o dente é restaurável, não possui fracturas radiculares e pode ser retratado, então devemos iniciar a pesquisa de mais sinais e sintomas para que possamos chegar á melhor decisão clínica.

Factores endodônticos

Nesta classificação existem 5 itens a avaliar no que respeita ao dente em si. Nenhum destes 5 itens é de exclusão, são apenas factores que devem ser considerados durante o plano de tratamento.

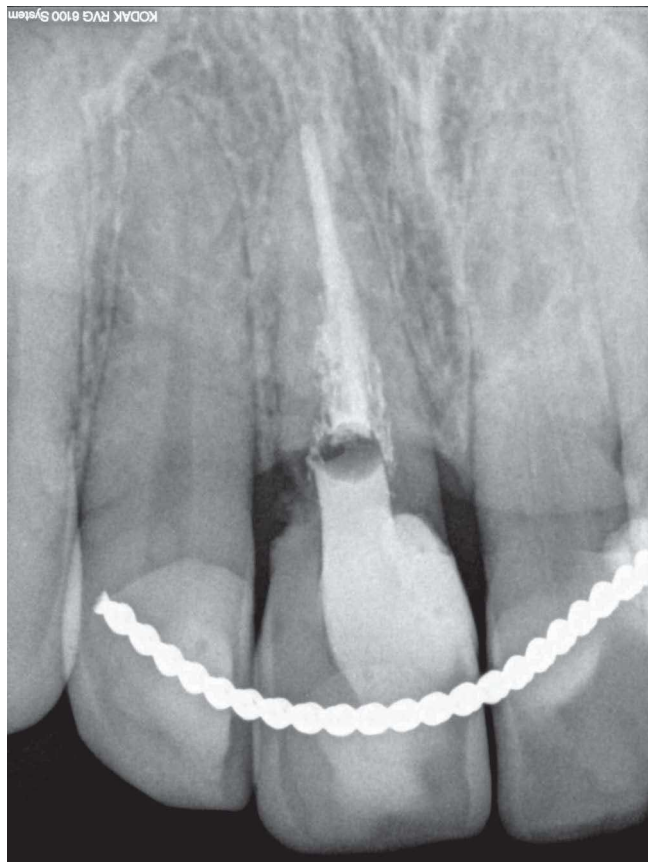


Figura 2 - Fractura horizontal justa crestal. A preservação deste dente teria que envolver extrusão ortodôntica o que poderia criar desarmonias estéticas tendo em conta que se trata de um incisivo central.

Dente necessita de Rtx retrógrado

Se sim – a opção deverá ser de colocar um implante. As estatísticas demonstram que a taxa de sucesso de um dente que necessita de cirurgia apical desce (em relação ao Tx Endo no dente vital) para os 74%²². Mesmo considerando os melhores prognósticos documentados, na ordem dos 90%^{41,42}, permanecem inferiores aos 95% dos documentados na reabilitação com implantes.

A cirurgia endodôntica apical é em geral mais difícil de realizar do que a cirurgia de implantes, sendo que o sucesso de 90%, citado por alguns autores, é realizado sob microscopia óptica, com retro-preparação ultrasónica e materiais de retro-obturação como o agregado trióxido mineral (MTA)⁴³. A literatura mostra um decréscimo abrupto na taxa de sucesso se os protocolos acima não forem respeitados^{43,44}.

Tx/Rtx com patologia apical

Se sim – a colocação de um implante poderá ser mais favorável. A presença de patologia apical é descrita na literatura endodôntica como o factor mais influente na diminuição da taxa de sucesso^{20,21,45,46}. Nestes casos o problema não é a patologia apical *per se*, mas o factor etiológico que a provoca (a contaminação bacteriana presente no espaço intracanal que virá posteriormente a manifestar-se radiologicamente como patologia apical). O prognóstico de sucesso, diminui devido à impossibilidade de eliminar totalmente as bactérias intracanales⁴⁷.

Sendo este o factor estatisticamente mais significativo na descida dos prognósticos endodônticos, é para esta classificação, considerado como um ponto a favor da colocação de um implante. Não é no entanto um factor de exclusão, pois as taxas de sucesso permanecem acima dos 80%^{20,21}.

Dente necessita falso coto e coroa após Tx Endo

Se sim – existe vantagem na colocação de um implante, uma vez que a complexidade restauradora do dente aumenta, aumentando o desgaste da raiz e a ocorrência de fractura³⁸⁻⁴⁰, a possibilidade de carie secundária⁴⁸, a complexidade prostodôntica e o preço global de todo tratamento.

Dente necessita terapia adicional (extrusão ortodôntica ou alongamento coronário)

Se sim – existe vantagem na colocação de um implante. A extrusão ortodôntica diminui a relação coroa/raiz podendo predispor o dente a fractura⁴⁹, provoca também uma assimetria a nível cervical ficando o colo do dente mais estreito devido á configuração anatómica das raízes cónicas dos dentes anteriores esteticamente desfavorável³⁵.

O alongamento coronário pode por si só, provocar desarmonias estéticas ao nível da linha gengival se feito isoladamente no dente em questão⁵⁰ (fig. 2).

Ambas as terapias são morosas, aliadas ao Tx Endo e posterior restauração do dente podem significar um custo difícil de suportar.

Tx ou Rtx Endo induz uma remoção acentuada de estrutura dentária
Espigões, cones de prata, instrumentos fracturados, transportadores de gutta-percha ou falsos cotos implicam a remoção de uma quantidade significativa de dentina que

podem comprometer a integridade da raiz⁵¹. É necessário ponderar este aspecto e se o clínico prever que o Tx ou Rtx provoca o enfraquecimento do pilar então deverá optar por um implante.

Factores relacionados com Implantologia

Dividimos em duas áreas relacionadas com a periodontologia e com a prostodontia.

Periodontologia

EXODONTIA PROVOCA UM DEFEITO DE DUAS OU MAIS PAREDES ÓSSEAS

Se a falta de estrutura óssea pode provocar um defeito ósseo pós extração de duas ou mais paredes, diminuindo o prognóstico da regeneração óssea, do implante e da estética geral dos tecidos moles⁵².

Neste caso recomenda-se a execução do Tx Endo.

PERDA ÓSSEA INTERPROXIMAL NO DENTE ADJACENTE

A perda de inserção (tecido duro e tecido mole ou só tecido ósseo) poderá previsivelmente provocar um defeito estético pós exodontia, uma vez que a papila e a estética interproximal podem ficar severamente comprometidas⁵³. Se sim – então Tx Endo recomendado.

DENTE NECESSÁRIO PARA PRESERVAR TECIDO GENGIVAL

Dentes tratados periodontalmente com perda de inserção estão associados a um epitélio juncional mais longo, fazendo com que exista alguma aderência hemi-desmossomal á superfície dentária, mantendo uma arquitetura gengival satisfatória⁵⁴.

A exodontia pode quebrar esta harmonia, uma vez que o implante não possui esta capacidade e a regeneração vertical de osso e tecido mole é demorada, tecnicamente sensível e estatisticamente imprevisível⁵⁵.

Se é necessário preservar esta harmonia então devemos optar pelo Tx Endo.

Prostodontia

DENTE NECESSÁRIO PARA PRESERVAR EMINÊNCIA CANINA

Em pacientes com linha de sorriso altas, a eminência canina é fonte principal de estética⁵⁶. Ela fornece volume e simetria à estética de um sorriso. A exodontia de um canino provoca uma remodelação óssea que se traduz num abaulamento do contorno ósseo⁵⁷ (fig. 3). Um fenómeno fisiológico que um implante não consegue travar⁵⁸.

Tx Endo é recomendado se este risco existir.

EXODONTIA TRANSFORMA UM ESPAÇO UNITÁRIO NUM ESPAÇO EDÊNTULO DE DUAS OU MAIS UNIDADES

A reabilitação de um espaço unitário com implantes é, regra geral, mais fácil de executar do que uma ausência de duas ou mais peças dentárias (fig. 4). A estética interproximal é mais difícil de recriar em casos de Implante-Implante ou de implante-pôntico do que dente natural-implante^{53,59}.

Defeitos ósseos horizontais e verticais são, regra geral, mais difíceis de regenerar em situações múltiplas do que unitárias devido à menor facilidade de se conseguir espaço para a osteocondução, e de tecido mole para a cicatrização por primeira intenção. Nestes casos devemos avançar com Tx Endo.

EXISTE UM IMPLANTE ADJACENTE AO DENTE EM QUESTÃO

Implantes adjacentes tem uma dificuldade acrescida na regeneração da anatomia e estética interproximal⁶⁰. Estudos

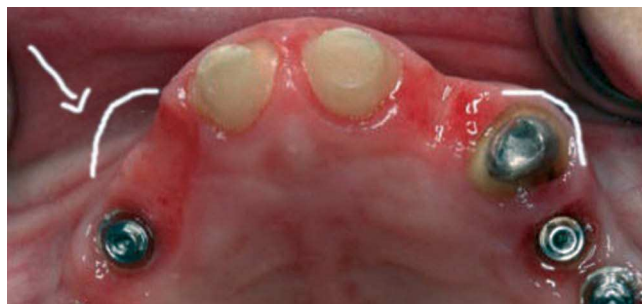

Figura 3 - Comparação entre a eminência canina de um dente natural ou a sua remodelação óssea com um implante.

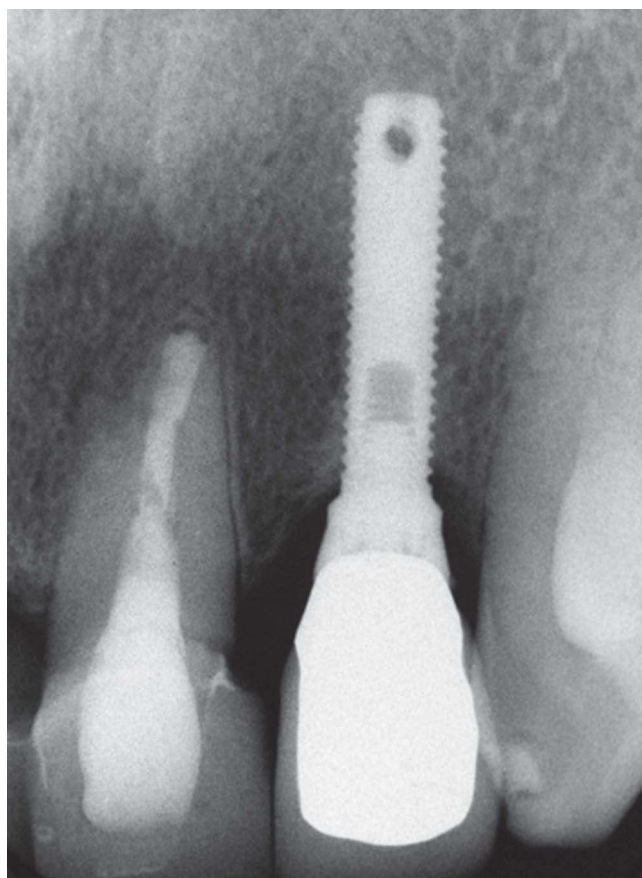


Figura 4 - Colocação de um implante ladeado por dentes é uma situação por regra mais favorável.

mostram que a distância máxima entre a crista óssea e o ponto de contacto das coroas em dentes naturais, é de 5 mm, para que em 98% das vezes exista uma papila completa⁶¹. Entre dois implantes consecutivos essa distancia desce para 3 mm o que nos obriga muitas vezes a fechar o ponto de contacto, reduzindo o tamanho da papila e comprometendo a estética⁶⁰. Entre implante e dente a presença de papila está dependente da altura da crista óssea ditada pelo dente – isso mantém-se a regra dos 5 mm^{34,62}.

As plataformas entre implantes adjacentes (sem platform switch^{63,64}) têm em regra geral, que obedecer a uma distancia de pelo menos 3 mm para que a crista óssea inter-implantes se mantenha (não haja sobreposição do espaço biológico livre), para suportar o tecido gengival interproximal³².

Se a presença de um implante adjacente poder interferir directamente na estética existe uma indicação para Tx Endo.

Factores relacionados com paciente

Linha de Sorriso Alta

Uma linha de sorriso alta faz com que todos os parâmetros endodônticos e de implantologia tenham uma importância maior uma vez que são visíveis e estão englobados na zona estética e de conforto do paciente.

Uma linha de sorriso baixa, diminui o risco das assimetrias periodontais se apresentarem como factor condicionante do tratamento⁶⁵. Se a linha é alta, e existe uma harmonia gengival, então existe vantagem para Tx Endo pela maior facilidade de manter a arquitectura óssea e gengival.

Limitações cirúrgicas

Se o paciente tem uma contra-indicação cirúrgica devido a estar medicamente ou patologicamente comprometido então deve-se ponderar Tx Endo.

Paciente com Índice Cariogénico Elevado (ICE)

Está provado que a maior causa de perda de coroas/pontes sobre dentes é por carie secundária⁶⁶⁻⁷⁰. O limite mais preciso aceite em Prótese Fixa está num intervalo de 120-150 µm⁷¹⁻⁷⁵, 50 a 100 µm quando tecnologia cad-cam é usada⁷⁶⁻⁷⁸. Estão relatados casos entre [15-25 µm]⁷⁹ de precisão na literatura. Sendo que é impossível eliminar a flora bacteriana, existe sempre infiltração por este espaço. Glantz no seu follow-up de 15 anos em 77 pessoas demonstrou que este factor, entre outros, contribui para que a taxa média de sobrevivência de uma prótese fixa dento-suportada seja de 10 a 15 anos⁶⁷.

Um implante, apesar de poder ser perdido por perimplantite, não apresenta este fenómeno ao nível da interface coroa/implante⁸⁰.

Se o paciente apresenta um CPO (cariados, perdidos obturados) ou um ICE elevados então poderá existir vantagem na colocação de um implante.

Perfil do paciente

Apesar da sistematização biológica e das taxas de sucesso a decisão ainda pode ser difícil. Assim sendo, o factor económico,

tempo, expectativas, necessidades e idade do paciente tem de ser avaliadas.

Se a decisão entre Implante e Tx Endo não puder ser feita entre biologia e taxas de sucesso então deve-se optar pela que for mais confortável para o paciente em termos de quantidade de visitas e de contenção de custos.

Deve-se também confrontar o paciente para que ele mediante o juízo que foi feito possa optar por uma das terapias.

A idade do paciente é contemplada uma vez que a colocação de um implante deve ser protelada até a maior idade devido ao crescimento facial podendo ser um ponto fulcral⁸¹.

Conclusão

A decisão entre Implantologia e Tx Endo foi, é, e provavelmente sempre será, alvo de controvérsia entre especialidades. O que antigamente era uma mera discussão de taxas de sucesso é, hoje em dia, um tema muito mais complexo, sendo esse apenas mais um dos inúmeros parâmetros que se podem e devem comparar e avaliar.

A decisão é multidisciplinar e não singular. Não é uma rivalidade entre a Endodontia e Implantologia mas antes uma simbiose entre estas com a Periodontologia, a Prostodontia e a Medicina Preventiva.

A melhor decisão vem quando o clínico consegue avaliar os pontos positivos e negativos de todas essas disciplinas.

Agradecimentos

Os Autores agradecem a colaboração do Dr. João Ascenso e da Dra. Elena Cervino pela colaboração interdisciplinar prestada.

B I B L I O G R A F I A

1. John V, Chen S, Parashos P. Implant or natural tooth – a contemporary treatment planning dilemma? Aust Dent J. 2007;52:S138-50.
2. Buchanan LS. The future of endodontics, Part 1. Observations by an endodontist-implant surgeon. Dent Today. 2008;27:82-6.
3. Kapur KK. Veterans Administration cooperative dental implant study. Comparison between fixed partial dentures supported by blade-vent implants and removable partial dentures. Part III: Comparison between two treatment modalities. J Prosthet Dent. 1991;62:272-83.
4. Kapur KK. Veterans Administration cooperative dental implant study. Comparison between fixed partial dentures supported by blade-vent implants and removable partial dentures. Part IV: Comparison of patient satisfaction between two treatment modalities. J Prosthet Dent. 1991;66:517-30.
5. Creugers NH, Kayser AF, van't Hof MA. A meta-analysis of durability data on conventional fixed bridges. Community Dent Oral Epidemiol. 1994;22:448-52.
6. Branemark P. Osseointegration and its experimental background. J Prosthet Dent. 1983;50:399-406.
7. Branemark PI, Hansson BO, Breine U, Lindstrom J, Hallen O, Ohman A. Osseointegrated implants in the treatment of the

- edentulous jaw. Experience from a 10-year period. *Scand J Plast Reconstr Surg.* 1977;16:1-12.
8. Adell R, Lekholm U, Rockler B, Branemark PI. A 15-year study of osseointegrated implants in the treatment of the edentulous jaw. *Int J Oral Surg.* 1981;10:387-416.
 9. Adell R, Eriksson B, Lekholm U, Branemark PI, Jemt T. Long-term follow-up study of osseointegrated implants in the treatment of totally edentulous jaws. *Int J Oral Maxillofac Implants.* 1990;5:347-59.
 10. Jemt T. Modified single and short span restorations supported by osseointegrated fixtures in the partially edentulous jaw. *J Prosthet Dent.* 1986;55:243-7.
 11. Sykaras N, Iacopino AM, Marker VA, Triplett RG, Woody RD. Implant materials, designs and surface topographies: Their effect on osseointegration. A literature review. *Int J Oral Maxillofac Implants.* 2000;15:675-90.
 12. Buser D, Weber HP, Bragger U. The treatment of partially edentulous patients with ITI hollow-screw implants: Presurgical evaluation and surgical procedures. *Int J Oral Maxillofac Implants.* 1990;5:165-75.
 13. Eckert SE, Wollan PC. Retrospective review of 1170 endosseous implants placed in partially edentulous jaws. *J Prosthet Dent.* 1998;79:415-21.
 14. Iqbal M, Kim S. For teeth requiring endodontic treatment what are the differences in outcome of restored endodontically treated teeth compared to implant supported restorations? *Int J Oral Maxillofac Implants.* 2007;22(suppl): 96-116.
 15. European Society of Endodontology. Quality guidelines for endodontic treatment: consensus report of the European Society of Endodontology. *Int Endod J.* 2006;39:921-30.
 16. Albrektsson T, Brånemark PI, Hansson HA, Lindstrom J. Osseointegrated titanium implants. Requirements for ensuring a long-lasting, direct bone- to-implant anchorage in man. *Acta Orthop Scand.* 1981;52:155-702.
 17. Albrektsson T, Zarb G, Worthington P, Eriksson AR. The long-term efficacy of currently used dental implants: a review and proposed criteria of success. *Int J Oral Maxillofac Implants.* 1986;1:11-25.
 18. Trope M. Implant or root canal therapy: an endodontist's view. *J Esthet Restor Dent.* 2005;17:139-40.
 19. Cohn SA. Treatment choices for negative outcome with non-surgical root canal treatment: non-surgical retreatment vs. surgical treatment vs implants. *Endod Topics.* 2005;11:4-24.
 20. Chevigny C, Dao TT, Basrani BR, Marquis V, Farzaneh M, Abitbol S, Friedman S. Treatment outcome in endodontics: The Toronto study – phase 4: initial treatment. *J Endod.* 2008;34:258-63.
 21. Chevigny C, Dao TT, Basrani BR, Marquis V, Farzaneh M, Abitbol S, Friedman S. Treatment outcome in endodontics: The Toronto study – phases 3 and 4: orthograde retreatment. *J Endod.* 2008;34:131-7.
 22. Wang N, Knight K, Dao T, Friedman S. Treatment outcome in endodontics: The Toronto study. Phases I and II: apical surgery. *J Endod.* 2004;30:751-61.
 23. Lazarski MP, Walker WA, Flores CM, Schindler WG, Hargreaves KM. Epidemiological evaluation of the outcomes of nonsurgical root canal treatment in a large Cohort of insured dental patients. *J Endod.* 2001;27:791-6.
 24. Salehrabi R, Rotstein I. Endodontic treatment outcomes in a large patient population in the USA: an epidemiological study. *J Endod.* 2004;30:846-50.
 25. Eckert SE, Meraw SJ, Cal E, Ow RK. Analysis of incidence and associated factors with fractured implants: a retrospective study. *Int J Oral Maxillofac Implants.* 2000;15:662-7.
 26. Fransson C, Wennström J, Tomasi C, Berglundh T. Extent of peri-implantitis-associated bone loss. *J Clin Periodontol.* 2009;36:357-63.
 27. Stahl SS. Periodontal attachment in health and disease. *J West Soc Periodontol Periodontol Abstr.* 1985;33:147-57.
 28. Gargiulo AW, Wentz FM, Orban B. Dimensions and relations of the dento-gingival junction in humans. *J Periodontol.* 1961;32:261.
 29. Abrahamsson I, Zitzmann NU, Berglundh T, Linder E, Wennerberg A, Lindhe J. The mucosal attachment to titanium implants with different surface characteristics: an experimental study in dogs. *Journal of Clinical Periodontology.* 2002;29:448-55.
 30. Ikeda H, Yamaza T, Yoshinari M, Ohsaki Y, Ayukawa Y, Kido MA, Inoue T, Shimono M, Koyano K, Tanaka T. Ultrastructural and immunoelectron microscopic studies of the peri-implant epithelium-implant (Ti-6Al-4V) interface of rat maxilla. *J Periodontol.* 2000;71:961-73.
 31. Nevins M, Nevins ML, Camelo M, Boyesen JL, Kim DM. Human histologic evidence of a connective tissue attachment to a dental implant. *Int J Periodontics Restorative Dent.* 2008;28:111-21.
 32. Hermann JS, Buser D, Schenk RK, Cochran DL. Crestal bone changes around titanium implants. A histometric evaluation of unloaded nonsubmerged and submerged implants in the canine mandible. *J Periodontol.* 2000;71:1412-24.
 33. Cochran DL, Hermann JS, Schenk RK, Higginbottom FL, Buser D. Biologic width around titanium implants. A histometric analysis of the implanto-gingival junction around unloaded and loaded nonsubmerged implants in the canine mandible. *J Periodontol.* 1997;68:186-98.
 34. Grunder U, Spielman H-P, Gaberthuel T. Implant-supported single-tooth replacement in the aesthetic region: a complex challenge. *Implant Report.* 1996;8:835-42.
 35. Salama M, Salama H, Garber D. Guidelines for aesthetic restorative options and implant site enhancement: The utilization of orthodontic extrusion. *Pract Periodontics Aesthet Dent.* 2002;14:125-30.
 36. Walton RE, Michelich RJ, Smith GN. The histopathogenesis of vertical root fractures. *J Endod.* 1984;10:48-56.
 37. Williams J. Incomplete vertical tooth fracture. *B.U. Endodontic Communique.* 1979;4:2-8.
 38. Tamse A. Vertical root fractures in endodontically treated teeth: diagnostic signs and clinical management. *Endod Topics.* 2006;13:84-94.
 39. Schwartz RS, Robbins JW. Post placement and restoration of endodontically treated teeth: a literature review. *J Endod.* 2004;30:289-301.
 40. Kishen A. Mechanisms and risk factors for fracture predilection in endodontically treated teeth. *Endod Topics.* 2006;13:57-83.
 41. Kim E, Song JS, Jung IY, Lee SJ, Kim S. Prospective clinical study evaluating endodontic microsurgery outcomes for cases with lesions of endodontic origin compared with cases with lesions of combined periodontal-endodontic origin. *J Endod.* 2008;34:546-51.
 42. Rubinstein RA, Kim S. Long-term follow-up of cases considered healed one year after apical microsurgery. *J Endod.* 2002;28:378-83.
 43. Kim S, Kratchman S. Modern endodontic surgery concepts and practice: a review. *J Endod.* 2006;32:601-23.
 44. Rahbaran S, Gilthorpe MS, Harrison SD, Gulabivala K. Comparison of clinical outcomes of periapical surgery in endodontic and oral surgery units of a teaching dental

- hospital: a retrospective study. *Oral Surg Oral Med Oral Pathol Oral Radiol Endod.* 2001;91:700-9.
45. Ng YL, Mann V, Rahbaran S, Lewsey J, Gulabivala. Outcome of primary root canal treatment: systematic review of the literature – part 2. Influence of clinical factors. *Int Endod J.* 2008;41:6-31.
 46. Swartz DB, Skidmore AE, Griffin JA. Twenty years of endodontic success and failure. *J Endod.* 1983;9:198-202.
 47. Sjogren U, Figdor D, Persson S, Sundqvist G. Influence of infection at the time of root filling on the outcome of endodontic treatment of teeth with apical periodontitis. *Int Endod J.* 1997;30:297-306.
 48. Scurria MS, Bader JD, Shugars DA. Meta-analysis of fixed partial denture survival: prostheses and abutments. *J Prosthet Dent.* 1998;79:459-64.
 49. Grossmann Y, Sadan A. The prosthodontic concept of crown-to-root ratio: a review of the literature. *J Prosthet Dent.* 2005;93:559-62.
 50. Ravon NA, Handelsman M, Levine A. Multidisciplinary Care: Periodontal Aspects to treatment planning the Anterior Esthetic Zone. *J Calif Dent Assoc.* 2008;36:575-84.
 51. Souter NJ, Messer HH. Complications associated with fractured file removal using an ultrasonic technique. *J Endod.* 2005;31:450-2.
 52. Esposito M, Grusovin MG, Kwan S, Worthington HV, Coulthard P. Interventions for replacing missing teeth: bone augmentation techniques for dental implant treatment. *Cochrane Database Syst Rev* 2008;16:CD003607. Review
 53. Salama H, Salama MA, Garber D, Adar P. The interproximal height of bone: A guidepost to predictable aesthetic strategies and soft tissue contours in anterior tooth replacement. *Pract Periodontics Aesthet Dent.* 1998;10:1131-1141.
 54. Stahl SS. Healing following periodontal surgery. *J Periodontol.* 1968;39:47.
 55. Chiapasco M, Zaniboni M, Rimondini L. Autogenous onlay bone grafts vs. alveolar distraction osteogenesis for the correction of vertically deficient edentulous ridges: a 2-4-year prospective study on humans. *Clin Oral Implants Res.* 2007;18:432-40.
 56. Trombelli L, Farina R, Marzola A, Bozzi L, Liljenberg B, Lindhe J. Modeling and remodeling of human extraction sockets. *J Clin Periodontol.* 2008;35:630-9.
 57. Cardaropoli G, Araujo M, Lindhe J. Dynamics of bone tissue formation in tooth extraction sites. An experimental study in dogs. *J Clin Periodontol.* 2003;30:809-18.
 58. Araujo MG, Sukekava F, Wennstrom JL, Lindhe J. Ridge alterations following implant placement in fresh extraction sockets: An experimental study in the dog. *J Clin Periodontol.* 2005;32:645-52.
 59. Funato A, Salama M, Ishikawa T, Garber D, Salama H. Timing, positioning, and sequential staging in esthetic implant therapy: A four-dimensional perspective. *Int J Periodontics Restorative Dent.* 2007;27:313-23.
 60. Tarnow DP, Cho SC, Wallace SS. The effect of inter-implant distance on the height of inter-implant bone crest. *J Periodontol.* 2000;71:546-9.
 61. Tarnow D, Mager A, Fletcher P. The effect of the distance from the contact point to the crest of bone on the presence or absence of the interproximal dental papilla. *J Periodontol.* 1992;63:995-96.
 62. Grunder, U. Stability of the mucosal topography around single-tooth implants and adjacent teeth: 1-year results. *International Journal of Periodontics Restorative Dentistry.* 1991;20:11-7.
 63. Lazzara R, Porter S. Platform switching: A new concept in implant dentistry for controlling postrestorative crestal bone levels. *Int J Periodontics Restorative Dent.* 2006;26:9-17.
 64. Gardner DM. Platform switching as a means to achieving implant esthetics. *N Y State Dent J.* 2005;71:34-7.
 65. Ohyama H, Nagai S, Tokutomi H, Ferguson M. Recreating an esthetic smile: a multidisciplinary approach. *Int J Periodontics Restorative Dent.* 2007;27:61-9.
 66. Budtz-Jorgensen E, Isidor F. A 5-year longitudinal study of cantilevered fixed partial dentures compared with removable partial dentures in a geriatric population. *J Prosthet Dent.* 1990;64:42-7.
 67. Glantz PO, Nilner K, Jendresen MD, Sundberg H. Quality of fixed prosthodontics after 15 years. *Acta Odontol Scand.* 1993; 51:247-52.
 68. Karlsson S. Failures and length of service in fixed prosthodontics after long-term function: a longitudinal clinical study. *Swed Dent J.* 1989;13:185-92.
 69. Valderhaug J. A 15-year clinical evaluation of fixed prosthodontics. *Acta Odontol Scand.* 1991;49:35-40.
 70. Walton JN, Gardner FM, Agar JR. A survey of crown and fixed partial denture failures: length of service and reasons for replacement. *J Prosthet Dent.* 1986;56:416-21.
 71. McLean JW, von Fraunhofer JA. The estimation of cement film thickness by an in vivo technique. *Br Dent J.* 1971;131:107-11.
 72. Fransson B, Oilo G, Gjeitanger R. The fit of metal-ceramic crowns, a clinical study. *Dent Mater.* 1985;1:197-9.
 73. Tinschert J, Natt G, Mautsch W, Spiekermann H, Anusavice KJ. Marginal fit of alumina- and zirconia-based fixed partial dentures produced by a CAD/CAM system. *Oper Dent.* 2001;26: 367-74.
 74. Kokubo Y, Ohkubo C, Tsumita M, Miyashita A, Vult von Steyern P, Fukushima S. Clinical marginal and internal gaps of Procera AllCeram crowns. *J Oral Rehabil.* 2005;32:526-30.
 75. Quintas AF, Oliveira F, Bottino MA. Vertical marginal discrepancy of ceramic copings with different ceramic materials, finish lines, and luting agents: an in vitro evaluation. *J Prosthet Dent.* 2004;92:250-7.
 76. Persson M, Andersson M, Bergman B. The accuracy of a high-precision digitizer for CAD/CAM of crowns. *J Prosthet Dent.* 1995;74:223-9.
 77. Bindl A, Mörmann WH. Fit of all-ceramic posterior fixed partial denture frameworks in vitro. *Int J Periodontics Restorative Dent.* 2007;27:567-75.
 78. Witkowski S, Komine F, Gerds T. Marginal accuracy of titanium copings fabricated by casting and CAD/CAM techniques. *J Prosthet Dent.* 2006;96:47-52.
 79. Limkangwalmongkol P, Chiche GJ, Blatz MB. Precision of fit of two margin designs for metal-ceramic crowns. *J Prosthodont.* 2007;16:233-7.
 80. Becker W, Becker BE, Newman MG, Nyman S. Clinical and microbiologic findings that may contribute to dental implant failure. *Int J Oral Maxillofac Implants.* 1990;5:31-8.
 81. Bergendal B. When should we extract deciduous teeth and place implants in young individuals with tooth agenesis? *J Oral Rehabil.* 2008;35(Suppl): 55-63.