




Revista Portuguesa de Endocrinologia, Diabetes e Metabolismo

www.elsevier.pt/rpedm



Carta ao Editor

Remissão da diabetes mellitus após cirurgia bariátrica. Um caso de remissão imediata

Diabetes mellitus remission after bariatric surgery. A case of immediate remission

Há muito que se identificou uma remissão da diabetes mellitus tipo 2 (DM2) após a realização de cirurgia bariátrica.^{1,2} Muito discutida tem sido a questão de que esta se tem verificado poucas semanas antes que uma significativa perda de peso tenha ocorrido especialmente após a realização de *bypass* gástrico. Alterações nos níveis das hormonas gastrointestinais descritas em experimentação animal e também em alguns trabalhos em humanos ainda não forneceram respostas definitivas. No entanto, têm sido identificados possíveis mecanismos envolvidos. Os mais referidos são o aumento dos níveis de incretinas, do PYY e a redução da grelina, mas outras alterações têm vindo a ser referidas como alterações no paladar, nas vias neuronais da saciedade, na microbiota e na neoglicogénese intestinal.

O caso que passamos a relatar tem a particularidade de que a DM2 ficou controlada sem necessidade de qualquer outra terapêutica imediatamente após a realização de uma gastrectomia vertical calibrada. Trata-se de um homem de 50 anos, carteiro, com DM2 diagnosticada em 2001 tendo iniciado antidiabéticos orais em 2001 e insulina em 2008. No período pré operatório estava controlado sob embonato de metformina 3x/dia e prémistura de insulina 30% 32 a 30 un antes do pequeno-almoço e 28 un antes do jantar, sem hipoglicemias. Não apresentava complicações

microvasculares ou macrovasculares. Tinha hipertensão arterial, poliglobulia com hemafereses quase todos os meses - seguido em imunohematerapia e tinha deixado de fumar há uns meses por SAOS após iniciar ventilação não invasiva (CPAP) durante a noite no domicílio. Fazia antiagregação plaquetária com aas 150 mg/dia e alopurinol por hiperuricemia. Apresentava insuficiência venosa dos membros inferiores e imagens hepáticas de dimensões consideráveis interpretadas, como esteatose e como hemangiomas, com seguimento imagiológico na hepatologia e que foram consideradas benignas. Referia redução da libido e negava hábitos etanólicos. Inicialmente hesitava quanto à vontade de realizar a cirurgia bariátrica e tinha perdido 11 kg na fase de avaliação na consulta multidisciplinar. Quando foi operado tinha um IMC estável = 38,8 (Peso 107 kg altura 166 cm), cintura 132 cm, pressão arterial 140-78 mm Hg, pulso 63 ppm sob atenolol LA e enalapril 20 mg/dia (fig. 1).

O programa de cirurgia bariátrica definido pela consulta multidisciplinar seria a realização de *bypass* gástrico mas no ato cirúrgico foi encontrado um tecido epiploico friável e de dimensões invulgarmente grandes que levaram o cirurgião a optar pela realização de uma gastrectomia vertical calibrada. Um nódulo hepático macroscopicamente suspeito foi biopsado durante o procedimento e a histologia revelou tratar-se de um miolipoma. O período pós-operatório decorreu sem complicações tendo o doente alta ao 5º dia. Durante todo o período de internamento pós-operatório o doente não fez qualquer administração de insulina ou antidiabéticos orais e foi essa a maior surpresa que entendemos por bem aqui expor (tabela 1).

12 weeks up to 18.12.2012

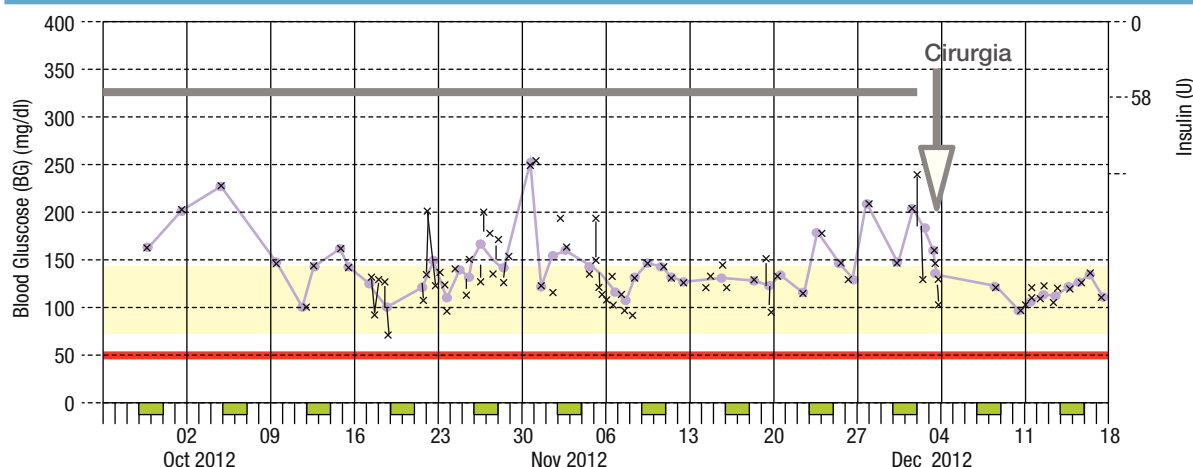


Figura 1. Glicemias capilares 10 x/semana com os registos no glicómetro média = 135 (70 a 254) mg/dl nos últimos 30 dias sem poliúria.

Tabela 1

Glicemias capilares no pós-operatório imediato

Data/Hora	Valor
2012-12-04 13:00	126 mg/dl un. Ins.0
2012-12-04 19:00	105 mg/dl un. Ins.0
2012-12-05 07:00	123 mg/dl un. Ins.0
2012-12-06 07:00	161 mg/dl un. Ins.0
2012-12-06 13:00	132 mg/dl un. Ins.0
2012-12-06 19:00	138 mg/dl un. Ins.0
2012-12-07 13:00	158 mg/dl un. Ins.0

Após a alta o doente foi aconselhado a retomar a metformina 2x/dia por não estar absolutamente euglicémico e poder ser útil para a regressão da sua esteatose hepática. Acabou por não tomar a metformina alegando a dimensão do comprimido e também autosuspendeu a utilização do CPAP. Não voltou a realizar hemafereses mas continua a ser seguido em imunohemoterapia, com hematócrito de 45% no final do primeiro mês. Na primeira semana após a alta o doente perdeu 8 kg e 12,5 kg no primeiro mês. As glicemias capilares das primeiras semanas de ambulatório são apresentadas no figura 1.

Bibliografia

1. Buchwald H, Estok R, Fahrenbach K, et al. Weight and type 2 diabetes after bariatric surgery: systematic review and meta-analysis. *Am J Med* 2009; 122:248–256.
2. Buchwald H, Avidor Y, Braunwald E, et al. Bariatric surgery: a systematic review and meta-analysis. *JAMA* 2004; 292:1724–1737.

J. Sequeira Duarte^{a,*} e J. Guilherme Cardoso^b^aServiço de Endocrinologia do Hospital Egas Moniz, Centro Hospitalar de Lisboa Ocidental, Lisboa, Portugal^bServiço de Cirurgia do Hospital Egas Moniz, Centro Hospitalar de Lisboa Ocidental, Lisboa, Portugal

*Autor para correspondência.

Correio electrónico: joaomsequeiraduarte@gmail.com (J.Sequeira Duarte)

<http://dx.doi.org/10.1016/j.rpedm.2013.02.001>