

## CASO PARA EL DIAGNÓSTICO

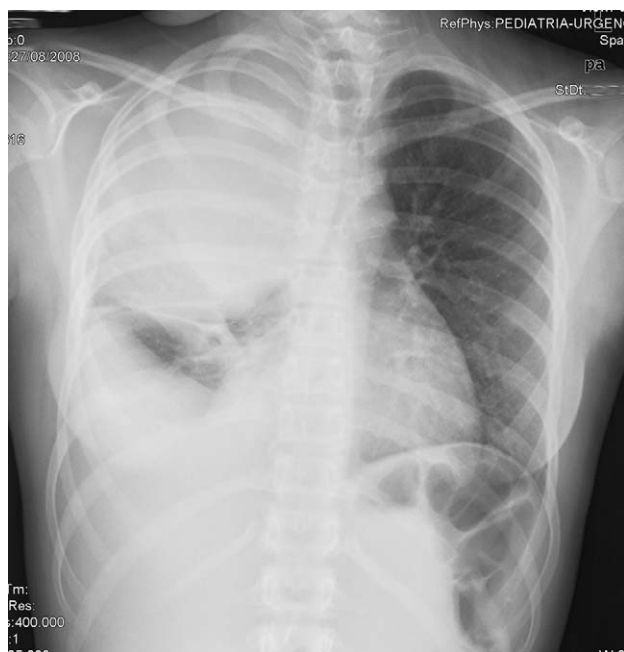
### Caso 17<sup>☆</sup>

### Case 17

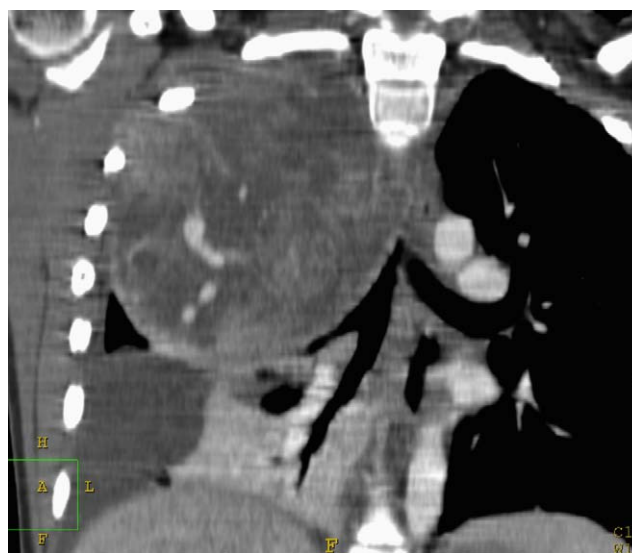
A. Paniagua Bravo\*, C. Marín Rodríguez y O. Bueno Zamora

*Servicio de Radiodiagnóstico, Sección de Radiología Materno-Infantil, Hospital Universitario Gregorio Marañón, Madrid, España*

Recibido el 6 de enero de 2009; aceptado el 18 de marzo de 2009



**Figura 1** Radiografía de tórax en proyección posteroanterior.

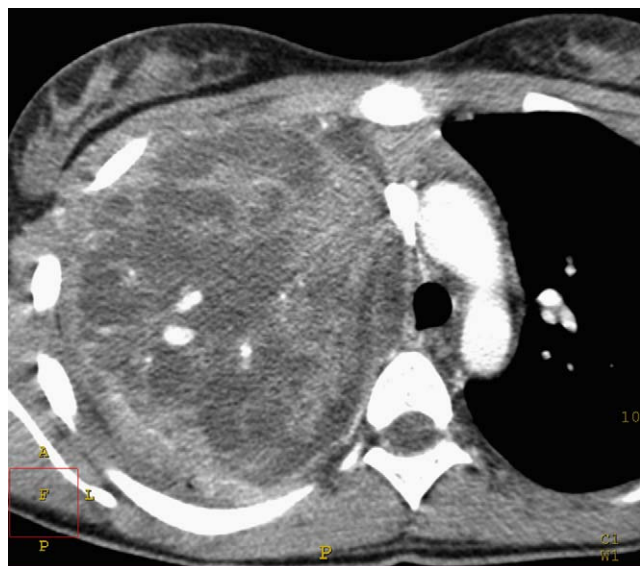

**Figura 2** Tomografía computarizada torácica con contraste intravenoso. Reconstrucción coronal.

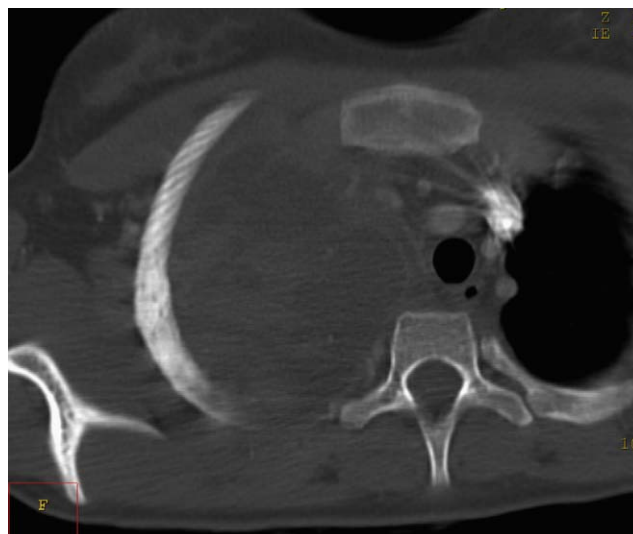
<sup>☆</sup> Los comentarios y las respuestas al diagnóstico se podrán hacer a través de la página web de la SERAM ([www.seram.es](http://www.seram.es)) dentro del apartado de la revista RADIOLOGÍA.

\*Autor para correspondencia.

Correo electrónico: [alvpaniagua@yahoo.es](mailto:alvpaniagua@yahoo.es) (A. Paniagua Bravo).



**Figura 3** Tomografía computarizada torácica con contraste intravenoso. Imagen axial.



**Figura 4** Tomografía computarizada torácica con contraste intravenoso. Corte axial con ventana ósea.

## Historia clínica

Niña de 12 años de edad. Fiebre de 2 semanas de evolución, pérdida de peso y sudoración nocturna. Se realiza una radiografía de tórax ([fig. 1](#)) y tomografías computarizadas con contraste intravenoso ([figs.2-4](#)).