

# CASOS EN IMAGEN: 1

Carmen Campos • Amparo Sánchez • Belen Susín

Servicio de Radiodiagnóstico del Hospital «San Agustín». Avilés. Asturias.

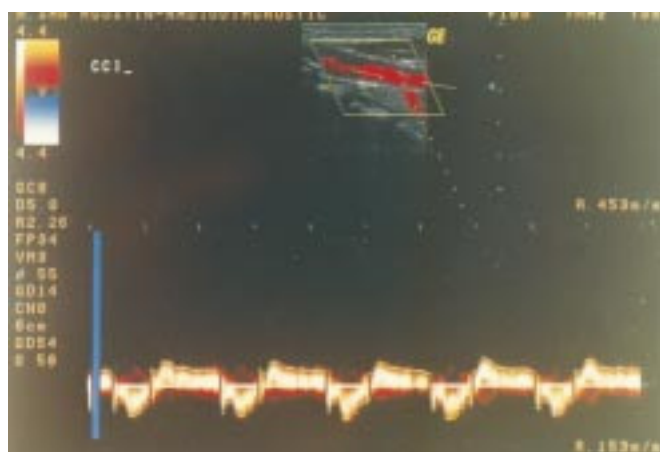


Fig. 1.—Análisis espectral de la carótida común izquierda (CCI) que presenta inversión sistólica con diástole conservada en relación con flujo retrógrado durante la sístole y anterógrado durante la diástole.

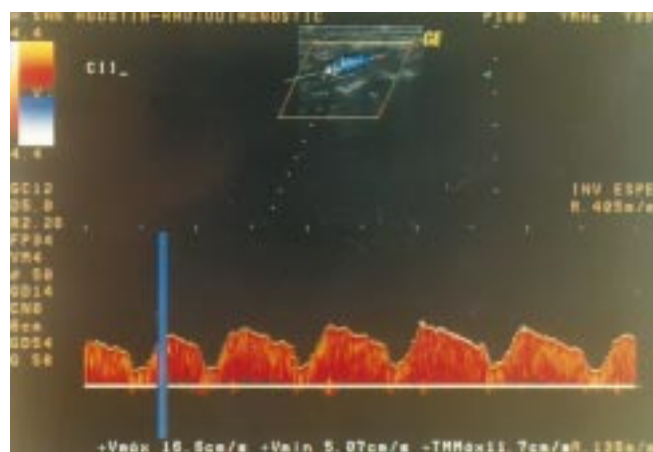


Fig. 3.—Análisis espectral de la carótida interna izquierda (CII) con onda de baja amplitud observando flujo en dirección correcta.




Fig. 2.—Análisis espectral de la carótida externa izquierda (CEI) con onda invertida debido al flujo de dirección retrógrado durante todo el ciclo.

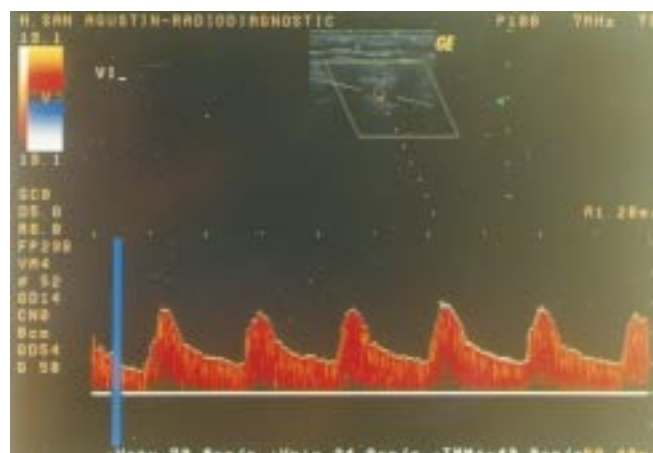


Fig. 4.—Análisis espectral de la vertebral izquierda (VI) normal

Varón de 70 años de edad que consulta tras un episodio brusco de déficit motor en hemisferio izquierdo y trastornos del lenguaje, sin cefalea acompañante.

*Comentario en la página 48*