

*Imágenes en Urología***Tumores de la fosa navicular**

Enrique Peyrí Rey

Clínica Delfos. Barcelona. España.

Los tumores de la fosa navicular, son de presentación rara. Los más frecuentes son los condilomas acuminados en la infección por VPH (afecta al 3% de los varones que padecen esta infección).

Presento imágenes semejantes macroscópicas de un pólipo fibroepitelial (Fig. 1) y de una eritroplasia de Queyrat o carcinoma in situ (Fig. 2) con afectación exclusivamente en la fosa navicular.

La histología nos confirmó el diagnóstico de estos tumores, por lo que recomiendo realizar siempre la

resección biopsia de estos tumores. No destruirlos con tratamientos tópicos (podofilino, imiquimod, 5 fluorouracilo), electrocoagulación, crioterapia o láser, sin tener una histología previa del tumor.

Correspondencia autor: Dr. Enrique Peyrí Rey
Clínica Delfos. Barcelona.
Avda. Vallcarca, km. 151 - 08023 Barcelona. Tel.: 932 545 000
E-mail autor: 7956epr@comb.es
Información artículo: Imágenes en Urología
Trabajo recibido: febrero 2008
Trabajo aceptado: marzo 2008

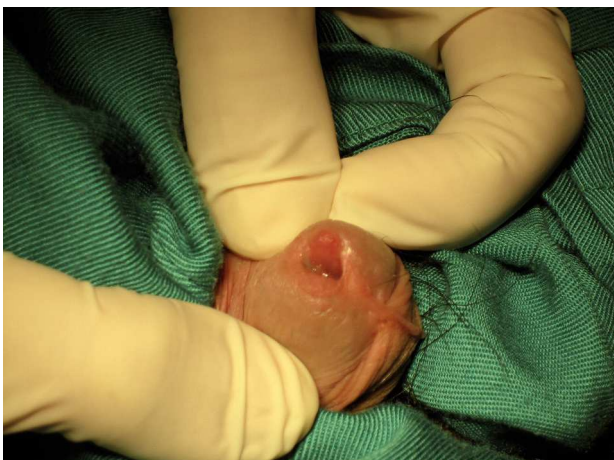

FIGURA 1. Pólipo fibroepitelial (talla verde).

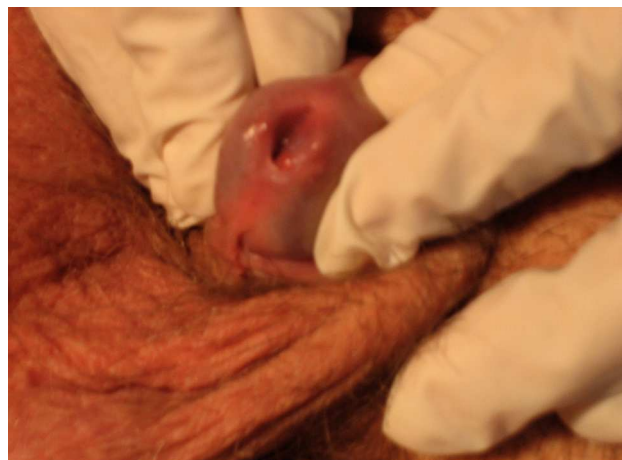


FIGURA 2. Eritroplasia de Queyrat.