

Imágenes en Urología

Ureteroceles habitado

José M. Janeiro Pais, Vicente P. Casas Agudo, Daniel López García, Alberto Lancina Martín, Manuel Ruibal Moldes, Marcelino González Martín

Servicio de Urología. Hospital Juan Canalejo. A Coruña, España.

Mujer de 55 años, consulta por ITU recidivante desde la adolescencia y tratada por su médico con antibioterapia oral sin éxito.

Se realiza urografía intravenosa en la que se observa una litiasis vesical de 2 centímetros de diámetro y se completa el estudio con exploración cistoscópica de la paciente llegándose al diagnóstico de ureteroceles habitado izquierdo.

El tratamiento consistió en incisión endoscópica en "boca sonriente" del ureterocel y fragmentación de la litiasis con Lithoclast.

La paciente fue dada de alta al segundo día sin sonda vesical permaneciendo desde entonces asintomática no presentando nuevo episodio de ITU desde la intervención.

Correspondencia autor: Dr. José M. Janeiro Pais

Servicio de Urología. Hospital Juan Canalejo
Xubias de Arriba, 84 - 15006 A Coruña

Tel.: 981 178 000

E-mail autor: janeiropais@canalejo.org

Información artículo: Imágenes en Urología

Trabajo recibido: octubre 2007

Trabajo aceptado: noviembre 2007



FIGURA 1.
Imagen de
Urografía
Intravenosa.




FIGURA 2.
Imagen de
Urografía
Intravenosa
(Detalle).

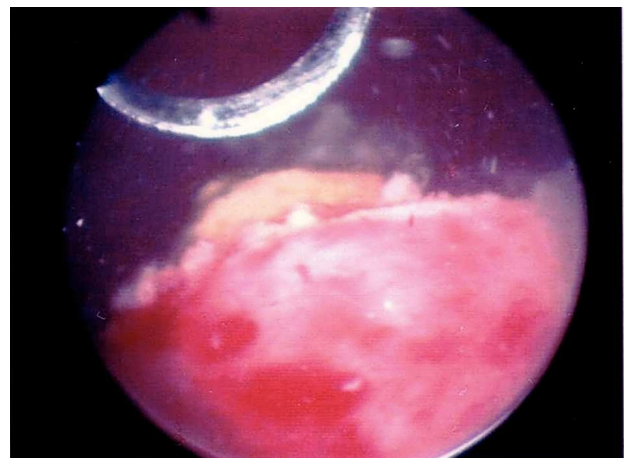


FIGURA 3. **Incisión en boca sonriente.**

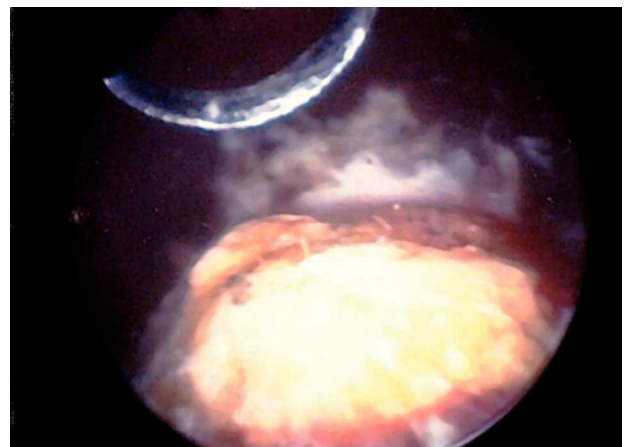


FIGURA 4. **Litiasis en ureterocel.**