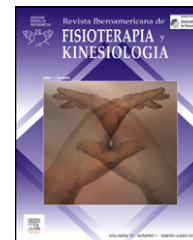



Revista Iberoamericana de
FISIOTERAPIA y KINESIOLOGIA

www.elsevier.es/rifk



ESTUDIO DE CASOS

Repercusión del tratamiento fisioterápico en los tratamientos quirúrgicos de alargamiento óseo. A propósito de un caso

L. Espejo Antúnez^{a,*}, M.A. Cardero Durán^b y B. Caro Puértolas^a

^a Departamento de Terapéutica Médico-Quirúrgica, Facultad de Medicina, Universidad de Extremadura, Badajoz

^b Centro de Atención Socio-Sanitario Puente Real, Badajoz, España

PALABRAS CLAVE

Alargamiento óseo;
Complicaciones
postoperatorias;
Fisioterapia

KEYWORDS

Bone lengthening;
Postoperative
complications;
Physiotherapy

Resumen La incidencia de las complicaciones derivadas de los alargamientos óseos cada vez supone menos en la recuperación íntegra de estos pacientes gracias al abordaje multidisciplinar que reciben, siendo la fisioterapia un elemento clave.

El objetivo del estudio es conocer los efectos beneficiosos que logra la fisioterapia en procesos de alargamientos óseos en relación con la amplitud articular y al tono muscular, así como en la prevención de complicaciones a propósito de un caso.

Nuestra paciente, diagnosticada de dismetría de miembros inferiores, se somete a elongación tibial mediante una distracción progresiva a partir de fijadores externos distractores. El seguimiento realizado valoró la amplitud articular mediante goniometría manual, tono muscular mediante la escala de Daniels, existencia de linfedema y longitud del miembro mediante cinta métrica y el dolor percibido mediante escala visual analógica. Como resultados, destacamos la ganancia completa del rango articular y la prevención del equinismo y linfedema secundario.

© 2010 Asociación Española de Fisioterapeutas. Publicado por Elsevier España, S.L. Todos los derechos reservados.

Impact of physiotherapy in the surgical treatment of bone lengthening. A case report

Abstract The incidence of complications of bone lengthening is increasingly less in the full recovery of these patients thanks to the multidisciplinary approach received, physiotherapy being a key element.

This study has aimed to determine the beneficial effects achieved by physiotherapy in bone lengthening procedures in relationship to range of motion and muscle tone and in the prevention of complications based on a case report.

Our patient who was diagnosed with lower limb dysmetria underwent tibial lengthening by gradual distraction from distracting external fixator. The monitoring performed evaluated joint range by means of manual goniometry, muscle tone scale by the Daniels scale, existence of lymphedema and limb length by measuring tape and perceived pain by the Visual Analog Scale.

* Autor para correspondencia.

Correo electrónico: luisea@unex.es (L. Espejo Antúnez).

Standing out among the results are the full gain of joint range and prevention of equinus and secondary lymphedema.

© 2010 Asociación Española de Fisioterapeutas. Published by Elsevier España, S.L. All rights reserved.

Introducción

Los procesos de elongación ósea se definen como el aumento de la longitud de un determinado segmento óseo conseguido a través de diferentes técnicas quirúrgicas¹, empleándose casi siempre en huesos largos y cuyo objetivo es conseguir una elongación axial simple, la corrección de deformidades angulares, o la asociación de ambas. En la actualidad se realizan mediante una distracción progresiva (osteotomía y distracción mecánica o una distracción fisaria)²⁻⁴ y el uso de fijadores distractores externos⁵, caracterizándose por otorgar una buena estabilización, lograr una distracción controlada y minimizar las complicaciones⁶. Los factores causantes de las complicaciones están relacionados con la severidad de la deformación del miembro afecto, el lugar y/o el tipo de dispositivo empleado⁹.

La naturaleza de las complicaciones postoperatorias y la necesaria individualización en el tratamiento de estos pacientes hacen del tratamiento fisioterápico una cuestión relevante y primordial⁷⁻¹⁰, teniendo como objetivos principales la normalización en la mineralización ósea, la mejora del tono y de la fuerza muscular en la extremidad alargada, así como el aumento de la movilidad articular y la prevención de contracturas¹⁰⁻¹². Para discutir este trabajo hemos realizado una revisión bibliográfica en las bases de datos PubMed (MEDLINE) y Scopus, empleando las palabras clave *bone lengthening*, *postoperative complications* y *physical therapy*, aplicando el operador booleano *and*. El objetivo del nuestro estudio es conocer los efectos beneficiosos que logra la fisioterapia en procesos de alargamientos óseos en relación con la amplitud articular y el tono muscular, así como en la prevención de complicaciones a propósito de un caso.

Caso clínico

Niña de 11 años de edad, diagnosticada de dismetría de miembros inferiores (MMII) por agenesia femoral de la extremidad inferior izquierda, a la que se le practica, entre otras intervenciones, alargamiento tibial del miembro inferior izquierdo mediante fijador externo distractor (fig. 1).

La metodología empleada ha consistido en realizar una exploración física exhaustiva, que constó de una valoración postural, tanto en la estática como en la dinámica, con el objeto de reconocer posibles actitudes posturales incorrectas. Posteriormente, se realiza un examen motor tanto de MMSS como de MMII. Para la valoración del tono muscular y la amplitud articular se utilizó la prueba de rotura de Daniels-Worthingham¹³ y goniómetro manual de dos ramas (Enraf Nonius®), respectivamente. La longitud de ambos MMII, así como la evolución del linfedema secundario, se

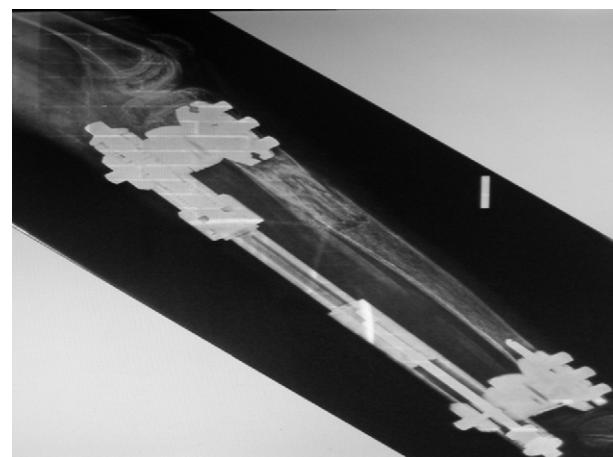


Figura 1 Fijador externo con sistema de dinamización tibial. Se observa el proceso de neoformación ósea en tibia. Pauta de distracción 1mm/día.

valoró mediante cinta métrica (en el primer caso tomando como referencia la espina iliaca antero superior y el calcáneo, deslizando la cinta por la región interna¹⁴). Por último, el dolor percibido fue valorado con la escala analógica visual constando de 10 puntos, correspondiendo el 10 a máximo dolor y 0 a la ausencia de dolor.

Este estudio fue realizado entre los años 2009 y 2010, durante un total de 9 meses, en que la paciente realizó tratamiento fisioterápico por prescripción médica, cumpliendo las recomendaciones de la Declaración de Helsinki y tras la obtención del consentimiento informado previo por parte de los padres de la paciente, que era menor de edad.

Antecedentes

En la historia clínica figura que a los 4 años de edad fue diagnosticada de agenesia femoral izquierda, siendo intervenida quirúrgicamente mediante alargamiento femoral. Tras la retirada del fijador externo, presenta abultamiento en la región lateral del muslo con fractura diafisaria y desviación en varo de dicho fémur, por lo que es de nuevo intervenida para la colocación de osteosíntesis femoral. A los 6 años de edad, retirada del material de osteosíntesis y posterior osteotomía femoral con colocación de fijador externo. Se inició un nuevo proceso de alargamiento femoral izquierdo, practicándose a su vez una tenotomía percutánea del tendón de Aquiles izquierdo.

A los 7 años de edad, continúa con afectación del fémur corto congénito (izquierdo), dismetría progresiva de las extremidades inferiores y ausencia de los ligamentos cruzados de la rodilla izquierda.

Procedimiento terapéutico

El tratamiento fisioterápico aplicado lo hemos dividido en tres fases (fase de elongación ósea, fase tras la retirada del yeso y fase posterior a la consolidación), exponiendo en este estudio los resultados obtenidos en la última fase tras emplear la metodología expuesta anteriormente. El hecho de que no se expongan los resultados obtenidos en las dos primeras fases no se debe a la falta de interés científico, sino más al tipo de estudio diseñado, ya que coincidimos con el autor César et al² en pensar que la rehabilitación temprana e integral que se realiza en las diferentes fases favorece la reincorporación del paciente a sus actividades de la vida diaria, además de cumplir el objetivo de evitar deseos y contracturas en flexión.

El tratamiento aplicado en la fase posterior a la consolidación tuvo una duración de 8 semanas consecutivas, a razón de 2 sesiones semanales, coincidiendo la valoración el mismo día de cada semana con el objeto que siempre existiera el mismo número de días entre las valoraciones semanales.

Tratamiento fisioterápico en fase posterior a la consolidación

1. Cinesiterapia activa asistida y resistida de las articulaciones implicadas.
2. Ejercicios concéntricos combinados con electro estimulación en el cuádriceps y el tríceps psural mediante impulso bifásico simétrico con una duración de impulso de 2 ms y 50 Hz de frecuencia (electro estimulador TENS MED 931. Enraf Nonius®).
3. Ultrasonido pulsátil con cabezal de 5 cm² de ERA a dosis de 0,5 w/cm² durante 8 min 2 veces por semana (Medicarín Megasonic 212K®).
4. Aplicación de Kinesiotaping (Curetape®) en pantorrilla mediante la técnica antiedema que propone el autor Kenzo Kase¹⁵.
5. Reeducción de la marcha en tres puntos (fig. 2).
6. Crioterapia mediante cold pack (Enraf Nonius®) con una finalidad antiinflamatoria.
7. Uso de férula protectora en el apoyo (fig. 3).

Discusión y conclusiones

La interpretación de los resultados en relación con la amplitud articular y el tono de la musculatura afectada (tabla 1) aporta un aumento del rango articular en la flexión de rodilla, logrando tras 8 semanas de tratamiento una flexión activa de 120°. En cuanto al tono muscular y el dolor percibido, también observamos una mejora global, fundamentalmente en cuádriceps e isquiotibiales. Un estudio similar al nuestro fue el realizado por Barker et al¹⁶, que analizan la recuperación en amplitud y fuerza muscular del miembro intervenido antes del alargamiento óseo y a los 6, 12 y 24 meses después de la intervención. Su estudio revela una disminución de la fuerza muscular del cuádriceps tras los 24 meses de la intervención, algo que difiere de nuestro estudio, ya que nuestra paciente presenta disminución de la fuerza muscular, pero en los isquiotibiales. Los autores de este trabajo consideran que pueda deberse a que se están estableciendo comparaciones

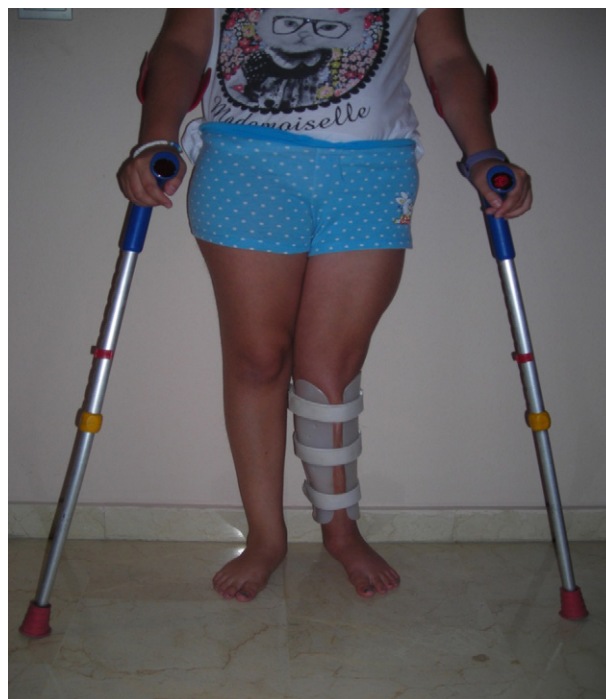

Figura 2 Reeducción de la marcha en 3 puntos. Fase posterior a la consolidación ósea.

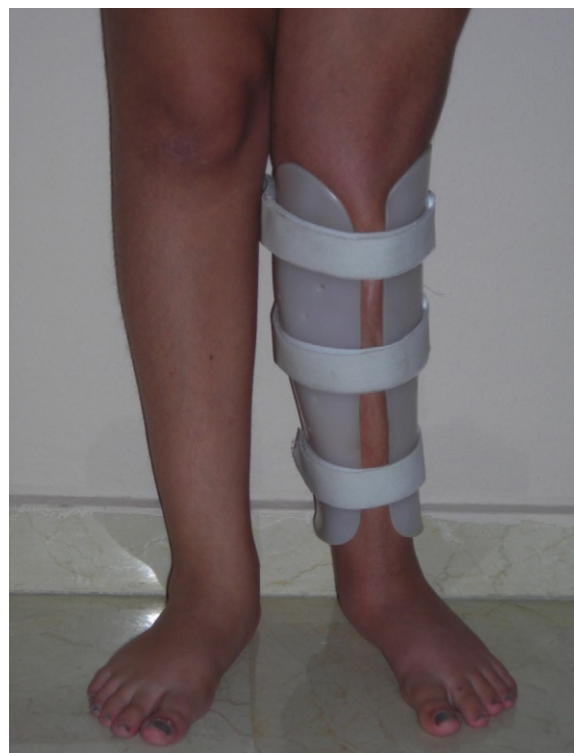

Figura 3 Uso de férula correctora antivalguzante en el apoyo.

entre estudios metodológicamente heterogéneos. En relación con la amplitud articular, al igual que Barker et al¹⁷, nuestros esfuerzos durante el tratamiento se centraron en acelerar la recuperación de la movilidad articular de la rodilla, logrando 120° al final de los 9 meses de tratamiento.

Tabla 1 Evolución del balance articular de la rodilla y el balance muscular de los músculos afectados

	1.ª semana	2.ª semana	3.ª semana	4.ª semana	5.ª semana	6.ª semana	7.ª semana	8.ª semana
<i>AA flexión Rd</i>								
DC supino	80°	100°	110°	112°	119°	120°	123°	123°
Sedestación	90°	110°	118°	118°	115°	119°	119°	119°
<i>Tono muscular^a</i>								
Cuádriceps	3	3	3 +	4	4	4	4	4
Tibial anterior	3	3	3 +	4	4	4	4	4
Tríceps plural	3	3	3 +	4	4	4	4	4
Isquiotibiales	3	3	3	3	3 +	3 +	3+	3+
EVA	7	5	3	2	2,5	2	2	1

AA: amplitud articular; EVA: escala analógica visual; Rd: rodilla.

^a Tono muscular: 1: actividad escasa; 2: malo; 3: regular; 4: bueno; 5: normal.

Si valoramos el pie equino y la presencia de linfedema, debemos de resaltar el papel que ocupa el uso de férulas y la aplicación de *kinesiotaping* (KT). Angin et al¹⁸ resaltan la importancia de mantener la articulación del tobillo en posición neutra como prevención de equinos estructurados y por ende de posibles liberaciones quirúrgicas del tendón de Aquiles (tenotomías) u otras técnicas más invasivas.

Por otra parte, la evidencia científica está demostrando el papel del KT en el tratamiento de linfedema posquirúrgico. En un estudio previo de Bialoszewski et al¹⁹ se afirma el impacto positivo que tiene el KT en la reducción de edema de origen linfático en pacientes sometidos a alargamiento tibial; no obstante, en la actualidad existen pocos estudios científicos que confirmen lo expuesto. Algo que sí está muy estudiado son los efectos beneficiosos del ultrasonido pulsátil a intensidades bajas en la regeneración ósea y la remodelación durante la etapa de consolidación de la distracción osteogénica²⁰.

Para concluir, la fisioterapia ocupa un lugar preferente en la recuperación de niños/as sometidos/as a alargamientos óseos tibiales por sus efectos beneficiosos en la obtención del rango articular completo de rodilla y en el mantenimiento de un tono muscular correcto, así como en la prevención del linfedema y del pie equino, permitiendo conseguir la funcionalidad del segmento intervenido, otorgando así una mayor calidad de vida a estos pacientes.

Conflicto de intereses

Los autores declaran no tener ningún conflicto de intereses.

Bibliografía

- De Pablos J. Elongación ósea definición, objetivos e historia. *Rev Esp Cir Osteoart.* 1992;27:233–6.
- Cesar J, Márquez C, Mandinavetia JA, Alvarado JA. Análisis de 120 casos de alargamiento óseo en diferentes segmentos. Trabajo Interinstitucional. *Rev Mex Ortop Traum.* 2002;16:62–9.
- Gil J, De Pablos J. Técnicas de elongación ósea. *Rev Esp Cir Osteoart.* 1992;27:243–9.
- Mifsut Miedes D, Gomar Sancho F, Tenias Burillo JM. Estudio de las fases iniciales de alargamiento óseo. *Rev Esp Cir Osteoart.* 2002;3:22–7.
- De Pablos J, Cañadell J. Elongaciones óseas: conceptos y controversias (Monografía). Pamplona: Ediciones Universidad de Navarra, 1990. Creado y diseñado por J de Pablos/J.A. Bruguera; 2006.
- Piza G. Clavos de fijación externa recubiertos de hidroxiapatita. Estudio clínico en alargamientos de extremidades [tesis doctoral]. Barcelona: Universidad de Barcelona; 2001.
- Wall A, Orzechowski W. Rozwój metody dystrakcyjno-kompresyjnej w chirurgii narz du ruchu w Polsce. *Ortopedia Traumatologia Rehabilitacja.* 2002;3:263–72.
- Catagni MA, Lovisetti L, Guerreschi F, Combi A, Ottaviani G. Cosmetic bilateral leg lengthening: experience of 54 cases. *J Bone Joint Surg Br.* 2005;87:1402–5.
- Dahl MT, Gulli B, Berg T. Complications of limb lengthening: A learning curve. *Clin Orthop Relat Res.* 1994;301:10–8.
- Motmans R, Lammens J. Knee mobility in femoral lengthening using Ilizarov's method. *Acta Orthop Belg.* 2008;74:184–9.
- Wrzosek Z. Problemy rehabilitacji chorych leczonych metod Ilizarowa. *Ortopedia Traumatologia Rehabilitacja.* 2002;4:468–72.
- Lisiński P, Strya W. Zasady usprawniania leczniczego w przypadkach wydłużania kończyn dolnych. *Ortopedia Traumatologia Rehabilitacja.* 2002;IV:503–6.
- Daniels-Worthingham's. pruebas funcionales musculares. 6^{ed} ed. Madrid: Marban;2002.
- Quesada Pérez JA, Álvarez Núñez R, Sánchez Villanueva F, Navarro Patou R, Díaz Prieto G. Discrepancia de longitud de miembros inferiores en pediatría, su tratamiento con el fijador externo RALCA. *Rev Medica Electrónica.* 2009;31. Disponible en:<http://www.revmatanzas.sld.cu/revista%20medica/ano%202009/vol6%202009/tema6.htm>.
- Kase K, Wallis J, Kase T. *Clinical therapeutic applications of the Kinesio Taping method.* 2nd ed Ken'l Kai Information: Tokio; 2003.
- Barker KL, Lamb SE, Simpson HR. Recovery of muscle strength and power after limb-lengthening surgery. *Arch Phys Med Rehabil.* 2010;91:384–8.
- Barker KL, Simpson AH, Lamb SE. Loss of knee range of motion in leg lengthening [discussion 245-6]. *J Orthop Sports Phys Ther.* 2001;31:238–44.
- Angin S, Unver B, Karastosun V, Ciftçi I. Dokuz Eylül University (DEU) orthosis: an orthotic method of preventing ankle equinus during tibial lengthening. *Prosthet Orthot Int.* 2003;27:238–41.

19. Bialoszewski D, Wozniak W, Zarek S. Clinical efficacy of Kinesiology taping in reducing edema of the lower limbs in patient treated with the ilizarov method. Preliminary report. *Traumatologia, rehabilitación Medsportpress*. 2009;1: 46–54.
20. Loyola A, Ramírez MA, Vázquez J, Casasola J, Hernández C, Ramírez A, et al. Efecto del ultrasonido terapéutico pulsátil de baja intensidad sobre la regeneración del cartílago articular en pacientes con gonartrosis de segundo y tercer grado. *Rev Reumatol Clin*. 2009;5:163–7.