Reto electrocardiográfico, parte 2

Vea cuánto sabe usted sobre el electrocardiograma (ECG).

1. El ECG de 12 derivaciones de un paciente muestra una desviación del eje izquierdo. ¿Cuándo se considera normal una desviación del eje izquierdo?
a. En lactantes.
b. En niños pequeños.
c. En mujeres embarazadas.
d. En adultos jóvenes con tórax largo y estrecho.

2. Un paciente de 38 años de edad ingresa con un diagnóstico de angina inestable, que…
a. … suele estar provocado por esfuerzo o estrés.
b. … suele aliviarse con reposo.
c. … suele tener una duración inferior a 2 min.
d. … puede ocurrir mientras el paciente está en reposo.

3. Después de experimentar dolor de pecho subestenal durante unas 4 h, un paciente se dirige al servicio de urgencias. Tras valorarle se le realiza un ECG de 12 derivaciones. ¿Qué cambios en el ECG del paciente se asocian con una lesión miocárdica aguda?
a. Onda Q patológica.
b. Onda T isoeléctrica.
c. Elevación del segmento ST.
d. Complejo QRS reducido.

4. En el ECG de 12 derivaciones de su paciente observa un bloqueo de rama. ¿Qué derivaciones debería comprobar para determinar si el bloqueo está en la rama derecha o en la izquierda?
a. V_1 y V_6.
b. II y aVF.
c. V_4 y V_5.
d. I y III.

5. Usted obtiene una tira de ritmo de un paciente después de una cirugía de *bypass* de la arteria coronaria. Después de interpretar la tira de ritmo que se muestra a continuación, ¿qué tipo de disritmia debería documentar?

a. Flúter auricular.
b. Auriculoventricular (AV) de segundo grado tipo II.
c. Arritmia sinusal.
d. Bloqueo AV de tercer grado.

6. Usted está cuidando de un paciente que evoluciona de un infarto de miocardio (IM) de la pared inferior. Mientras examina el ECG de 12 derivaciones, ¿en qué derivaciones espera observar cambios? (Seleccione todas las que se aplican.)
a. Derivación I.
b. Derivación II.
c. Derivación III.
d. Derivación aVF.
e. Derivación V_4.
f. Derivación V_6.

7. Como parte de una valoración preoperatoria, empieza la preparación para un ECG de 12 derivaciones. A partir de la siguiente figura, identifique la zona en el pecho del paciente en la que colocaría la derivación V_1.

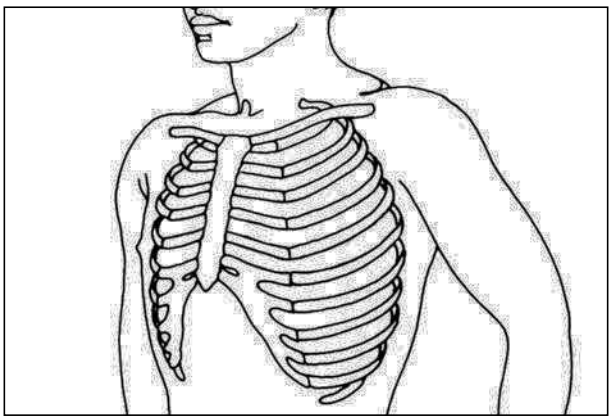

8. Un paciente ingresado con infarto agudo de miocardio (IAM) se queja de dolor precordial. Al consultar el monitor cardíaco, usted observa una frecuencia cardíaca de 42 latidos/min. ¿Qué zona de su corazón es más probable que haya asumido la función de marcapasos del corazón?
a. Nódulo sinoauricular.
b. Nódulo AV.
c. En las ramas.
d. Fibras de Purkinje.

9. ¿Qué derivación en un monitor cardiaco equivale a V_1 en un ECG de 12 derivaciones?
a. Derivación I.
b. Derivación MCL_6.
c. Derivación aVF.
d. Derivación MCL_1.

10. Un paciente de 37 años de edad llega al servicio de urgencias con dolor en el pecho que comenzó cuando estaba cortando césped. Usted inicia de inmediato la monitorización cardíaca, administra oxígeno e inserta un acceso intravenoso. A continuación obtiene un ECG de 12 derivaciones. ¿Sabe usted de qué zona del corazón del paciente le darán información las 6 derivaciones que aplica en las extremidades?
a. Del plano frontal.
b. Del plano horizontal.
c. Del plano vertical.
d. Del plano posterior.

11. Un paciente de 58 años de edad ingresa con un IAM. Después de iniciar la monitorización cardíaca, usted ve que el gráfico es grueso e ilegible. ¿Cómo interpreta este resultado?
a. Interferencia eléctrica.
b. Artefactación.
c. Línea del gráfico errante.
d. Señal débil.

12. ¿Qué representan las líneas horizontales de una tira de papel cuadriculado de un ECG?
a. Amplitud.
b. Tiempo.
c. Voltaje.
d. Derivación.

Respuestas
1. c. La desviación del eje izquierdo es un hallazgo normal en mujeres embarazadas.
2. d. En la angina inestable, una oclusión parcial por un trombo produce síntomas de isquemia, que se prolongan y pueden darse en reposo.
3. c. La elevación del segmento ST se asocia a una lesión miocárdica aguda.
4. a. Cuando haya identificado un bloqueo de rama, examine la derivación V_1, que se encuentra sobre el ventrículo derecho, y la derivación V_6, que se encuentra sobre el ventrículo izquierdo. Estas derivaciones le indicarán en qué rama se encuentra el bloqueo.
5. d. La tira de ritmo revela un bloqueo AV de tercer grado. Las características de esta disritmia suelen incluir un ritmo auricular regular junto con ritmo ventricular regular pero lento y ausencia de una relación entre las ondas P y los complejos QRS.
6. b, c, d. En un IM de la pared inferior, los cambios en el ECG se producen en las derivaciones II, III y aVF.
7. Coloca la derivación V_1 sobre el cuarto espacio en el borde esternal derecho.

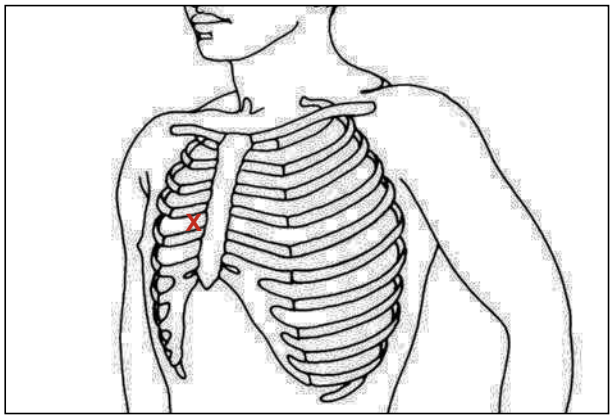

8. b. Si el nódulo AV toma el relevo como marcapasos del corazón, los impulsos suelen descargarse a un ritmo de 40 a 60 veces/min.
9. d. La derivación MCL_1 es la equivalente a la V_1 en un ECG de 12 derivaciones.
10. a. Estas tres derivaciones estándar de las extremidades (derivaciones I, II y III) y las tres derivaciones aumentadas (aVR, aVL y aVF) miden la actividad eléctrica del plano frontal del corazón.
11. a. La interferencia eléctrica aparece en el ECG como un gráfico grueso e ilegible. La interferencia eléctrica es causada por fugas de energía eléctrica. Puede ocurrir por la interferencia de otros equipos de la sala o en equipos incorrectamente instalados.
12. b. Las líneas horizontales de la tira de ritmo del ECG representan el tiempo. Ⓝ

Fuente: *ECG Interpretation Made Incredibly Easy!,* 4th ed. Lippincott Williams & Wilkins, 2008.