Rev Clin Esp. 2012;212(3):141–146

Revista Clínica Española

www.elsevier.es/rce

ARTÍCULO ESPECIAL

Ecocardiografía clínica básica en Medicina Interna

J. Torres Macho[a,c,d,*], **G. García de Casasola**[a,c,d] **y P. Conthe Gutiérrez**[b,c,d]

[a] *Servicio de Medicina Interna-Urgencias, Hospital Universitario Infanta Cristina, Parla, Madrid, España*
[b] *Servicio de Medicina Interna, Hospital Universitario Gregorio Marañón, Madrid, España*
[c] *Departamento de Medicina. Facultad de Medicina, Universidad Complutense, Madrid, España*
[d] *Grupo de Ecografía Clínica, SEMI*

Recibido el 13 de julio de 2011; aceptado el 18 de septiembre de 2011
Disponible en Internet el 7 de febrero de 2012

PALABRAS CLAVE
Ecografía clínica;
Ecocardiografía;
Medicina Interna

Resumen La ecocardiografía clínica básica es una técnica no invasiva, que puede dominar y ser muy útil para el internista. La ecocardiografía ofrece una información útil, rápida y precisa acerca de la estructura y función cardiaca que complementa a la anamnesis y a la exploración física a la cabecera del paciente. Tras un período de formación teórica y práctica breve, el internista puede determinar la dimensión y función de ambos ventrículos, detectar la presencia de derrame pericárdico significativo, orientar el diagnóstico de valvulopatías severas y estimar la presión venosa central mediante el diámetro y colapsabilidad de la vena cava inferior con una elevada fiabilidad. El objetivo de la ecocardiografía clínica básica no es la realización de un ecocardiograma reglado sino agilizar el diagnóstico y optimizar el manejo de gran parte de los enfermos con afección cardiovascular.
© 2011 Elsevier España, S.L. Todos los derechos reservados.

KEYWORDS
Focused cardiac ultrasound;
Echocardiography;
Internal Medicine

Focused cardiac ultrasound in Internal Medicine

Abstract Focused cardiac ultrasound is a noninvasive technique which can be performed by the internist. It is capable of providing useful, rapid and accurate information about the structure and function of the heart. It can be used to complement anamnesis and physical examination at the bedside. Clinicians may be able to determine left and right ventricular diameter and function, detect the presence of significant pericardial effusion, identify important valvular defects and estimate the central venous pressure by measuring the diameter and collapsibility of inferior vena cava with good accuracy after a short training period. The aim of focused cardiac ultrasound is not to perform a complete echocardiogram but using previous mentioned data, it is possible to expedite diagnosis and optimize the management of patients with cardiovascular diseases.
© 2011 Elsevier España, S.L. All rights reserved.

* Autor para correspondencia.
Correo electrónico: jtorresmacho@hotmail.com (J. Torres Macho).

0014-2565/$ – see front matter © 2011 Elsevier España, S.L. Todos los derechos reservados.
doi:10.1016/j.rce.2011.09.009

Varón de 32 años con infección por VIH estadio C3, que no acudía a las revisiones programadas desde hacía dos años. Ingresa en urgencias por disnea progresiva hasta presentarla para esfuerzos pequeños (i.e. aseo personal) en las dos últimas semanas. En la exploración física presentaba una presión arterial de 100/50 mmHg, frecuencia cardiaca de 105 lpm, frecuencia respiratoria de 28 rpm y una saturación basal de oxígeno del 94%. La presión venosa central no era valorable por su obesidad y la auscultación cardiopulmonar no presentaba alteraciones. En la radiografía de tórax destacaba la presencia de un aumento significativo del índice cardiotorácico y en el electrocardiograma se objetivaba la presencia de voltajes en el límite bajo de la normalidad en las derivaciones de miembros. Las determinaciones analíticas incluyendo hemograma y bioquímica (perfil hepático y cardiaco) fueron normales. El paciente ingresó en planta con el diagnóstico sindrómico de disnea por probable insuficiencia cardiaca. Se inició tratamiento con oxigenoterapia y diuréticos intravenosos a dosis bajas. Durante su primera noche en planta avisan al internista de guardia por aumento de la disnea, hipotensión y oliguria. El centro sanitario no dispone de cardiólogo de guardia ¿Qué actitud diagnóstica debe realizarse?

El problema clínico

Desde que Laennec inventara el estetoscopio en 1816[1], pocas innovaciones tecnológicas han sido incorporadas en la práctica clínica habitual del internista. En las últimas dos décadas en un gran número de especialidades médicas se ha incluido la ecografía dentro de sus competencias, con la consiguiente adaptación de sus planes de formación. La pericia para realizar una adecuada historia clínica y exploración física constituye la herramienta fundamental del internista con el fin de orientar y tratar a sus pacientes sin emplear instrumentos o técnicas diagnósticas sofisticadas. Esto condiciona una dependencia significativa de pruebas complementarias que habitualmente son realizadas por otros profesionales.

A finales de los años noventa, fundamentalmente en Estados Unidos, los generalistas y especialmente los médicos de urgencias, han incorporando la ecografía a su práctica clínica habitual. Son numerosos los estudios que han demostrado la capacidad de los «no radiólogos» para el diagnóstico ecográfico de afecciones prevalentes (trombosis venosa profunda, colecistitis, aneurisma de aorta abdominal, etc.). Además, la ecografía es extraordinariamente útil para la realización de técnicas invasivas, como la toracocentesis o la canalización de accesos venosos centrales. Asimismo, se ha demostrado que la curva de aprendizaje es corta y la fiabilidad y concordancia con los resultados obtenidos por los radiólogos es muy alta[2–7]. Esta línea de trabajo ha sido también desarrollada en el ámbito de la ecocardiografía y en este contexto surge la ecocardiografía clínica básica[8]. El objetivo de la ecocardiografía básica no es suplantar al cardiólogo, sino incorporar una nueva herramienta complementaria en el proceso del diagnóstico clínico. Esta técnica complementa los hallazgos obtenidos a partir de la historia clínica, la exploración física, el electrocardiograma y la radiografía de tórax. Hay que tener en cuenta, que en el paciente cardiológico, en muchas ocasiones se toman decisiones basadas en signos obtenidos en la exploración física (medición de la presión venosa yugular, la auscultación de soplos o de un ritmo de galope) con baja sensibilidad y especificidad incluso en manos expertas[9]. ¿Por qué prescindir entonces de una técnica a nuestro alcance mucho más precisa?

Ventajas de la ecocardiografía clínica básica

En primer lugar, es el médico que ha valorado clínicamente al paciente el que realiza la exploración, por lo que proporciona una gran independencia y dinamismo al eliminar el tiempo de espera para la realización de la prueba. Además, se utiliza en situaciones concretas para responder a preguntas dicotómicas como ¿existe derrame pericardico significativo?, ¿la función ventricular izquierda está preservada?, etc. Finalmente, se puede realizar a la cabecera del paciente, lo que en los países anglosajones se denomina «*bedside ultrasound*» o «*point-of-care ultrasonography*»[10].

Recursos necesarios

Nuestros objetivos de aprendizaje van a ser limitados y por tanto plausibles. Aunque el manejo básico del ecógrafo, sus controles y la familiarización con los cortes anatómicos puede parecer extremadamente complejo, una formación teórico-práctica básica de pocas horas puede ser suficiente. Necesitaremos un ecógrafo de una calidad de imagen aceptable (gama intermedia) con una sonda sectorial (de baja frecuencia) y preferiblemente con posibilidad de obtener modo M y Doppler color. En la ecocardiografía clínica básica, el paso inicial es aprender a obtener los planos correctamente. Este punto es quizás el más complejo y a su vez el más importante. El paciente debe colocarse preferiblemente en decúbito lateral izquierdo para acercar el corazón al tórax. Aunque para la realización de un ecocardiograma reglado se necesitan numerosos planos, en la ecocardiografía clínica básica es suficiente con cuatro. Realizaremos un corte longitudinal, otro transversal y dos coronales. En general, se pueden obtener conclusiones fiables si conseguimos visualizar con nitidez al menos dos de estos planos. Los 4 planos básicos son los siguientes (fig. 1):

Paraesternal longitudinal o largo: la sonda se debe colocar aproximadamente a nivel del segundo-tercero o tercero-cuatro espacio intercostal izquierdo, muy próximo al esternón. Permite obtener un corte longitudinal del corazón. En este corte vamos a valorar, fundamentalmente la morfología y función del ventrículo izquierdo, el tamaño de la aurícula izquierda, la morfología y función de la válvula mitral y aórtica y el diámetro de la aorta ascendente. Este plano también nos permite valorar la presencia de derrame pericárdico.

Paraesternal corto: desde la posición del plano paraesternal longitudinal se gira la sonda 90°. En este plano se realiza un corte transversal del corazón. Es útil para valorar la función ventricular, la contracción segmentaria y complementar la información obtenida en otros planos.

Apical o 4 cámaras: la sonda se ubica en el ápex y el marcador debe apuntar al hombro derecho del paciente. Con este plano se obtiene un corte coronal del corazón en el que visualizamos las 4 cámaras cardiacas. Nos permite valorar la

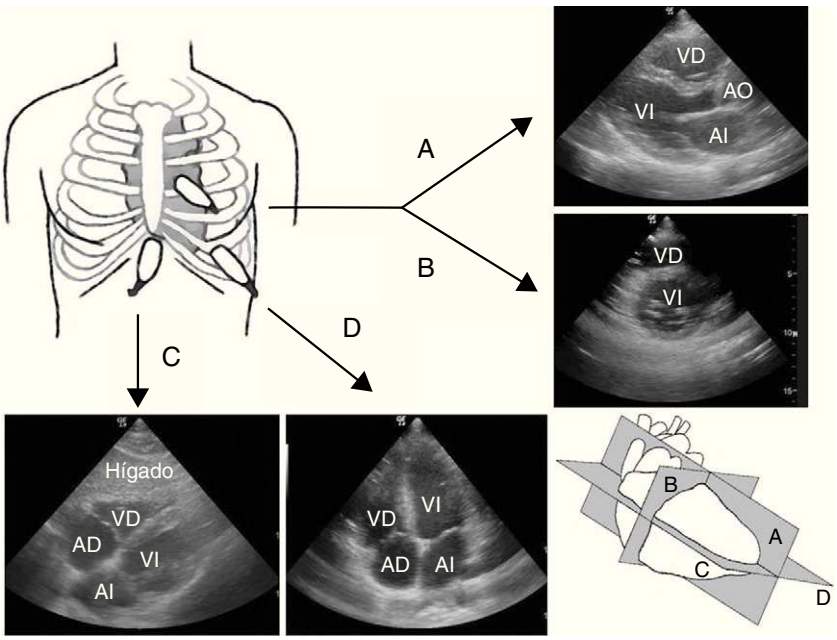

Figura 1 Localización del transductor ecográfico en las 4 ventanas básicas para obtener 4 planos esenciales. A) Corte longitudinal (plano paraesternal longitudinal), B) Corte transversal (plano parasesternal corto), C) Corte coronal desde epigastrio (plano subxifoideo), y D) Corte coronal desde ápex (plano apical).
AD: aurícula derecha; AI: aurícula izquierda; VD: ventrículo derecho; VI: ventrículo izquierdo.

función de ambos ventrículos, la morfología y función de la válvula mitral y tricuspidea y la dimensión de las aurículas y del ventrículo derecho.

Subcostal o subxifoideo: el transductor se orienta desde el abdomen a nivel de epigastrio con una inclinación de unos 15° hacia el interior de la cavidad torácica. En él valoraremos fundamentalmente la presencia de derrame pericárdico y el diámetro y colapsabilidad de la vena cava inferior a su entrada en la aurícula derecha, que a su vez nos permitirá estimar la presión venosa central.

¿Qué podemos esperar de la ecocardiografía clínica básica y cuánto tiempo de aprendizaje es necesario?

La potencial rentabilidad de esta herramienta se muestra con claridad en un estudio realizado por Kobal et al.[11]. En él se comparó la capacidad diagnóstica de varios estudiantes de medicina tras 18 horas de formación en ecocardiografía básica con la fiabilidad diagnóstica mediante la exploración física realizada por cardiólogos expertos en 68 enfermos con cardiopatía estructural. Los estudiantes detectaron correctamente el 75% de las alteraciones frente a un índice de acierto de los cardiólogos del 49%[11]. Otros estudios han confirmado el aumento de la capacidad diagnóstica que se obtiene al utilizar la ecocardiografía clínica básica comparada con los diagnósticos realizados mediante datos clínicos y pruebas complementarias básicas. Se calcula una mejora aproximada del 35% en la estimación de la función ventricular izquierda y del 18% en la precisión diagnóstica en pacientes con dolor torácico o disnea[12–15]. En los últimos años se ha definido qué datos morfológicos y funcionales se pueden obtener con fiabilidad por facultativos no especialistas en cardiología, con una curva de aprendizaje corta, y qué parámetros requerirán una formación más prolongada y en consecuencia fuera de los objetivos de la ecocardiografía clínica básica. La *American Society of Echocardiography* (ASE) ha publicado recientemente un documento de consenso con la *American Society of Emergency Physicians* (ASEP) en el que se describe qué información puede obtenerse de forma precisa con la ecocardiografía básica[16]. Esta información se resume en los siguientes puntos:

Detección de derrame pericárdico: el derrame pericárdico en el ecocardiograma se aprecia como una banda libre de ecos (anecoica) entre el pericardio parietal y visceral (fig. 2). En múltiples estudios se ha demostrado que el personal «no cardiólogo» tiene una alta fiabilidad para detectar un derrame pericárdico[17,18]. Si se observa un derrame pericárdico significativo hay que descartar siempre taponamiento cardiaco. Pese a que el taponamiento cardiaco es un diagnóstico clínico, algunos de los signos ecocardiográficos sugestivos son el colapso de cavidades derechas en diástole, la visualización de un corazón oscilante «*swinging heart*» o la presencia de una vena cava inferior dilatada sin colapso inspiratorio.

Estimación subjetiva de la función ventricular izquierda: se puede estimar la fracción de eyección valorando el grado de contracción global del ventrículo izquierdo (engrosamiento del endocardio) en sístole. Desde el punto de vista clínico para la toma de decisiones basta con discernir si el paciente tiene una fracción de eyección normal-ligeramente deprimida o si está moderada-severamente disminuida. Con un entrenamiento relativamente corto se puede realizar una estimación subjetiva fiable de la fracción de eyección sin necesidad de hacer mediciones complejas[17,19–21] (fig. 3).

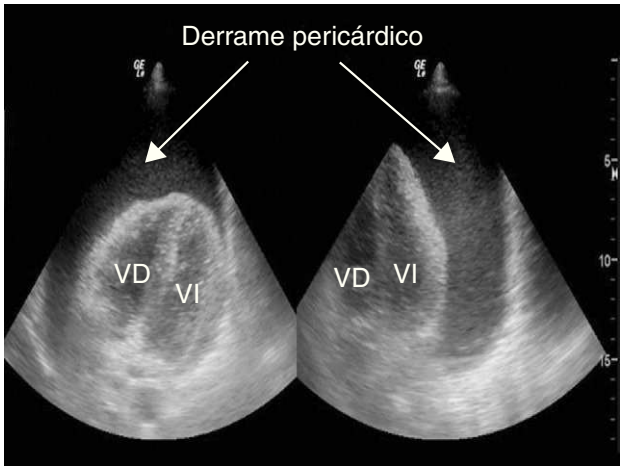

Figura 2 Plano apical en el que se objetiva un derrame pericárdico global importante (banda anecoica alrededor del corazón) con datos de taponamiento cardiaco «*swinging heart*». VD: ventrículo derecho; VI: ventrículo izquierdo.

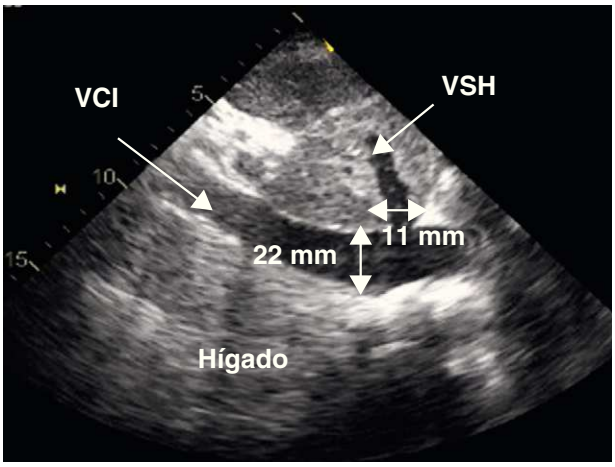

Figura 4 Plano subcostal en la que se visualiza la vena cava inferior (VCI) dilatada (22 mm) entrando en aurícula derecha y las venas suprahepáticas (VSH) dilatadas (11 mm) en un paciente con insuficiencia cardiaca.

Dimensiones de cavidades cardiacas: nos interesa específicamente valorar el tamaño del ventrículo izquierdo y de ambas aurículas y el grosor del septo interventricular que define la hipertrofia ventricular.

Estimación del volumen intravascular: la medición del calibre de la vena cava inferior y su modificación durante la inspiración se relaciona directamente con la presión en aurícula derecha (presión venosa central) con un grado de exactitud del 80-90%[22]. También se pueden valorar las venas suprahepáticas que confluyen en la vena cava inferior (fig. 4). La presencia de un diámetro mayor de 10 mm en estos vasos sugiere un aumento en la presión venosa central[23–25].

Otros diagnósticos patológicos como valvulopatías severas, análisis de la función diastólica, alteraciones segmentarias de la contractilidad significativas, endocarditis o disección de aorta pueden ser sospechadas, pero estos hallazgos deben ser valorados con cautela y siempre confirmados por un experto[16]. El tiempo medio empleado para el aprendizaje de la ecocardiografía clínica básica difiere entre los diferentes trabajos publicados en la literatura, pero oscila entre las 6 y las 16 horas e incluye teoría y práctica supervisada por un profesor experto. Posteriormente, es necesario realizar entre 20 y 40 estudios supervisados para completar la curva de aprendizaje[26–28].

Aplicaciones clínicas

Existen circunstancias o situaciones clínicas en las que un médico con formación en ecocardiografía básica puede orientar mejor el diagnóstico y tratamiento de los pacientes. Algunas de estas situaciones clínicas son las siguientes:

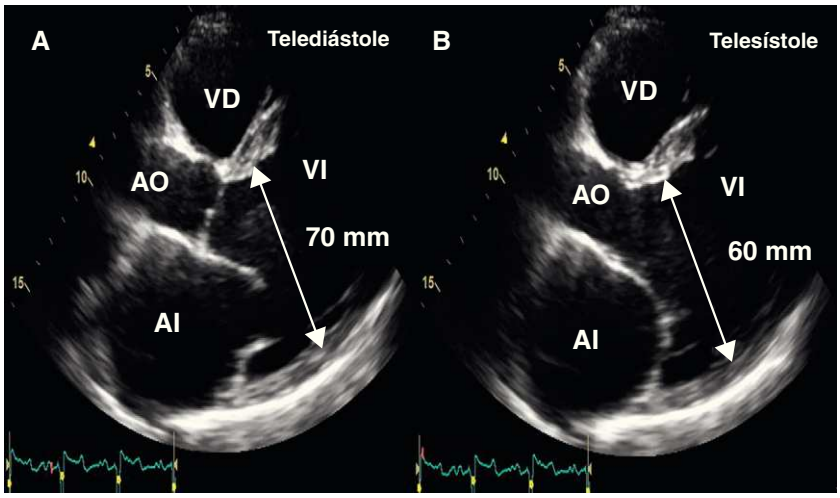

Figura 3 Plano paraesternal longitudinal en paciente con ventrículo izquierdo dilatado (70 mm) y disfunción sistólica severa (mínimas diferencias en el engrosamiento del endocardio de forma global y el estrechamiento del diámetro del ventrículo izquierdo en sístole y en telediástole).
AI: aurícula izquierda; AO: aorta ascendente; VD: ventrículo derecho; VI: ventrículo izquierdo.

Hipotensión/shock de etiología incierta: el tratamiento del shock requiere una orientación diagnóstica rápida y en este sentido es muy importante diferenciar el shock de origen cardiogénico del asociado a otras causas. En estas circunstancias es importante detectar derrame pericárdico significativo (taponamiento), estimar la función ventricular (disfunción ventricular o ventrículo hiperdinámico), medir el diámetro del ventrículo derecho (embolia pulmonar masiva) y valorar el diámetro y colapsabilidad de la vena cava inferior (hipovolemia, sepsis)[19].

Disnea o insuficiencia respiratoria aguda de origen incierto: los objetivos principales son la estimación del diámetro y la función ventricular izquierda y derecha y detectar la presencia de derrame pericárdico significativo.

Embolia de pulmón: la presencia de un diámetro telediastólico de ventrículo derecho superior al del ventrículo izquierdo es diagnóstico de dilatación de ventrículo derecho. En un contexto clínico adecuado (shock-disociación electromecánica), este hallazgo puede ser diagnóstico de embolia de pulmón. Además, la detección de trombosis venosa profunda mediante ecografía clínica es sencilla, por lo que esta afección se puede diagnosticar a pie de cama en pocos minutos[29–31].

Hipertensión: la valoración de la hipertrofia ventricular izquierda tiene importancia pronóstica y terapéutica en los pacientes hipertensos[32]. La hipertrofia ventricular se valora con relativa facilidad y exactitud en la ecocardiografía si se detecta la presencia de un septo interventricular mayor de 12 mm en el plano paraesternal longitudinal.

Sospecha clínica de insuficiencia cardiaca: la valoración de la función ventricular izquierda permite diferenciar a los pacientes con insuficiencia cardiaca y fracción de eyección deprimida o conservada. Esta diferenciación tiene importancia desde el punto de vista diagnóstico y terapéutico. Además en los pacientes ancianos con disnea, muchas veces resulta complicado establecer con certeza el diagnóstico de insuficiencia cardiaca basándonos exclusivamente en la clínica (síntomas y signos físicos) y pese a que muchos de ellos tienen la fracción de eyección conservada, la detección de dilatación de la aurícula izquierda o de hipertrofia ventricular apoyan el diagnóstico de insuficiencia cardiaca frente a otros diagnósticos alternativos[33].

Cardiomegalia radiológica: la ecocardiografía básica permite valorar la existencia de derrame pericárdico y/o dilatación de cavidades cardiacas.

Paciente con soplo: la ecocardiografía básica permite la valoración inicial de una posible valvulopatía subyacente, aunque nuestros hallazgos deben interpretarse con cautela y deben de ser siempre corroborados mediante un ecocardiograma reglado.

Valoración del enfermo con alteraciones electrocardiográficas: como el bloqueo de rama izquierda, que es un hallazgo relativamente frecuente en individuos mayores de 75 años. La ecocardiografía básica puede facilitar una orientación diagnóstica inicial ya que esta alteración electrocardiográfica se puede asociar a cardiopatía estructural subyacente[34].

En consecuencia, la ecografía clínica básica puede ser de enorme utilidad para el internista en múltiples ámbitos de su actividad: urgencias, planta de hospitalización, consultas externas y unidades específicas de insuficiencia cardiaca o riesgo cardiovascular.

Limitaciones

La ecocardiografía clínica básica tiene algunas limitaciones. Una de las más importantes es la obtención de imágenes con calidad suficiente para su correcta interpretación. La definición adecuada de las imágenes depende de la habilidad del operador para su obtención, la calidad del equipo utilizado[35], las características físicas del paciente (la llamada ventana acústica o ecocardiográfica) y la cardiopatía subyacente. Como es obvio, los ecocardiografistas expertos realizan más rápido las exploraciones y tienen menos dudas diagnósticas[36,37].

Conclusiones

La ecocardiografía clínica básica es un procedimiento al alcance de cualquier internista tras un período de formación inicial relativamente corto. Constituye una herramienta más que se suma a nuestra destreza para realizar la historia clínica y exploración de nuestros pacientes o para interpretar el trazado electrocardiográfico y que, sin lugar a dudas, contribuye a que seamos mejores profesionales. Recientemente se ha incluido en el mapa de competencias básicas de la Medicina Interna[38] y en pocos años el manejo de esta técnica será imprescindible para cualquier internista[39].

En el caso propuesto el internista realizó una ecografía clínica básica detectando un derrame pericárdico severo (27 mm), colapso de cavidades derechas, «*swinging heart*» y dilatación de vena cava inferior sin colapso inspiratorio, confirmando la sospecha de taponamiento cardiaco. Se comentó el caso con el intensivista de guardia que realizó una pericardiocentesis diagnóstico-terapéutica con éxito. Posteriormente se confirmó que la etiología del derrame fue un sarcoma de Kaposi.

Conflicto de intereses

Los autores declaran no tener ningún conflicto de intereses.

Bibliografía

1. Cheng TO. How laennec invented the stethoscope. Int J Cardiol. 2007;118:281–5.
2. Crisp JG, Lovato LM, Jang TB. Compression ultrasonography of the lower extremity with portable vascular ultrasonography can accurately detect deep venous thrombosis in the emergency department. Ann Emerg Med. 2010;56:601–10.
3. Summers SM, Scruggs W, Menchine MD, Lahham S, Anderson C, Amr O, et al. A prospective evaluation of emergency department bedside ultrasonography for the detection of acute cholecystitis. Ann Emerg Med. 2010;56:114–22.
4. Jehle D, Guarino J, Karamanoukian H. Emergency department ultrasound in the evaluation of blunt abdominal trauma. Am J Emerg Med. 1993;11:342–6.
5. Kuhn M, Bonnin RL, Davey MJ, Rowland JL, Langlois SL. Emergency department ultrasound scanning for abdominal aortic aneurysm: accessible, accurate, and advantageous. Ann Emerg Med. 2000;36:219–23.
6. Daniels CE, Ryu JH. Improving the safety of thoracentesis. Curr Opin Pulm Med. 2011;17:232–6.

7. Randolph AG, Cook DJ, Gonzales CA, Pribble CG. Ultrasound guidance for placement of central venous catheters: a meta-analysis of the literature. Crit Care Med. 1996;24:2053–8.
8. Duvall WL, Croft LB, Goldman ME. Can hand-carried ultrasound devices be extended for use by the noncardiology medical community? Echocardiography. 2003;20:471–6.
9. Lok CE, Morgan CD, Ranganathan N. The accuracy and interobserver agreement in detecting the ''gallop sounds'' by cardiac auscultation. Chest. 1998;114:1283–8.
10. Moore CL, Copel JA. Point-of-care ultrasonography. N Engl J Med. 2011;364:749–57.
11. Kobal SL, Trento L, Baharami S, Tolstrup K, Naqvi TZ, Cercek B, et al. Comparison of effectiveness of hand-carried ultrasound to bedside cardiovascular physical examination. Am J Cardiol. 2005;96:1002–6.
12. Martin LD, Howell EE, Ziegelstein RC, Martire C, Whiting-O'Keefe QE, Shapiro EP, et al. Hand-carried ultrasound performed by hospitalists: does it improve the cardiac physical examination? Am J Med. 2009;122:35–41.
13. Mayron R, Gaudio FE, Plummer D, Asinger R, Elsperger J. Echocardiography performed by emergency physicians: impact on diagnosis and therapy. Ann Emerg Med. 1988;17:150–4.
14. Manasia AR, Nagaraj HM, Kodali RB, Croft LB, Oropello JM, Kohli-Seth R, et al. Feasibility and potential clinical utility of goal-directed transthoracic echocardiography performed by noncardiologist intensivists using a small hand-carried device (sonoheart) in critically ill patients. J Cardiothorac Vasc Anesth. 2005;19:155–9.
15. Hellmann DB, Whiting-O'Keefe Q, Shapiro EP, Martin LD, Martire C, Ziegelstein RC. The rate at which residents learn to use hand-held echocardiography at the bedside. Am J Med. 2005;118:1010–8.
16. Labovitz AJ, Noble VE, Bierig M, Goldstein SA, Jones R, Kort S, et al. Focused cardiac ultrasound in the emergent setting: a consensus statement of the american society of echocardiography and american college of emergency physicians. J Am Soc Echocardiogr. 2010;23:1225–30.
17. Alexander JH, Peterson ED, Chen AY, Harding TM, Adams DB, Kisslo Jr JA. Feasibility of point-of-care echocardiography by internal medicine house staff. Am Heart J. 2004;147: 476–81.
18. Tayal VS, Kline JA. Emergency echocardiography to detect pericardial effusion in patients in pea and near-pea states. Resuscitation. 2003;59:315–8.
19. Moore CL, Rose GA, Tayal VS, Sullivan DM, Arrowood JA, Kline JA. Determination of left ventricular function by emergency physician echocardiography of hypotensive patients. Acad Emerg Med. 2002;9:186–93.
20. Melamed R, Sprenkle MD, Ulstad VK, Herzog CA, Leatherman JW. Assessment of left ventricular function by intensivists using hand-held echocardiography. Chest. 2009;135:1416–20.
21. Randazzo MR, Snoey ER, Levitt MA, Binder K. Accuracy of emergency physician assessment of left ventricular ejection fraction and central venous pressure using echocardiography. Acad Emerg Med. 2003;10:973–7.
22. Brennan JM, Blair JE, Goonewardena S, Ronan A, Shah D, Vasaiwala S, et al. A comparison by medicine residents of physical examination versus hand-carried ultrasound for estimation of right atrial pressure. Am J Cardiol. 2007;99:1614–6.
23. Nagdev AD, Merchant RC, Tirado-González A, Sisson CA, Murphy MC. Emergency department bedside ultrasonographic measurement of the caval index for noninvasive determination of low central venous pressure. Ann Emerg Med. 2010;55:290–5.
24. Brennan JM, Blair JE, Goonewardena S, Ronan A, Shah D, Vasaiwala S, et al. Reappraisal of the use of inferior vena cava for estimating right atrial pressure. J Am Soc Echocardiogr. 2007;20:857–61.
25. Kircher BJ, Himelman RB, Schiller NB. Noninvasive estimation of right atrial pressure from the inspiratory collapse of the inferior vena cava. Am J Cardiol. 1990;66:493–6.
26. Vignon P, Mucke F, Bellec F, Marin B, Croce J, Brouqui T, et al. Basic critical care echocardiography: validation of a curriculum dedicated to noncardiologist residents. Crit Care Med. 2011;39:636–42.
27. Royse CF, Seah JL, Donelan L, Royse AG. Point of care ultrasound for basic haemodynamic assessment: novice compared with an expert operator. Anaesthesia. 2006;61:849–55.
28. Jones AE, Tayal VS, Kline JA. Focused training of emergency medicine residents in goal-directed echocardiography: a prospective study. Acad Emerg Med. 2003;10:1054–8.
29. Jiménez D, Aujesky D, Díaz G, Monreal M, Otero R, Martí D, et al. Prognostic significance of deep vein thrombosis in patients presenting with acute symptomatic pulmonary embolism. Am J Respir Crit Care Med. 2010;181:983–91.
30. ten Wolde M, Sohne M, Quak E, Mac Gillavry MR, Buller HR. Prognostic value of echocardiographically assessed right ventricular dysfunction in patients with pulmonary embolism. Arch Intern Med. 2004;164:1685–9.
31. Bova C, Greco F, Misuraca G, Serafini O, Crocco F, Greco A, et al. Diagnostic utility of echocardiography in patients with suspected pulmonary embolism. Am J Emerg Med. 2003;21:180.
32. Llisterri JL, Morillas P, Pallarés V, Fácila L, Sanchís C, Sánchez T. Diferencias en el grado de control de la hipertensión arterial según procedimiento de medida de la presión arterial en pacientes de edad $\geq$ 65 años. Estudio FAPRES. Rev Clin Esp. 2011;211:76–84.
33. Chivite D, Formiga F, Pujol R. La insuficiencia cardíaca en el paciente anciano. Rev Clin Esp. 2011;211:26–35.
34. Schneider JF, Thomas HEJ, Kreger BE, McNamara PM, Kannel WB. Newly acquired left bundle-branch block: the Framingham study. Ann Intern Med. 1979;90:303–10.
35. Liebo MJ, Israel RL, Lillie EO, Smith MR, Rubenson DS, Topol EJ. Is pocket mobile echocardiography the next-generation stethoscope? A cross-sectional comparison of rapidly acquired images with standard transthoracic echocardiography. Ann Intern Med. 2011;155:33–8.
36. Martin LD, Howell EE, Ziegelstein RC, Martire C, Shapiro EP, Hellmann DB. Hospitalist performance of cardiac hand-carried ultrasound after focused training. Am J Med. 2007;120:1000–4.
37. Vignon P, Dugard A, Abraham J, Belcour D, Gondran G, Pepino F, et al. Focused training for goal-oriented hand-held echocardiography performed by noncardiologist residents in the intensive care unit. Intensive Care Med. 2007;33:1795–9.
38. Porcel JM, Casademont J, Conthe P, Pinilla B, Pujol R, García-Alegría J. Competencias básicas de la Medicina Interna. Rev Clin Esp. 2011;211:307–11.
39. Formiga F. El ecocardiograma en la insuficiencia cardíaca, de la teoría a la práctica. Rev Clin Esp. 2011;211:352–3.