CIRUGÍA ESPAÑOLA

www.elsevier.es/cirugia

La imagen del mes

Secuestro pulmonar intralobar

Intralobar pulmonary sequestration

Francisco B. Lacy [b,*], *Juan J. Fibla* [c], *Jorge Hernández* [c] *y Laureano Molins* [a]

[a] *Servicio de Cirugía Torácica, Hospital Clínico, Barcelona, España*
[b] *Servicio de Cirugía General y del Aparato Digestivo, Hospital Clínico, Barcelona, España*
[c] *Servicio de Cirugía Torácica, Hospital Sagrat Cor, Barcelona, España*

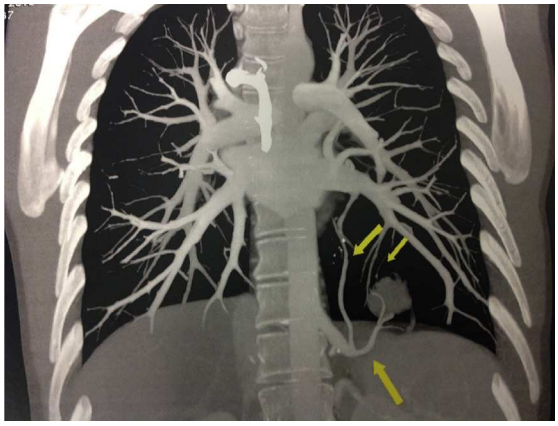

Figura 1

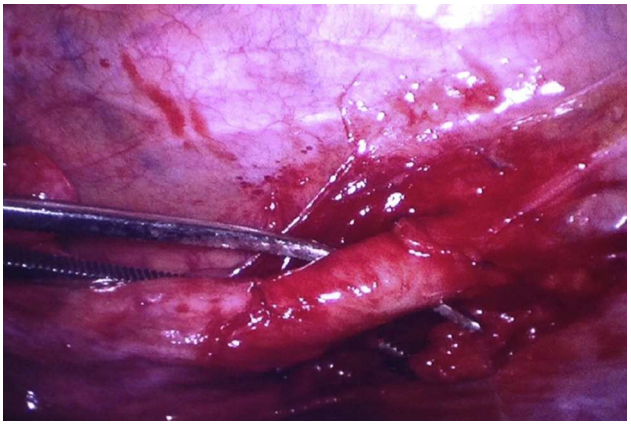

Figura 2

Paciente de 28 años, con diagnóstico por TAC de secuestro broncopulmonar intralobar en el lóbulo inferior izquierdo asociado a imágenes quísticas, una de ellas probablemente sobreinfectada (fig. 1).

La auscultación pulmonar era normal y no se palpaban adenopatías. Las pruebas funcionales respiratorias mostraron: FVC de 5,28 l (97%), FEV1 de 4,14 l (95%), IT del 98%.

Se realizó una resección quirúrgica mediante Video-Assisted Thoracic Surgery (VATS). El lóbulo inferior izquierdo era de aspecto patológico; se identificó y resecó una arteria proveniente de la aorta torácica que nutría el segmento posteroinferior (fig. 2). La lobectomía inferior se completó sin complicaciones intra ni postoperatorias.

* *Autor para correspondencia.*
Correo electrónico: borjalacy@gmail.com (F.B. Lacy).
http://dx.doi.org/10.1016/j.ciresp.2015.03.005
0009-739X/© 2015 AEC. Publicado por Elsevier España, S.L.U. Todos los derechos reservados.