Fístula aortoduodenal primaria: una causa rara y potencialmente fatal de hemorragia digestiva

Primary aorto-duodenal fistula: A rare but potentially fatal cause of gastrointestinal bleeding

La hemorragia digestiva alta (HDA) constituye una urgencia médica muy frecuente, con una incidencia anual que oscila entre 50 y 150 casos por 100.000 habitantes. La mayoría de las HDA (80-90%) son de causa no varicosa, siendo la úlcera péptica gastroduodenal la enfermedad más frecuente (40-50%), pero también puede ser debida a lesiones agudas de la mucosa gástrica (LAMG), esofagitis, síndrome de Mallory-Weiss, tumores o lesiones vasculares. La fístula aortoentérica (FAE) es una causa rara y potencialmente fatal de HDA, cuyo tratamiento adecuado precisa de un diagnóstico precoz, para lo cual es necesario un alto índice de sospecha clínica.

Presentamos el caso de un varón de 63 años, con antecedentes personales de hipertensión arterial y dislipidemia, que acudió a Urgencias por epigastralgia y HDA en forma de melenas de horas de evolución. A su llegada se encontraba hemodinámicamente estable, y con una hemoglobina (Hb)de 10 g/dL en el hemograma de ingreso. Se realizó endoscopia, llegando hasta segunda porción duodenal, donde no se objetivaron ni hemorragia ni lesiones pépticas. El paciente quedó en Urgencias, pendiente de ingresar en el Servicio de Digestivo para completar estudio. A las 12 h del ingreso comenzó con deterioro del estado general e inestabilidad hemodinámica. En la analítica se objetivó una Hb de 6,8 g/dL y en la gasometría un pH de 6,8 y lactato de 17. Tras iniciar la estabilización del paciente con sueroterapia y transfusión de 2 concentrados de hematíes, se realizó TC, hallando aneurisma de aorta abdominal infrarrenal de 6 × 3,2 cm con fístula a duodeno y sangrado activo (figs. 1 y 2). Ante los hallazgos, se intervino mediante laparotomía, hallando trayecto fistuloso filiforme desde aorta infrarrenal a duodeno. Se realizó doble bypass axilobifemoral y cierre del defecto en duodeno. Durante la intervención el paciente se mantuvo hemodinámicamente inestable, precisando perfusión de noradrenalina y transfusión de 12 concentrados de hematíes, 4 unidades de plasma y 2 pool de plaquetas. Tras la intervención, quedó ingresado en UCI sin conseguir remontar la situación de inestabilidad hemodinámica, falleciendo a las 4 h de la cirugía.

Las FAE consisten en la existencia de una comunicación entre la aorta y el tracto digestivo, con una incidencia del 0,1 al 0,8%[1]. Fueron descritas por primera vez 1829 por sir Astley Cooper[2]. Se dividen en FAE primarias, como consecuencia de aneurismas arterioscleróticos, inflamatorios o infecciosos, y FAE secundarias a cirugía de reparación aórtica con o sin colocación de prótesis vasculares (0,5-2,3% de los casos)[3]. Las FAE secundarias son unas 10 veces más frecuentes. Suelen aparecer como complicación tardía a partir de pocos meses hasta 15 años tras la cirugía, y afectan sobre todo a la sutura proximal. También pueden ser una complicación asociada a la infección de los stents utilizados para el tratamiento endovascular de la enfermedad aórtica e ilíaca.

Las FAE primarias son menos comunes, con una frecuencia en las series largas de autopsias del 0,04-0,07%[3,4]. La causa más frecuente de FAE primarias es la existencia de aneurisma aórtico arteriosclerótico, siendo menos habitual la sífilis, TBC,

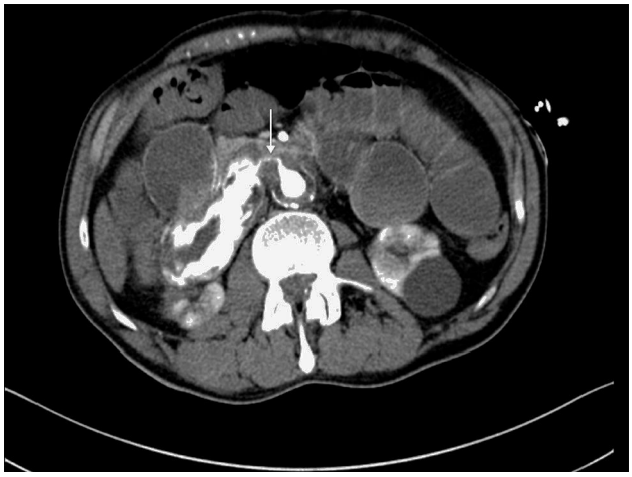

Figura 1 – TC abdominal con contraste intravenoso: Aneurisma de aorta abdominal infrarrenal de 6 × 3,2 cm con trayecto fistuloso filiforme aortoentérico (flecha) y paso de contraste a duodeno.

Figura 2 – TC abdominal con contraste intravenoso: Presencia de contraste intravenoso en la luz intestinal (flechas).

infecciones, neoplasias, cuerpos extraños o cualquier otra enfermedad que ocasione que la aorta erosione la pared intestinal[3].

La mayoría de las FAE comunican la aorta con el duodeno, especialmente con la tercera porción duodenal[4–6], dada la situación de este segmento fijo en el retroperitoneo y en proximidad a la aorta descendente. También se han descrito fístulas a esófago, intestino delgado, colon y estómago.

La tríada clásica consiste en la presencia de HDA, dolor abdominal y masa pulsátil en abdomen, sin embargo, está presente en menos del 25% de los pacientes[1,4,7]. A pesar de la comunicación entre la aorta y el tracto digestivo, la presencia de fiebre y otros signos de infección sistémica es rara. Suele existir una hemorragia inicial autolimitada (hemorragia centinela), seguida, en la mayoría de los casos, por una hemorragia masiva que ocurre desde horas hasta un mes más tarde[2–4]. Hasta en un tercio de los pacientes, la hemorragia masiva acontece en un plazo de unas 6 h tras la hemorragia inicial, como ocurrió en nuestro paciente. Este periodo ventana sería el ideal para realizar el diagnóstico de forma precoz, sin embargo, precisa de un alto índice de sospecha clínica. La presencia de HDA en un paciente con aneurisma de aorta conocido o la tríada clásica nos pueden orientar al diagnóstico, pero, como hemos comentado, solo está presente en un pequeño porcentaje de los casos. En más de la mitad de los casos se llega al diagnóstico en el propio quirófano[5].

La angio-TC constituye el principal método diagnóstico, con una sensibilidad diagnóstica del 40-90% y una especificidad del 33-100%[8,9]. Los hallazgos más frecuentes son la presencia de burbujas alrededor de la aorta, pérdida de plano graso entre la aorta y el tracto digestivo, edema de la pared del intestino alrededor de la aorta, y extravasación de contraste de la aorta a la luz intestinal (fig. 2). Algunos autores consideran este último hallazgo como el único signo definitivo de FAE, pero suele ser infrecuente. En la angiografía, la demostración de la fístula es limitada (30%), ya que precisa pérdidas superiores a 0,5 ml/min para poder visualizar la lesión[8], y debe reservarse a aquellos casos en los que el paciente esté estable y, con vistas a planificar el tipo de operación quirúrgica o embolización percutánea, en los casos en los que no exista enfermedad aneurismática subyacente[5].

La gastroscopia es la modalidad de elección para la valoración inicial de un paciente con HDA. Sin embargo, en estos casos en raras ocasiones consigue visualizar la lesión dada la dificultad para alcanzar la tercera porción duodenal o, en casos de hemorragia activa masiva, de localizar el origen. A pesar de todo, la gastroscopia permite excluir otras causas de HDA y permite poder considerar otras entidades mucho menos frecuentes[7].

El tratamiento es quirúrgico, con una mortalidad asociada del 30-40%. Se deben tener en cuenta 4 principios fundamentales en la cirugía: control del sangrado, reparación del defecto intestinal, restablecimiento selectivo de la circulación distal y control de la infección asociada[1]. El tipo de reparación intestinal depende de cada caso, en función del tamaño del defecto y las condiciones locales, considerándose suficiente la sutura primaria si técnicamente es posible, o la resección duodenal[10]. Sin embargo, según la última revisión de la literatura de Rodrigues dos Santos et al.[11], la sutura primaria se asocia a un mayor índice de recidiva de la fístula, siendo recomendable la interposición del epiplón e incluso la derivación duodenal en caso de grandes defectos.

Para restablecer la circulación distal se suele utilizar la reparación *in situ* de la aorta o el *bypass* extraanatómico, como en nuestro caso. La reparación *in situ* con utilización de prótesis (PTFE, dacron-plata) es la que ha dado los mejores resultados en cuanto a supervivencia: 65% de los pacientes tratados con ella, frente al 53% de los casos a los que se les practicó una revascularización extraanatómica[5]. Sin embargo, debe reservarse para situaciones en que la infección esté circunscrita y en ausencia de sepsis sistémica. De esta forma, en pacientes con sepsis sistémica o local extensa o peritonitis severa, la técnica de elección es la resección del aneurisma con revascularización de extremidades mediante bypass extraanatómico, generalmente derivación axilobifemoral[2].

En el postoperatorio es fundamental la cobertura antibiótica de amplio espectro durante una semana si los cultivos son negativos, y de 4-6 semanas si son positivos[1,6]. A pesar del tratamiento antibiótico no son infrecuentes las complicaciones infecciosas que, a su vez, pueden conducir a la recidiva de la fístula.

En los últimos años, las técnicas endovasculares para la reparación de los aneurismas (EVAR) han sido el tratamiento de elección en pacientes de alto riesgo quirúrgico o hemodinámicamente inestables. En el caso de las FAE, aunque constituye un tratamiento eficaz a corto plazo para el control de la hemorragia, el riesgo de infección se mantiene, de forma que lo más adecuado es considerarlo como tratamiento puente para un abordaje quirúrgico definitivo en pacientes hemodinámicamente inestables con hemorragia activa[12]. En cualquier caso, se deben acompañar de antibioterapia intensa para el control de la infección y, si fuera necesario, drenaje de colecciones intraabdominales.

El pronóstico es desalentador. Sin cirugía, la mortalidad es del 100%, la mayoría por shock hipovolémico secundario al sangrado digestivo. Con tratamiento, la mortalidad varía según las distintas series publicadas entre un 18 y un 93%[3,4,6]. Un alto porcentaje de pacientes fallecen durante la cirugía o durante el postoperatorio inmediato por hipovolemia[5], como ocurrió en nuestro caso.

En conclusión, las FAE son una causa rara de HDA con una alta mortalidad. El diagnóstico y tratamiento precoz permite mejorar el pronóstico, pero precisa un alto índice de sospecha clínica. Debe considerarse como posible causa en pacientes con hemorragia digestiva de etiología incierta y, principalmente, en aquellos con aneurisma de aorta abdominal conocido.

BIBLIOGRAFÍA

1. Lee CW, Chung SV, Song S, Bae MJ, Huh U, Kim JH. Double primary aortoenteric fístulae: A case report of two simultaneous primary aortoenteric fístulae in one patient. Korean J Thorac Cardiovasc Surg. 2012;45:330–3.
2. Saers SJ, Scheltinga MR. Primary aortoenteric fístula. Br J Surg. 2005;92:143–52.
3. Lemos DW, Raffetto JD, Moore TC, Menzoian JO. Primary aortoduodenal fístula: A case report and review of the literatura. J Vasc Surg. 2003;37:686–9.

4. Ihama Y, Miyazaki T, Fuke C, Ihama Y, Matayoshi R, Kohatsu H, et al. An autopsy case of a primary aortoenteric fístula: A pitfall of the endoscopic diagnosis. World J Gastroenterol. 2008;14:4701–4.
5. Martinez Vieira A, Sousa Vaquero JM, Bernal Bellido C, Pérez Andrés M, Álamo Martínez JM, Docobo Durántez F. Fístula aortoduodenal primitiva. Rev Esp Enferm Dig. 2007; 99:173–4.
6. Alzobydi AH, Guraya SS. Primary aortoduodenal fístula: A case report. World J Gastroenterol. 2013;19:415–7. 21.
7. Delgado J, Jotkowitz AB, Delgado B, Makarov V, Mizrahi S, Szendro G. Primary aortoduodenal fístula: Pitfalls and success in the endoscopic diagnosis. Eur J Intern Med. 2005;16:363–5.
8. Morales Ruiz J, Selfa Muñóz A, Salmerón Escobar J. Shock hipovolémico por fístula aortoentérica: una causa inusual de hemorragia digestiva. Gastroenterol Hepatol. 2001; 34:586–7.
9. Vu QD, Menias CO, Bhalla S, Peterson C, Wang LL, Balfe DM. Aortoenteric fístulas: CT features and potencial mimics. Radiographics. 2009;29:197–209.
10. Cendan JC, Thomas JB, Seeger JM. Twenty-one cases of aorto- enteric fístula: Lessons for the general surgeon. Am Surg. 2004;70:583–7.
11. Rodrigues dos Santos C, Casaca R, Mendes de Almeida JC, Mendes-Pedro L. Enteric repair in aortoduodenal fístulas: A forgotten but often lethal player. Ann Vasc Surg. 2013. pii: S0890-5096(13)00497-4. doi: 10.1016/j.avs.g.2013.09.004..
12. Shapiro M, Addis M, Ellozy SH, Carroccio A, Teodorescu VJ, Marin ML. Successful endovascular treatment of bleeding aortoenteric fístula: A case report. Ann Vasc Surg. 2006; 22:1–3.

Elena Romera Barba*, Ainhoa Sánchez Pérez, Julia Bertelli Puche, Carlos Duque Pérez y José Luis Vazquez Rojas

Servicio de Cirugía General, Hospital General Universitario Santa Lucía, Cartagena, España

* *Autor para correspondencia.*
Correo electrónico: percentila@hotmail.com (E. Romera Barba).

http://dx.doi.org/10.1016/j.ciresp.2014.05.011
0009-739X/
© 2014 AEC. Publicado por Elsevier España, S.L.U. Todos los derechos reservados.

Técnica de «*stent in stent*» en la hiperplasia benigna del esófago. Complicaciones y tratamiento del manejo de las fístulas tras gastrectomía vertical☆

"Stent in stent" technique for oesophageal benign hyperplasia. Complications and treatment of fistulas after sleeve gastrectomy

Introducción

Con el auge de la gastrectomía vertical (GV) en el tratamiento de la obesidad mórbida, las complicaciones asociadas a este procedimiento aumentan[1]. Entre las más frecuentes tenemos la fuga de la línea de grapas, con su consecuente fístula[1–3]. Estas fugas son características del tercio proximal del estómago y presentan sus características particulares. Diversas publicaciones describen algoritmos para el tratamiento de las fístulas tras GV. Algunas recomiendan endoprótesis esófago-gástricas en aquellos casos en que las condiciones del paciente permiten un manejo conservador[2–5]. El uso de estas endoprótesis pretende el aislamiento del punto de fuga, que permite un cierre más temprano. No obstante, el uso de las prótesis no está exento de complicaciones tales como: migración y atrapamiento del *stent*, obstrucción del tránsito de alimentos, disfagia, sialorrea, hemorragia e inclusive perforación esofágica[5].

Caso clínico

Mujer de 49 años con obesidad mórbida en quien se realizó una GV laparoscópica, sin incidencias postoperatorias. Dos meses después de la cirugía presentó fiebre intermitente durante una última semana, sin otra sintomatología asociada. Las pruebas revelaron leucocitosis y PCR elevada. Un TC abdominal mostró un absceso en la región subhepática. Se intentó drenaje percutáneo del absceso; pero, durante el procedimiento la paciente se inestabilizó y presentó hematemesis y signos de *shock* séptico, por lo que se la trasladó a quirófano para realizar una laparotomía exploradora. Se drenó el absceso a lo largo de la línea de grapas sin poder objetivar fuga alguna, así que se realizó una endoscopia intraoperatoria que evidenció el punto de disrupción. Con este hallazgo, se colocó un *stent* de metal

☆ Manuscrito presentado como Póster en la Reunión Nacional de la Sección de Cirugía Endoscópica, del 24 al 26 de abril de 2013, Murcia.