Localizador web
Artículo 200.826

Quiste por duplicación esofágica como causa inusual de disfagia en el adulto

María del Mar Rico-Morales, Manuel Ferrer-Márquez, Ricardo Belda-Lozano, Elena Yagüe-Martín, Manuel Felices-Montes y Francisco Rubio-Gil
Servicio de Cirugía General y del Aparato Digestivo. Hospital Torrecárdenas. Almería. España.

Resumen

El quiste por duplicación esofágica es una anomalía congénita poco frecuente. La mayoría de los casos son asintomáticos y su diagnóstico se establece habitualmente de forma incidental. La posibilidad de que se desarrollen complicaciones (hemorragia, infección, etc.) e incluso se malignicen hace que el tratamiento de elección de estas lesiones sea quirúrgico.

Palabras clave: *Quiste duplicación esofágica. Quiste congénito. Disfagia.*

ESOPHAGEAL DUPLICATION CYST AS AN UNUSUAL CAUSE OF ADULT DYSPHAGIA

Esophageal duplication cyst is a rare congenital alteration. Most of these cysts are asymptomatic and are usually identified as an incidental finding. These lesions can develop complications (bleeding, infection, etc.) and even malignant degeneration. Consequently, the treatment of choice is surgical.

Key words: *Esophageal duplication cyst. Congenital cyst. Dysphagia.*

Introducción

El quiste por duplicación esofágica es una entidad rara, con una incidencia de 1:8.200 recién nacidos, y la segunda causa de tumoración esofágica benigna después del leiomioma[1]. Suele permanecer asintomático en el 37% de los casos y se descubre de forma accidental en la edad adulta[2]. Tras su diagnóstico debe plantearse el tratamiento quirúrgico para evitar la aparición de posibles complicaciones como la infección, el conflicto de espacio con estructuras adyacentes, la hemorragia, la rotura o la degeneración neoplásica[3].

Se presenta el caso de un paciente con un quiste de duplicación esofágica que se diagnosticó en el contexto clínico de una disfagia.

Caso clínico

Paciente de 25 años de edad, fumador activo de 20 cigarrillos/día y sin otros antecedentes de interés, que acudió a la consulta externa del servicio de digestivo por un cuadro de disfagia progresiva de 1 mes de evolución, acompañada de pérdida de 4 kg de peso en la última semana a causa de disminución de la ingesta. No refería regurgitación, pirosis o alteración del hábito intestinal. Ante la afagia y la hipersalivación, se decidió su ingreso hospitalario para completar el estudio.

La exploración física fue normal. Los datos de laboratorio (hemograma, coagulación, perfil renal, hepático y nutricional y hormonas tiroideas) estaban asimismo dentro de la normalidad. La endoscopia digestiva alta mostró un mucosa orofaríngea muy eritematosa y con abundante moco. El esófago superior era normal y existía una dudosa imagen de compresión extrínseca en la cara anterior del tercio medio y distal del esófago, sin latido visible ni estasis alimentaria. El cardias era de aspecto laxo sin hernia de hiato y había una erosión de menos de 5 mm en el tercio distal del esófago. Una tomografía computarizada de cuello y tórax sólo demostró una hipertrofia amigdalar derecha. La resonancia magnética reveló una masa de 4,4 × 4,7 cm que parecía originarse en la unión esofagogástrica, con crecimiento hacia el mediastino posterior. La aurícula izquierda aparecía en posición anterior y los planos de separación con las estructuras vasculares estaban respetados (fig. 1). Ante estos hallazgos, se realizó una ultrasonografía endoscópica, que

Fig. 1. Quiste de duplicación esofágico (flecha) en imagen de resonancia magnética.

Correspondencia: M.M. Rico Morales.
Álvarez de Castro, 25, 4.º-1.ª. Almería. España.
Correo electrónico: meri_rico@yahoo.es

Manuscrito recibido el 20-3-2007 y aceptado el 26-7-2007.

mostró en la unión gastroesofágica, por encima del diafragma y en posición anterior al esófago y el bronquio izquierdo, una formación bien delimitada de paredes regulares de 5 × 4,5 cm, con un contenido con brillo hiperecogénico y total ausencia de flujo tanto en su interior como en su pared. El tránsito esofágico mostró una impronta en la pared anterior del esófago distal por una formación quística mediastínica, sin comunicación con la luz, que no impedía el paso del contraste. Todos estos hallazgos nos plantearon el diagnóstico diferencial entre el quiste por duplicación esofágica y un quiste broncogénico, por lo que se planteó el tratamiento quirúrgico.

Mediante un abordaje abdominal subcostal bilateral y tras realizar maniobra de Pinotti (fig. 2), se palpó una tumoración esofágica que se pudo liberar. Se disecó la tumoración en el plano de la capa muscular del esófago, sin abrir la mucosa. Tras extirpar la tumoración quística, se aproximó la capa muscular con puntos sueltos. Se realizó piloroplastia, ante la duda de haber podido lesionar inadvertidamente los nervios vagos, y una funduplicatura parcial anterior tipo Dor, con fijación al pilar derecho del fundus gástrico. El estudio histopatológico reveló una formación quística tapizada de epitelio cilíndrico ciliado, con pared constituida por dos capas de músculo liso, y se confirmó el diagnóstico de quiste esofágico benigno.

El curso postoperatorio transcurrió sin incidencias. El paciente inició la ingesta de líquidos el quinto día postoperatorio y fue dado de alta hospitalaria al octavo día.

El paciente fue revisado al mes del alta y se lo encontró asintomático y con tránsito baritado normal.

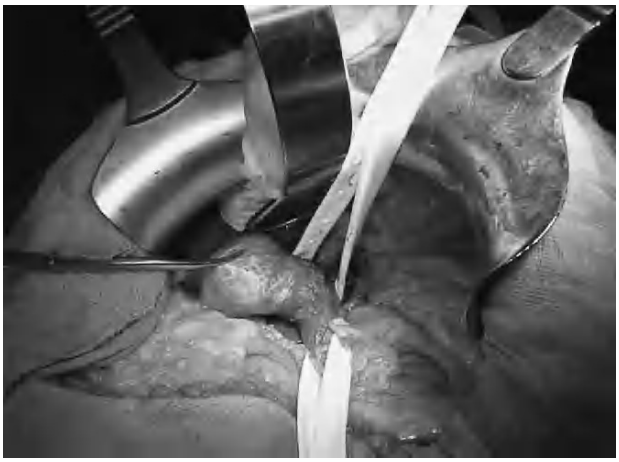

Fig. 2. Aislamiento del quiste esofágico tras realización de maniobra de Pinotti.

Discusión

El quiste por duplicación esofágica es una malformación congénita poco frecuente. Su origen se debe a un fallo en el proceso de vacuolización completa del esófago que se produce entre la quinta y la octava semana del período embrionario. Puede asociarse a otro tipo de malformaciones congénitas como la duplicación de intestino delgado, atresia esofágica distal a la duplicación, fístula traqueoesofágica, escoliosis y hemivértebra, así como alteraciones de la unión espinal[4]. Se presenta con mayor frecuencia en varones y se localiza principalmente en el margen derecho del tercio distal del esófago.

La presentación clínica es variada. La mayor parte de los quistes por duplicación esofágica permanecen asintomáticos hasta la edad adulta, especialmente los que se localizan en el tercio medio e inferior del esófago. En los casos que ocasionan síntomas, el más frecuente es la disfagia (70%), seguida de molestias epigástricas (20%) y dolor retroesternal (10%). Anorexia, regurgitación, disnea y tos también pueden ser referidos, aunque con menos frecuencia[5].

El caso que presentamos se inició con disfagia progresiva acompañada de pérdida de peso, y el quiste estaba en el tercio inferior del esófago.

El diagnóstico definitivo es anatomopatológico; para ello es necesaria la extirpación quirúrgica. Los criterios anatomopatológicos son: que el quiste esté en contacto con la pared del esófago; envuelto por dos capas musculares lisas, y su epitelio de revestimiento debe estar constituido por alguno de los niveles del tracto gastrointestinal, ya sea escamoso, columnar, seudoestratificado o ciliado. A pesar de ello, podemos llegar a un diagnóstico de sospecha apoyándonos en una serie de pruebas complementarias. La radiología simple de tórax puede mostrar ensanchamiento mediastínico y desplazamiento de la tráquea. El tránsito baritado revela en algunos casos desplazamiento del esófago y la tráquea por masa intramural o extramural. La endoscopia digestiva alta sirve para valorar el estado de la mucosa esofágica. La tomografía computarizada puede ayudar a la localización del quiste en dos planos, pero no distingue entre lesiones quísticas y sólidas, por lo que la supera la resonancia magnética, que permite la localización en tres planos y distingue si el contenido de la lesión es quístico. Actualmente, la prueba diagnóstica de elección en el quiste por duplicación esofágica es la ultrasonografía endoscópica, que nos ayuda a establecer la relación anatómica del quiste con el esófago, la aorta descendente y el diafragma. Nos ofrece además visión en todos los planos del espacio y la medida de los tres diámetros máximos del quiste y no precisa administración de contraste. Permite, asimismo, detectar si hay continuidad entre la muscular propia del esófago y la pared del quiste[3,6,7].

La biopsia endoscópica debe evitarse para reducir el riesgo de lesión mucosa durante la resección quirúrgica posterior[2,8].

El tratamiento de elección es la exéresis quirúrgica completa debido a la posibilidad de degeneración y a la facilidad de su extirpación. El abordaje quirúrgico se realizará en la mayoría de los casos a través de una toracotomía posterolateral, aunque en la actualidad se han descrito abordajes mínimamente invasivos con iguales seguridad y eficacia que el abordaje abierto y con una recuperación del paciente en menos tiempo. La técnica consiste en llevar a cabo una disección completa extramucosa del quiste evitando lesionar la capa muscular esofágica. Hay que tener en cuenta la cercanía del nervio vago para evitar lesionarlo. Tras la enucleación del quiste, se recomienda aproximar los bordes de la capa muscular propia del esófago[2,3]. La punción y el drenaje del quiste guiado por endoscopia o tomografía computarizada pueden ser una alternativa en pacientes de alto riesgo quirúrgico o en los que rechacen el tratamiento quirúrgico, aunque debemos saber que no es una técnica exenta de riesgo[9]. Se han publicado casos de seudodivertículos en el lugar de resección del quiste, por lo que se recomienda el seguimiento de estos pacientes mediante endoscopias y/o radiografías con contraste seriadas[10].

Bibliografía

1. Versleijen NW, Drenth JP, Nagengast FM. A case of esophageal duplication cyst with a 13 year follow-up period. Endoscopy. 2005; 37:870-2.
2. Fibla J, Penagos JC, Farina C, Gómez G, Estrada G, León C. Quiste de duplicación esofágica. Cir Esp. 2004;75:359-61.
3. Kim YW, Sohn TI, Shim HS, Kim CB. Itraabdominal esophageal duplication cyst in an adult. Yonsei Med J. 2005;46:859-61.
4. Sodhi KS, Saxena AK, Narasimha Rao KL, Singh M, Suri S. Esophageal duplication cyst: an inusual cause of respiratory distress in infants. Pediatr Emerg Care. 2005;21:854-6.
5. Arbona JL, Figueroa JG, Mayoral J. Congenital esophageal cyst: case report and review of literature. Am J Gastroenterol. 1984;79: 177-82.
6. Oti DS, Wolfmann NT, Wu WC. Endoscopic ultrasonography of benign esophageal cyst simulating leiomyoma. J Clin Gastroenterol. 1992;15:85-7.
7. Bhutani MS, Hoffman BJ, Reed C. Endosonographic diagnosis of an esophageal duplication cyst. Endoscopy. 1996;28:396-7.
8. Briganti V, Molle PH, Miele V, Vallasciani S, Calisti A. Quiste broncogénico de la pared esofágica: un caso inusual de disfagia en un paciente pediátrico. Cir Pediatr. 2003;16:99-101.
9. Cioffi U, Bonavina L, De Simone M, Santambrogio L, Pavoni G, Testori A, et al. Presentation and surgical management of bronchogenic and esophageal duplication cyst in adults. Chest. 1998;113: 1492-6.
10. Perger L, Azzie G, Watch L, Weinsheimer R. Two cases of thoracoscopic resection of esophageal duplication in children. J Laparoendosc Adv Surg Tech A. 2006;16:418-21.