Linfoma no hodgkiniano primario de cuello uterino en una mujer con síndrome de inmunodeficiencia adquirida (sida)

Sr. Editor: Los linfomas no hodgkinianos (LNH) constituían hasta 1996 la segunda neoplasia en frecuencia en pacientes con sida, después del sarcoma de Kaposi (SK). Tras 1996 y, con el advenimiento de la terapia antirretroviral de gran actividad (TARGA), se ha observado una disminución en la incidencia y gravedad de ciertas infecciones oportunistas, de los LNH primarios de sistema nervioso central (SNC) y del SK, pero no de los LNH sistémicos[1]. Estas neoplasias pueden ocurrir en todos los grupos de riesgo de pacientes infectados por el virus de la inmunodeficiencia humana (VIH) y tienen una gran diversidad morfológica. Los más frecuentes se pueden clasificar en tres grandes grupos: linfomas sistémicos, linfoma primario del SNC y linfoma primario de cavidades serosas que representan el 80, 12 y 2% de los casos, respectivamente[2]. Suelen ser extranodales, de alto grado de malignidad, centroblásticos o inmunoblásticos, de células B[3]. Las localizaciones más frecuentes, en el caso de los linfomas sistémicos, son tubo digestivo, médula ósea, hígado, tejido celular subcutáneo y piel.

Presentamos un caso de LNH primario de cuello uterino en una mujer con sida.

Caso clínico

Paciente de 31 años de edad, que es admitida en la Unidad XVI por presentar dolor hipogástrico, fiebre y flujo vaginal serohemático de una semana de evolución. Refería tener infección por el VIH desde hacía 4 años, ex adicta a cocaína intravenosa, fumadora de 20 cigarrillos diarios y haber sido tratada por gonorrea a los 18 años. En 2002 se le diagnosticó tuberculosis pulmonar por una micobacteria multirresistente, realizando tratamiento completo durante un año. En 2003 inició su tratamiento antiviral con lamivudina, estavudina, nevirapina y abacavir, que abandonó a los 5 meses por intolerancia gástrica. Al examen se hallaba lúcida, afebril, globalmente orientada, con bajo peso y candidiasis oral. El abdomen era blando, depresible y doloroso a la palpación profunda en hipogastrio sin descompresión, no se palpaban visceromegalias y los ruidos hidroaéreos estaban presentes. Presentaba flujo vaginal hemático. Se interpretó como una enfermedad inflamatoria pélvica y se indicó un tratamiento antibiótico con ampicilina/sulbactam 1,5 g IV/6 h, ciprofloxacino 200 mg i.v./12 h y fluconazol 100 mg p.o./24 h. La paciente permaneció afebril, pero con persistencia de la hemorragia genital. La radiografía de tórax, la ecografía abdominal y ginecológica y el examen de fondo de ojo fueron normales. En la analítica hemática se observó hematócrito: 31%; leucocitos, 3.000/μl – (N: 70 – L: 20 – E: 4 – B: 1 – M: 5) – VSG: 99 mm 1.ª hora; plaquetas, 244.000/μl; bilirrubina total, 0,30 mg/dl; ALT, 12 U/l; AST: 38 U/l; fosfatasa alcalina, 175 U/l; LDH, 695 U/l; glucemia, 0,81 g/dl; urea, 0,32 g/dl; Quick, 100%; KPTT, 44 s; VDRL, no reactiva; CD_4: 31/μl; carga viral: > 500.000 copias/ml (b-ADN). El resto de los análisis fue normal. Se añadió al tratamiento trimetoprima-sulfametoxazol, 800/160 mg/24 h por vía oral (p.o.), como profilaxis de neumocistosis.

La evaluación ginecológica informó genitales externos sin enfermedad evidente, vagina amplia y sin lesiones visibles. Al tacto, el cuello uterino se presentó indoloro a la movilización, el útero se hallaba en antero versoflexión de forma y tamaño conservado, y los anexos no presentaban particularidades. La colposcopia permitió observar la presencia de secreción hemática en orificio cervical externo, exocérvix con puntillado hemorrágico y una lesión rojiza, sobreelevada, de bordes netos en hora 12, de la cual se efectuó una toma biópsica (fig. 1). El estudio histológico de la lesión cervical permitió establecer el diagnóstico de LNH de células B, CD20+ de cuello uterino (fig. 2). Se realizaron TC de tórax, abdomen y pelvis y biopsia de médula ósea que resultaron normales. Se estableció que se trataba de un LNH primario de cuello uterino, estadio I E (según la clasificación de Ann Arbor). Se indicó tratamiento antirretroviral con estavudina (40 mg/12 h), lamivudina (150 mg/12 h) y nevirapina (200 mg/día) los primeros 14 días y luego 200 mg/12 h. Se mantuvo la indicación de trimetoprima-sulfametoxazol y fluconazol en las dosis previamente mencionadas y, comenzó su tratamiento antineoplásico con ciclofosfamida, 750 mg/m^2, adriamicina, 25 mg/m^2 IV, vincristina, 1,4 mg/m^2 y prednisona 100 mg p.o. por 5 días (CHOP). La paciente completó tres ciclos de quimioterapia con buena respuesta clínica.

Actualmente la paciente se encuentra con lamivudina (150 mg/12 h), es-

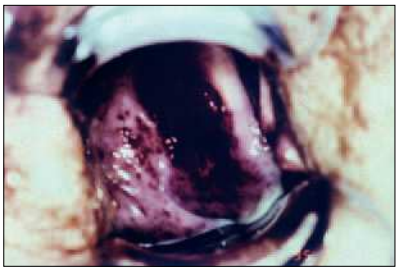

Figura 1. Colposcopia: exocérvix con puntillado hemorrágico; lesión rojiza, sobreelevada, de bordes netos en hora 12 de cuello uterino.



Figura 2. Epitelio escamoso indemne, por debajo se observa una proliferación de células linfoideas con los caracteres de centroblastos (HE; pequeño aumento).

tavudina (40 mg/12 h) y nevirapina (200 mg/12 h) en seguimiento ambulatorio por los servicios de Infectología, Ginecología y Oncología. El último control analítico mostró 200 CD4/μl y una carga viral de 50. 000 copias/ml (b-ADN) tras 12 meses de tratamiento.

Comentarios

El tracto genital femenino puede ser comprometido por los LNH en el marco de una enfermedad neoplásica diseminada, pero es extremadamente raro su origen en esta localización[4]. Se calcula que 1 de cada 730 LNH puede originarse en el cuello uterino[5]. En los últimos 20 años se han comunicado sólo 4 casos de LNH de cuello uterino, uno de ellos asociado a quimioterapia por un linfoma de Hodgkin[6], dos en pacientes previamente sanas[7] y uno en una paciente con sida[8]. En todos los casos las pacientes se encontraban asintomáticas y el diagnóstico resultó ser un hallazgo en un examen ginecológico habitual. En el caso de nuestra paciente, la hemorragia genital permitió realizar un diagnóstico precoz que redundó en un tratamiento eficaz. Sin embargo, dada la falta de sintomatología específica que se observa en los pocos casos descritos, creemos prudente realizar colposcopia y examen de Papanicolaou, en especial cuando el recuento de CD4 es inferior a 200/μl, cada 6-12 meses. En el caso de existir antecedentes de infección por virus del papiloma humano, displasia cervical o neoplasia intraepitelial, el control debería realizarse cada 3 a 6 meses[9]. La paciente completó tres ciclos de quimioterapia y, actualmente se halla con TARGA en control ambulatorio, libre de enfermedad maligna, a los 12 meses de realizado el diagnóstico. Es de destacar la forma de presentación colposcópica del tumor, que simulaba un SK.

Mario Valerga,
Elisabeth Rodríguez-Ríos,
Ricardo Schtirbu y Ricardo Marino
Unidad XVI y Servicio de Anatomía Patológica. Hospital de Enfermedades Infecciosas Francisco J. Muñiz. Ciudad Autónoma de Buenos Aires. República Argentina.

Bibliografía

1. Rubio R. Impacto de la terapia antirretroviral de alta eficacia en la historia de los linfomas no hodgkinianos asociados al SIDA. AIDS Cyber J. 2000:3.
2. Cesarman E, Mesri E. Virus-associated lymphomas. Curr Opin Oncol. 1999;11:322-32.
3. Macías J, Valerga M, Trombetta L, Franchi M, Schtirbu R. Linfomas no hodgkinianos asociados a infección por el virus de la inmunodeficiencia humana. Rev Arg Infect. 1996;9: 3-11.
4. Gases E, Díaz-Arrastia C, Di Maio T, Melman N. Non-Hodgkin lymphoma of the endometrium in human immunodeficiency virus infection. Obstet Gynecol. 1997;90:697-9.
5. Komacki R, Cox J, Hanson R. Malignant lymphoma of the uterine cervix. Cancer. 1984;48: 1699.
6. Venizeos I, Zafrakas M, Dragoumis K, Mandala E, Bondis J. Non-Hodgkin lymphoma's involving the uterine cervix after treatment for Hodgkin disease. Leuk lymphoma. 2003;44: 2155-7.
7. el Omari-Alaoui H, Kebdan T, Benjaafar N, El Gahzi E, Erriahn H, El Guedari B. Non-Hodgkin lymphoma of the uterus: apropos of 4 cases and review of the literature. Cancer Radiother. 2002;6:39-45.
8. Pham D, Guthrie T, Ndubisi B. HIV-associated primary cervical non-Hodgkin's lymphoma and two other cases of primary pelvic non-Hodgkin's lymphoma. Gynecol Oncol. 2004;93: 719-20.
9. Abularach S, Anderson J. Gynecologic problems in women with HIV. En: A guide to the clinical care of women with AIDS. Cap. VI. HRSA; 2000. p. 149-94.