CIR ESP. 2018;96(Espec Congr):12

Cirugía Española

www.elsevier.es/cirugia

P-647 - UTILIZACIÓN DE LA SONDA DE LINTON INTRABDOMINAL PARA MEJORAR EL DRENAJE VENOSO HEPÁTICO EN EL TRASPLANTE HEPÁTICO

García Muñoz, Patricia; Cepeda Franco, Carmen; Fernández Ramos, María; Álamo Martínez, José María; Suárez Artacho, Gonzalo; Bernal Bellido, Carmen; Padillo Ruiz, Francisco Javier; Gómez Bravo, Miguel Ángel

Hospital Universitario Virgen del Rocío, Sevilla.

Resumen

Introducción: En el trasplante hepático, una diferencia importante entre el tamaño del injerto y el espacio subfrénico derecho puede causar problemas relacionados con el drenaje venoso del injerto por incorrecta posición del mismo, simulando un síndrome de Budd-Chiari agudo. Se han descrito algunos dispositivos para corregir la posición del injerto como la prótesis mamaria, la sonda de Foley y la sonda de Sengstaken-Blakemore.

Caso clínico: Presentamos el caso de una mujer de 51 años con poliquistosis hepatorrenal de años de evolución que se somete a un trasplante combinado hepatorrenal. Recibió un injerto hepático de 1.878 g en discordancia a la pieza de hepatectomía que pesó 6.526 g debido al gran volumen hepático a expensas de múltiples quistes de gran tamaño. En las primeras horas postrasplante, desarrolla importante inestabilidad hemodinámica que no responde a medidas de resucitación, objetivándose en la eco-Doppler un flujo enlentecido y monofásico a nivel de las venas suprahepáticas. Se interviene de forma urgente apreciándose una posición incorrecta del injerto hepático en el hipocondrio derecho que causaba la torsión de la anastomosis cavo-cava latero-lateral produciendo, por tanto, una obstrucción del flujo sanguíneo venoso. Se desestimó colocar una prótesis mamaria por la posibilidad de migración de la misma dado el gran espacio subfrénico derecho por la nefrectomía derecha añadida, y se colocó una sonda de Linton con el balón inflado con 400 ml de suero elevando el lóbulo hepático derecho e impidiendo la torsión de la anastomosis cavo-cavo con clara mejoría del drenaje venoso. Se realizaron controles diarios mediante Eco-Doppler desinflándose el balón de forma progresiva hasta que se pudo retirar la sonda a las 2 semanas del trasplante sin incidencias y sin necesidad de una nueva intervención.

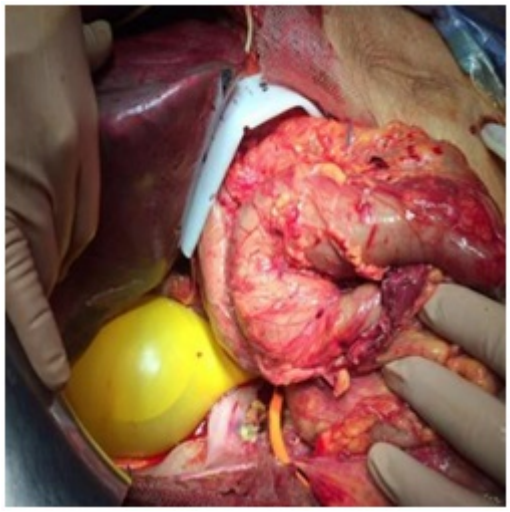

Discusión: La sonda Linton-Nachlas es una variedad de la sonda de Sengstaken-Blakemore para controlar el sangrado de varices esofágicas, que a diferencia de esta, está provista de un solo balón de mayor capacidad. Estos dispositivos se pueden utilizar de forma ectópica para corregir la obstrucción de drenaje venoso en el caso del trasplante hepático con desproporción entre el tamaño del injerto y la fosa hepática del receptor, con la ventaja de poder modificar la posición del injerto al manipular externamente el balón bajo control ecográfico.

0009-739X © 2018 AEC. Publicado por Elsevier España, S.L.U. Todos los derechos reservados