CIR ESP. 2018;96(Espec Congr):7

Cirugía Española

www.elsevier.es/cirugia

P-527 - USO DE MALLAS SINTÉTICAS EN LA RECONSTRUCCIÓN DE LA PARED ABDOMINAL TRAS CIRUGÍA DE SARCOMAS DE PELVIS

Maté Mate, Paloma; Castell Gómez, José Tomás; Pastor Morate, Daniel; Mata Juberías, Luis Alberto; Peleteiro Pensado, Manuel; Ortiz Cruz, Eduardo José; Díaz Domínguez, Joaquín

Hospital Universitario La Paz, Madrid.

Resumen

Introducción: La cirugía curativa de los sarcomas pélvicos supone un reto terapéutico para diferentes especialistas. Tras la resección del tumor es necesaria la reconstrucción de la pelvis y la estabilidad de la misma, empleando para ello tejidos autólogos, tales como colgajos miocutáneos y materiales protésicos, como mallas irreabsorbibles. Presentamos tres pacientes con sarcomas de pelvis intervenidos en nuestro centro en el último año.

Casos clínicos: Caso 1: varón de 43 años con sarcoma de Ewing extraesquelético en pared abdominal de pelvis derecha que contacta con la cresta ilíaca. Recibe neoadyuvancia con quimioterapia y en 2017 se realiza cirugía de resección tumoral. Caso 2: mujer de 65 años, intervenida en 2005 de un liposarcoma pleomórfico de miembro inferior izquierdo. Remitida a nuestro centro en 2009, con posteriores recidivas locales que requieren ampliación de la zona de resección. Se realiza en 2017 resección radical con hemipelvectomía externa izquierda. Caso 3: varón de 26 años, intervenido en otro centro de sarcoma pleomórfico de región inguinal y glútea izquierda 2 años antes, implantándose prótesis de cadera izquierda. Remitido a nuestro hospital por recidiva local. Recibe terapia adyuvante, sin objetivarse disminución de la masa tumoral por lo que se decide tratamiento quirúrgico. Resultados: Caso 1: se realiza hemipelvectomía externa derecha (Traumatología), reconstrucción de pared pélvica con malla de Prolene y cobertura de la misma con colgajo de tensor de la fascia lata y avance de colgajo glúteo (Cirugía General y Cirugía Plástica). Durante el postoperatorio, presenta seroma de herida quirúrgica, que se trata de forma conservadora con buena evolución del mismo. Caso 2: se lleva a cabo hemipelvectomía externa modificada izquierda (Traumatología) con malla preperitoneal (Cirugía General). No presenta complicaciones postoperatorias, siendo dada de alta el 16º día tras la cirugía. Caso 3: se realiza hemipelvectomía izquierda externa (Traumatología) con reconstrucción de pared abdominal con malla de PTFE preperitoneal (Cirugía General) (fig.) y cierre primario mediante cobertura con colgajo posterior miofasciocutáneo de glúteo mayor (Cirugía Plástica). No presenta complicaciones y es dado de alta a los 13 días.

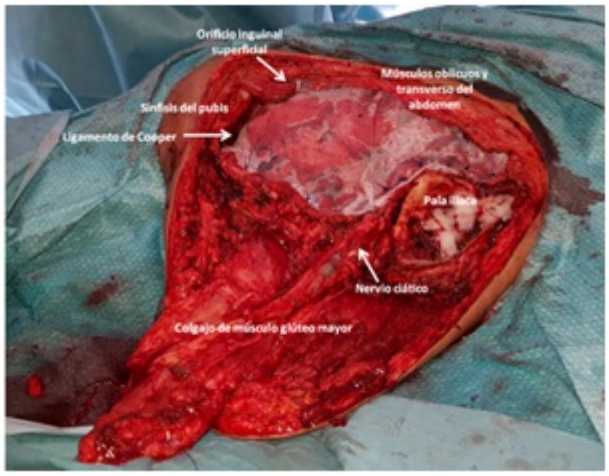

Discusión: La cirugía de resección de sarcomas pélvicos es la única posibilidad de curación en pacientes que presentan este tipo de tumor. Se trata de casos poco frecuentes y con una dificultad considerable, por lo que deben ser pacientes valorados y tratados por equipos multidisciplinares en centros de referencia y con individualización de la técnica en función del paciente y del tipo de tumor y su localización. La bibliografía en este tema es escasa, pero puede afirmarse que la reconstrucción pélvica con malla persigue dos objetivos: el primero de ellos, la sustitución de la pared músculoaponeurótica y el segundo, conferir estabilidad al anillo pélvico. Respecto al tipo de malla, ésta debe ser de alta densidad para una mayor estabilidad y ser compatible con la interfaz peritoneal, si fuera necesario. Por último, es recomendable cuando sea posible reforzar la zona de la malla con colgajos musculares, por ejemplo el músculo glúteo mayor, para evitar complicaciones tales como seromas o infecciones en la zona de la malla.

0009-739X © 2018 AEC. Publicado por Elsevier España, S.L.U. Todos los derechos reservados