CIR ESP. 2017;95(Espec Congr):868

Cirugía Española

www.elsevier.es/cirugia

P-700 - TORSIÓN DEL INJERTO PANCREÁTICO, RARA ENTIDAD POS-TRASPLANTE SIMULANDO UNA APENDICITIS AGUDA. APORTACIÓN DE UN CASO Y REVISIÓN DE LA LITERATURA

Moreno Muzas, Celia; Gallegos Villalobos, Ángel; Utrillas Martínez, Ana C; San Antón Beranoaguirre, Joana; Minguillón Serrano, Antonio; del Val Gil, José M

Hospital General Obispo Polanco, Teruel.

Resumen

Introducción: Presentación de una inusual complicación aguda tardía del injerto pancreático tras trasplante simultáneo páncreas-riñón (SPK). Descripción de los hallazgos intraoperatorios y discusión de los posibles factores predisponentes, junto con la búsqueda bibliográfica en PubMed.

Caso clínico: Mujer de 38 años, trasplante SPK con drenaje entérico por IRC secundaria a nefropatía diabética hace 8 años, en Centro Trasplantador de otra CCAA. Acude a nuestro pequeño Hospital presentando dolor abdominal brusco en FID de 12 horas de evolución con defensa a la palpación, sin alteración glucémica y normal función renal. Leucocitosis moderada, amilasa normal. ECO-Doppler y TC muestran el injerto pancreático en FID sin anomalías y vascularización conservada, apéndice con realce vascular y líquido libre. Con sospecha de apendicitis es intervenida de urgencia encontrando líquido libre seroso rodeando el injerto pancreático (no rico en amilasa), cuerpo-cola del injerto pancreático en posición anterior, presenta rotación/giro sobre su eje transversal, doblado/plegado sobre duodeno-cabeza en posición caudal de aspecto normal y bien perfundido, resto glándula congestiva, coloración rojo-vinosa con clara zona de delimitación. Apéndice “flemonosa” en posición retrocecal, sin contacto con el injerto. Se de-torsiona el injerto colocando la cola en situación cefálica, cubierta con epiplón para mantener su posición correcta, no se considera prudente puntos de fijación por riesgo de desgarrar la glándula y formación de una fístula, se finaliza la intervención con apendicectomía y drenaje. Curso postoperatorio favorable, manteniendo función renal y glucemias normales. Estudio histológico del apéndice normal. Rara complicación aguda quirúrgica que simula una apendicitis aguda, y con riesgo de confusión con pancreatitis tardía del injerto de tratamiento conservador con el consiguiente riesgo para el injerto torsionado. El bajo nivel de amilasa en líquido peritoneal, buena evolución del cuadro tras la intervención con desaparición del dolor, y mantenimiento de glucemias normales, descartan disfunción del injerto y pancreatitis secundaria al evento. Se concluye como causa la “torsión” del injerto pancreático, una rara entidad no encontrando ningún caso similar descrito en la literatura. Todas las publicaciones encontradas en PubMed hacen referencia a la torsión aguda del injerto renal en SPK, complicación descrita en los primeros años pos-trasplante, excepto un caso a los 10 años. Se postulan como causas que pueden favorecer la anormal movilidad del injerto renal y su rotación su posición en cavidad en el SPK, escasez de adherencias secundarias al tratamiento crónico con esteroides y un pedículo vascular largo. Los casos en los que el riñón es viable se coloca en su

posición mediante pexia.

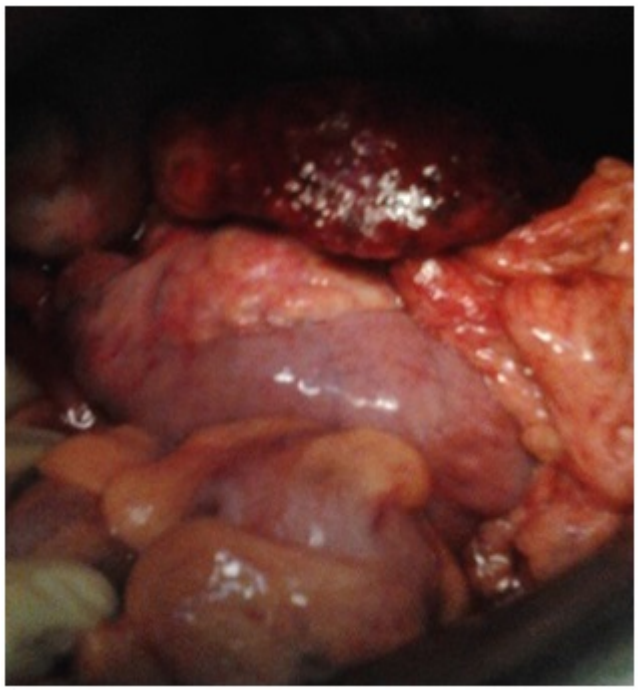

Discusión: El evento no afectó a la supervivencia del injerto, posiblemente debido a la pronta intervención y de-torsión del mismo. A parte de la falta de adherencias que puede conferir movilidad a la porción distal del injerto sobre la fija, cabeza-anastomosis duodeno-yeyunal y pedículo vascular, y su posición con duodeno-cabeza caudal y cola cefálica que le puede conferir movilidad por efecto de la gravedad, no tenemos una explicación para esta rara complicación y lo que motivó su presentación en este momento evolutivo.

0009-739X © 2017 AEC. Publicado por Elsevier España, S.L.U. Todos los derechos reservados