CIR ESP. 2017;95(Espec Congr):703

Cirugía Española

www.elsevier.es/cirugia

P-535 - HEMATOMA GLÚTEO COMO PRIMERA MANIFESTACIÓN DE UN SARCOMA PLEOMÓRFICO

Macero Delgado, Ángel; Peiró Monzo, Fabián; Montesinos, Carmen; Seguí, Jesús; Krystek, Nicolás; Fluixá, Ana; Reinaldo, Dietmar; Orozco, Natalia

Hospital de Gandía y Centro de Especialidades Francesc de Borja, Gandía.

Resumen

Introducción y objetivos: Los sarcomas son un grupo raro de tumores malignos de origen mesenquimal, englobando menos de 1% de tumores malignos en adultos y 2% en pacientes pediátricos. Un 80% se origina de tejido blando y el restante de tejido óseo. El objetivo de este trabajo es la presentación de un caso atípico de sarcoma de partes blandas, en un paciente anticoagulado en el que se retrasó el diagnóstico, ya que presentaba la apariencia de hematoma glúteo.

Caso clínico: Varón de 86 años, en tratamiento con acenocumarol por síndrome antifosfolípidico, acude a urgencias por nódulo en nalga derecha que aumentó de tamaño, asociado a dificultad para la deambulación, y calor sobre tumoración. La ecografía describe una lesión subcutánea de aproximadamente 8 × 7 × 5,5 cm, de límites bien definidos sugestivo de colección: hematoma, absceso. Con el diagnóstico de hematoma a tensión, tras reversión de la anticoagulación, se interviene realizándose drenaje de la colección. Posteriormente, consulta al mes por recidiva de la tumoración/colección que no remite pese a curas. Se drena de nuevo colección hemática y se ajusta tratamiento anticoagulante. Ante la falta de resolución, se ingresa para control evolutivo. Se realiza RMN que informa de tumoración lobulada de 10 × 12 × 6 cm a 15 mm del nervio ciático, por lo que se toma biopsia de la lesión. Anatomía patológica informa de sarcoma pleomórfico indiferenciado de alto grado con células gigantes. Se remite a la unidad de sarcoma de referencia, donde completan estudio de extensión con TC toraco-abdomino-pelvico evidenciando imágenes sugestivas de metástasis pulmonares en LSI y LII, por lo que se desestima actitud quirúrgica y se remite a oncología que recomienda cuidados paliativos.

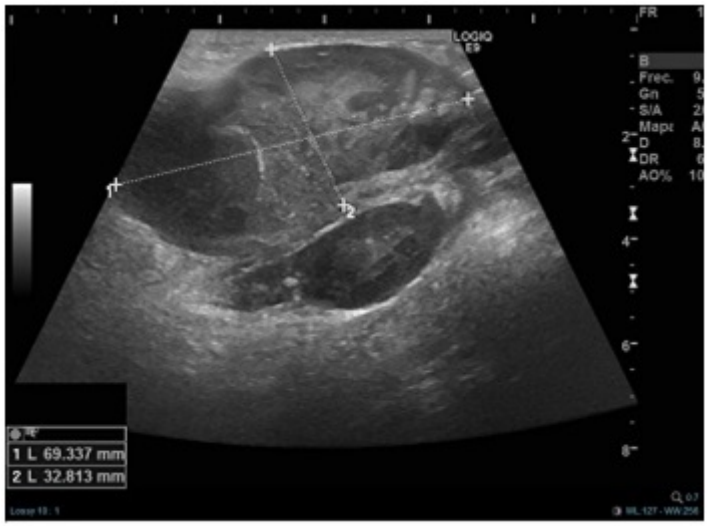

Discusión: El sarcoma indiferenciado de partes blandas es el subtipo más común de sarcoma en adultos, seguido del tumor GIST. Afecta en un 46% predominantemente en muslo, nalgas e ingles, seguidos de retroperitoneo y extremidades superiores. Su vía de diseminación predomina hacia pulmones. Clínicamente se manifiesta con la presencia de una masa indolora de crecimiento gradual. Si origina síntomas compresivos, aparecen parestesias, y raramente síndrome constitucional. En las exploraciones complementarias, la radiografía simple es poco útil, salvo si existe ocupación ósea a grandes rasgos. La RMN y el TC son las que mejor definen la lesión, aunque el diagnóstico definitivo es por biopsia incisional o con aguja gruesa, requiriendo técnicas de inmunohistoquimia para filiar mejor su origen. El tratamiento es la resección quirúrgica de la lesión, asociada a radioterapia pre o postoperatoria, siendo la quimioterapia poco efectiva. Dado que el crecimiento de estos tumores es larvado y en ocasiones puede confundirse con lesiones benignas (hematoma glúteo) como en nuestro caso, su diagnóstico es tardío, pero existen signos de alarma que nos deben hacer sospechar este tipo de lesiones como son: masa > 5 cm; tumoración dolorosa, crecimiento en profundidad a fascia. Ante una tumoración etiquetada de hematoma o lesiones inflamatorias que no responden al drenaje quirúrgico, es de vital importancia la toma de biopsia para no retrasar el diagnóstico de sarcoma de partes blandas.

0009-739X © 2017 AEC. Publicado por Elsevier España, S.L.U. Todos los derechos reservados