CIR ESP. 2017;95(Espec Congr):572

Cirugía Española

www.elsevier.es/cirugia

# P-404 - ASCITIS QUILOSA COMO COMPLICACIÓN DE LA CIRUGÍA ABDOMINAL

*Orive Aroz, Borja; Alegre Torrado, Cristina; Fernández, Tamara; Gutiérrez Andreu, Marta; Supelano Eslait, Guillermo; Nevado, Cristina; García Villar, Óscar; Yuste García, Pedro*

*Hospital Universitario 12 de Octubre, Madrid.*

## Resumen

**Introducción:** La ascitis quilosa es una complicación infrecuente consistente en la acumulación de quilo en la cavidad abdominal. Tiene baja incidencia tras una cirugía abdominal y se debe a la obstrucción del sistema linfático o a la sección de la cisterna de Pecquet, asociándose más frecuentemente al abordaje quirúrgico del retroperitoneo. Los síntomas más frecuentes son: distensión abdominal, anorexia, astenia, malnutrición y fiebre. El diagnóstico se establece con el análisis bioquímico del líquido intraabdominal, que presenta niveles elevados de triglicéridos y linfocitos. El tratamiento conservador suele ser efectivo en la mayoría de los casos.

**Caso clínico:** Varón de 62 años, intervenido de urgencia por obstrucción intestinal secundaria a tres neoplasias sincrónicas de colon y recto, realizándose una colectomía subtotal con anastomosis ileorrectal. Posteriormente presentó una fístula anastomótica debiendo reintervenirse con realización de una ileostomía terminal y cierre del muñón rectal. Por empeoramiento clínico y analítico del paciente se realizó una TC de control que mostraba varias colecciones intraabdominales, por lo que se decidió una nueva reintervención con lavado de la cavidad abdominal y colocación de drenajes. El líquido intraabdominal presentaba color blanco lechoso y en su análisis se objetivaron triglicéridos de 1.010 mg/uL, con diagnóstico de ascitis quilosa. Se decidió manejo conservador con administración de octreótido y dieta especifica con ácidos grasos de cadena media. El débito a través de los drenajes disminuyó paulatinamente hasta su retirada y un nuevo TAC de control mostró la práctica resolución de las colecciones intraabdominales. El paciente fue dado de alta tras 45 días de ingreso. Durante el seguimiento en consultas se observó mejoría clínica y nutricional del paciente, con buen manejo de la ileostomía.

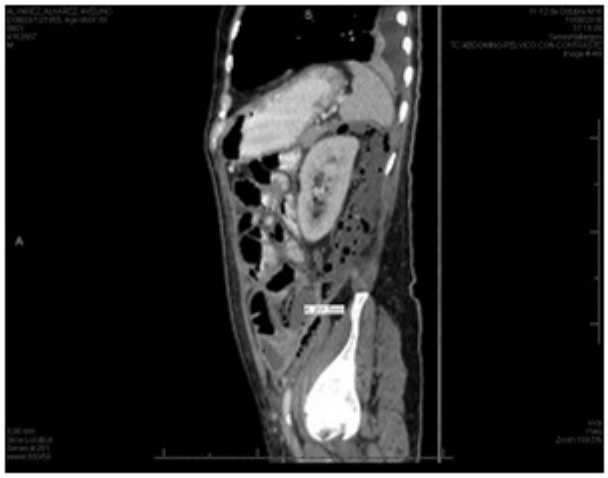

**Discusión:** La ascitis quilosa es una complicación postquirúrgica infrecuente, siendo suficiente para su tratamiento, en la mayoría de los casos, un manejo conservador con dieta basada en ácidos grasos de cadena media y la administración de octreótido, reservándose la embolización guiada por linfangiografía y la reparación quirúrgica, para casos refractarios, con resultados poco satisfactorios.

0009-739X © 2017 AEC. Publicado por Elsevier España, S.L.U. Todos los derechos reservados