CIR ESP. 2017;95(Espec Congr):553

Cirugía Española

www.elsevier.es/cirugia

P-385 - ADENOCARCINOMA APENDICULAR MUCINOSO CON FISTULIZACIÓN VÉSICO-SIGMOIDEA

Ros Comesaña, Alejandro; Orts Micó, Francisco; Belda Ibáñez, Tatiana; Gerona Serrano, Delia; Flórez Nisperuza, Ángela; Serra Díaz, Carlos

Hospital Virgen de los Lirios, Alcoy.

Resumen

Introducción: El carcinoma apendicular es una neoplasia que constituye un 3,5% de los tumores del apéndice y menos de 0,5% de los tumores gastrointestinales. Dentro de los tumores malignos el adenocarcinoma mucinoso supone el 26%, clínicamente suele presentarse con síntomas de apendicitis aguda y en el 70% de los casos su diagnóstico de certeza se realiza tras el análisis anatomopatológico.

Objetivos: Se presenta el caso clínico de un paciente de 75 años con sospecha clínica de plastrón apendicular, que es diagnosticado de adenocarcinoma mucinoso tras el estudio citológico del drenaje percutáneo y que presenta fistulización a sigma y vejiga.

Caso clínico: Paciente varón de 75 años que acude a Urgencias por dolor en hemiabdomen inferior de 2 semanas de evolución, ausencia de deposiciones en las últimas 48 horas, náuseas y sensación distérmica. A la exploración presenta dolor a la palpación de hipogastrio y fosa ilíaca izquierda, sin defensa, ni signos de irritación peritoneal, ni masas. La analítica sanguínea muestra elevación de PCR (7,6 mg/dl), leucocitosis (20,120/µL) y neutrofilia (90%). En el sedimento urinario presenta bacteriuria y hemoglobinuria. En la TC se aprecia una extensa área inflamatoria con colecciones hidroaéreas que se extiende desde región cecal hasta pared medial de sigma y pared superior de vejiga, a través de trayectos fistulosos compatible con plastrón apendicular. El paciente ingresa en el Servicio de Cirugía con la sospecha diagnóstica de plastrón apendicular, instaurándose antibioterapia y realizándose drenaje percutáneo, en el que se obtiene material mucinoso no purulento, que tras su análisis citológico es sugestivo de adenocarcinoma mucosecretor. Se realiza estudio de extensión presentando elevación de marcadores tumorales (CEA: 23,3 ng/ml) y sin evidencia de metástasis a distancia. Tras presentación del caso en el Comité multidisciplinar, se programa para la intervención quirúrgica conjuntamente con el Servicio de Urología. En la intervención quirúrgica se confirma la fistulización del tumor apendicular a cúpula vesical y a sigma, se realiza cistoscopia intraoperatoria hallando contenido mucoso, se cateteriza uréter derecho y se realiza resección de cúpula vesical, hemicolectomía derecha (con apendicectomía) y sigmoidectomía con anastomosis termino-terminal. El análisis anatomopatológico informa de adenocarcinoma apendicular mucinoso bien diferenciado intraparietal sobre adenoma velloso sésil. En pieza vesical y sigma, infiltración de la pared con sacos mucinosos y bordes libres de resección. Ganglios linfáticos libres de tumor. Postoperatoriamente el paciente presenta rectorragia precisando revisión

quirúrgica con resección de anastomosis izquierda y colostomía. Posteriormente evoluciona favorablemente, siendo dado de alta en 20 días.

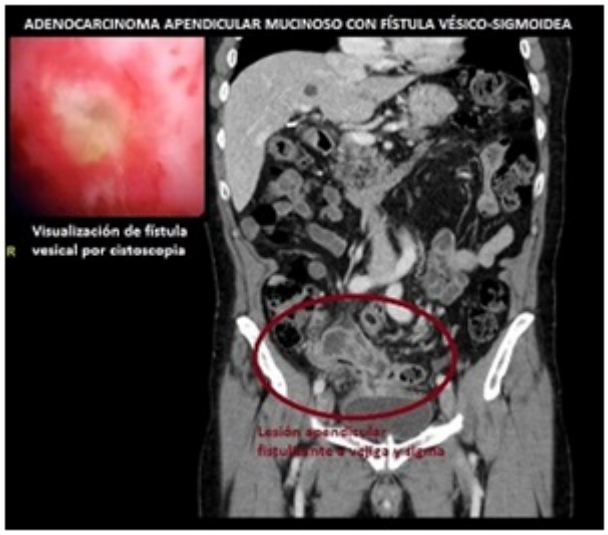

Discusión: Los tumores apendiculares malignos son raros (incidencia de 0,12/millón de habitantes), dentro de ellos el adenocarcinoma apendicular le sigue en frecuencia al cistoadenocarcinoma mucinoso. En la mayoría el diagnóstico es posterior a la apendicectomía, en nuestro caso el diagnóstico de sospecha se estableció tras el análisis citológico tras extracción de muestra percutánea, que permitió programar la cirugía de resección como tratamiento inicial. La mayoría de adenocarcinomas están perforados al diagnóstico (56%) pero es raro que presenten invasión de otros órganos, existiendo 3 casos publicados en la literatura con infiltración vesical.

0009-739X © 2017 AEC. Publicado por Elsevier España, S.L.U. Todos los derechos reservados