CIR ESP. 2017;95(Espec Congr):485

Cirugía Española

www.elsevier.es/cirugia

P-317 - SÍNDROME DE ARTERIA MESENTÉRICA SUPERIOR (SÍNDROME DE WILKIE). RESOLUCIÓN LAPAROSCÓPICA EN UN HOSPITAL COMARCAL

Roldán Baños, Sara[1]; Flores García, José Ángel[1]; Domínguez Martínez, José Ramón[1]; Domínguez Fernández, María del Henar[2]; Galván Martín, José[1]; Galnares Jiménez-Placer, Alfonso[1]; Barzola Navarro, Ernesto J.[3]; García García, Alberto[3]

[1]Hospital de Zafra, Zafra; [2]Hospital Universitario de Burgos, Burgos; [3]Hospital Universitario Infanta Cristina, Badajoz.

Resumen

Objetivos: Describir un caso de pinza aorto-mesentérica (PAM), síndrome de arteria mesentérica superior o de Wilkie dado que es infrecuente.

Caso clínico: Presentamos un caso de mujer de 27 años con cuadro de epigastralgia y plenitud postprandial, vómitos alimenticios de un año de evolución e importante pérdida ponderal. Asocia crisis hipoglucémicas postprandiales que afectan significativamente su calidad de vida (mareo, sudoración y temblor con cifras de glucemia inferiores a 40 mg/dl en diversas determinaciones). En tránsito intestinal manifiesta dilatación de la unión de segunda y tercera porciones duodenales con reflujo del contenido intraluminal hacia bulbo, permaneciendo a los 100 minutos de la ingesta retención del contraste baritado en duodeno. En tomografía axial se evidencia sobredistensión gástrica y duodenal hasta PAM, apreciándose a ese nivel disminución del diámetro anteroposterior entre aorta y arteria mesentérica superior (6 mm), con ligera dilatación de primeras asas de yeyuno que presentan dilatación de sus pliegues (posible malabsorción intestinal). Se inicia nutrición parenteral total y sondaje nasogástrico con reposo digestivo. Se realiza laparoscopia exploradora con cuatro trócares (10 mm umbilical, 5 mm ambos vacíos y 12 mm paraumbilical izquierdo) y confección de anastomosis duodeno-yeyunal (a unos 8 cm del ángulo de Treitz) látero-lateral mecánica con cierre del ojal mesentérico. La paciente es alta hospitalaria al 6º día postoperatorio, tolerando dieta sólida y con cifras de glucemia normalizadas.

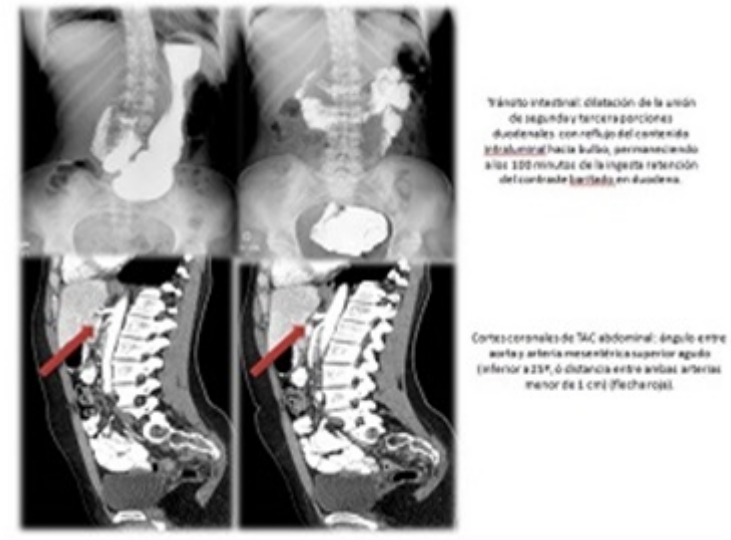

Discusión: La PAM, síndrome de arteria mesentérica superior o de Wilkie es infrecuente (incidencia 0,03-1%), predomina en mujeres adultas y está infradiagnosticada. Fue descrito por primera vez en 1861 por Von Rokitansky. Su diagnóstico requiere una alta sospecha clínica y se confirma con estudios radiológicos. Consiste en compresión de la tercera porción duodenal por un ángulo entre aorta y arteria mesentérica superior agudo (inferior a 25º, o distancia entre ambas arterias menor de 1 cm). Se han descrito numerosas intervenciones quirúrgicas para su tratamiento, pero la técnica de elección es la duodeno-yeyunostomía, con una tasa de éxito del 90%. La PAM debe tenerse en cuenta en pacientes jóvenes con cuadros suboclusivos crónicos, epigastralgia, vómitos alimenticios y pérdida de peso. La duodeno-yeyunostomía laparoscópica permite su resolución con poca morbilidad y excelentes resultados estéticos y funcionales.

0009-739X © 2017 AEC. Publicado por Elsevier España, S.L.U. Todos los derechos reservados