CIR ESP. 2017;95(Espec Congr):326

Cirugía Española

www.elsevier.es/cirugia

P-158 - HEMORRAGIA DIGESTIVA ALTA SECUNDARIA A DESGARRO DE MUCOSA GÁSTRICA EN PACIENTE CON POLICITEMIA VERA

Campos Martínez, Francisco Javier; de la Vega Olías, María del Coral; Balbuena García, Manuel; Salas Álvarez, Jesús María; Mendoza Esparrell, Gloria María; Moreno Arciniegas, Alejandra; Santamaría Rodríguez, Germán; Vega Ruíz, Vicente

Hospital Universitario de Puerto Real, Puerto Real.

Resumen

Objetivos: Presentar un caso de lesión gastrointestinal (desgarro gástrico) con hemorragia digestiva alta y neumoperitoneo secundario en paciente con policitemia vera (PV), como manifestación clínica inusual de este síndrome mieloproliferativo crónico.

Caso clínico: Mujer de 68 años, cardiópata e hipertensa. En seguimiento hematológico por PV JAK2+. Es derivada a Urgencias por dolor abdominal generalizado, súbito e intenso, tras biopsia de médula ósea. A la exploración presenta dolor a palpación en hipogastrio sin irritación peritoneal. Se solicita analítica básica (poliglobulia y leucocitosis) y TAC de abdomen-pelvis, donde se objetiva importante neumoperitoneo por probable perforación iatrogénica de colon ascendente. Durante estancia en observación presenta episodio de HDA franca, realizándose endoscopia digestiva alta (EDA) que muestra un desgarro (en arañazo) en mucosa gástrica. Valorado quirúrgicamente se decide laparotomía exploratoria urgente. Tras instilación de suero fisiológico y azul de metileno por SNG, objetivamos perforación en curvatura menor gástrica, de aproximadamente 4 cm de diámetro, no sugestiva de aspecto tumoral. Decidimos cierre del defecto gástrico con EndoGia 45 mm, invaginación de la línea de sutura y epipoplastia. La pieza quirúrgica se remite a Anatomía Patológica (AP). Durante hospitalización la paciente evoluciona favorablemente, con alta a la semana de la intervención. En consulta de revisión, la paciente presenta buena tolerancia oral con tránsito intestinal favorable y diario sin productos patológicos. La AP quirúrgica refleja mucosa gástrica con intensa dilatación vascular y hemorragia, con signos de regeneración epitelial. Es derivada a Digestivo para completar estudio. En EDA de control se objetivan cicatrices lineales con tejido de granulación reciente correspondientes a la zona de cierre quirúrgico del desgarro gástrico. Se lleva a cabo Test de Ureasa, con resultado positivo para *Helicobacter pylori*.

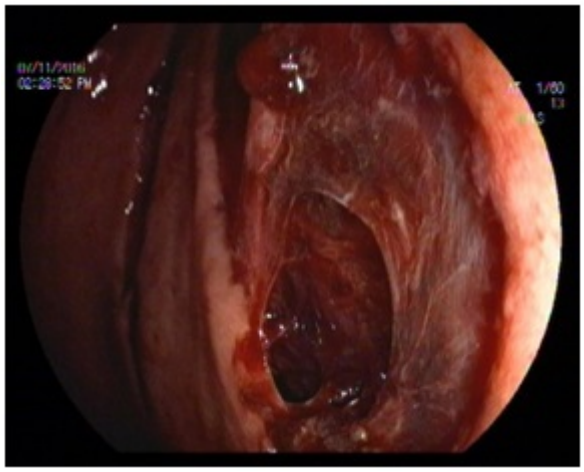

Discusión: La PV ocasiona importantes trastornos digestivos. Existe una mayor prevalencia de lesiones gastrointestinales (incremento entre un 7-23%) respecto a la población general. La lesión más representativa es la úlcera gástrica, siendo la hemorragia digestiva alta (HDA) secundaria a erosiones/desgarros una forma inusual de presentación. No obstante, independientemente del tipo de lesiones, la etiopatogenia de éstas es aún controvertida. Entre los posibles mecanismos patogénicos responsables de las lesiones gastrointestinales presentes en la PV destacan: a) Isquemia local secundaria a trombosis de vasos mucosos; b) Histaminemia secundaria a basofília; c) Mayor expresión de genes APOA4/APOC3 asociado a déficit de GIF; d) Infección por *Helicobacter pylori*, principalmente CagA +. Así mismo, existe un aumento del riesgo hemorrágico de dichas lesiones en asociación a leucocitosis y sexo femenino. Queda por determinar la correlación existente entre los diferentes mecanismos y factores de riesgo involucrados en la aparición las lesiones, así como la implicación “per se” de la PV como responsable de las mismas, sin olvidar el papel potenciador del HP asociado.

0009-739X © 2017 AEC. Publicado por Elsevier España, S.L.U. Todos los derechos reservados