CIR ESP. 2017;95(Espec Congr):236

Cirugía Española

www.elsevier.es/cirugia

P-068 - A PROPÓSITO DE UN CASO: METÁSTASIS TIROIDEA DE ADENOCARCINOMA DE RECTO AVANZADO

Nicolás de Cabo, Sara; Jiménez Mazure, Carolina; Pulido Roa, Isabel; Ribeiro González, Marta; Turiño Luque, Jesús; Mirón Fernández, Irene; Pérez Reyes, María; Santoyo Santoyo, Julio

Hospital Regional Universitario Carlos Haya, Málaga.

Resumen

Objetivos: Presentamos un caso de metástasis tiroidea de adenocarcinoma en el contexto de cáncer colorrectal como localización poco frecuente.

Métodos: Paciente mujer de 56 años, con antecedentes personales de Adenocarcinoma de recto estadio IV (pT2N0M1), con metástasis pulmonares; diagnosticado en 2013 y tratado mediante cirugía (resección anterior baja laparoscópica y resección atípica pulmonar en lóbulo inferior Izquierdo) y quimioterapia posterior con esquema XELOX. Durante el seguimiento, en PET de control aparece captación pulmonar y tiroidea compatible con metástasis. La paciente se encuentra asintomática y eutiroidea, la ecografía muestra nodulación sospechosa de 13 × 17 × 12 mm en lóbulo tiroideo izquierdo (LTI) y la PAAF es compatible con metástasis de adenocarcinoma. Tras presentar el caso en Comité Multidisciplinar se decide tratamiento de la lesión pulmonar con radioterapia e intervención quirúrgica de la lesión cervical.

Resultados: Intraoperatoriamente se encuentra nódulo indurado en LTI fijo a musculatura pretiroidea e íntimamente adherido al nervio laríngeo recurrente, sin infiltrarlo. Se realiza tiroidectomía total según técnica habitual con neuromonitorización de los nervios vagos y laríngeos recurrentes, manteniendo intensidad de señal pre y postexéresis. Se identifican y preservan las cuatro glándulas paratiroideas. El diagnóstico de la anatomía patológica, y tras estudio inmuno-histoquímico con CD-X2 es de metástasis de adenocarcinoma de origen intestinal. Es dada de alta sin complicaciones y en el momento actual la paciente se encuentra asintomática y libre de enfermedad.

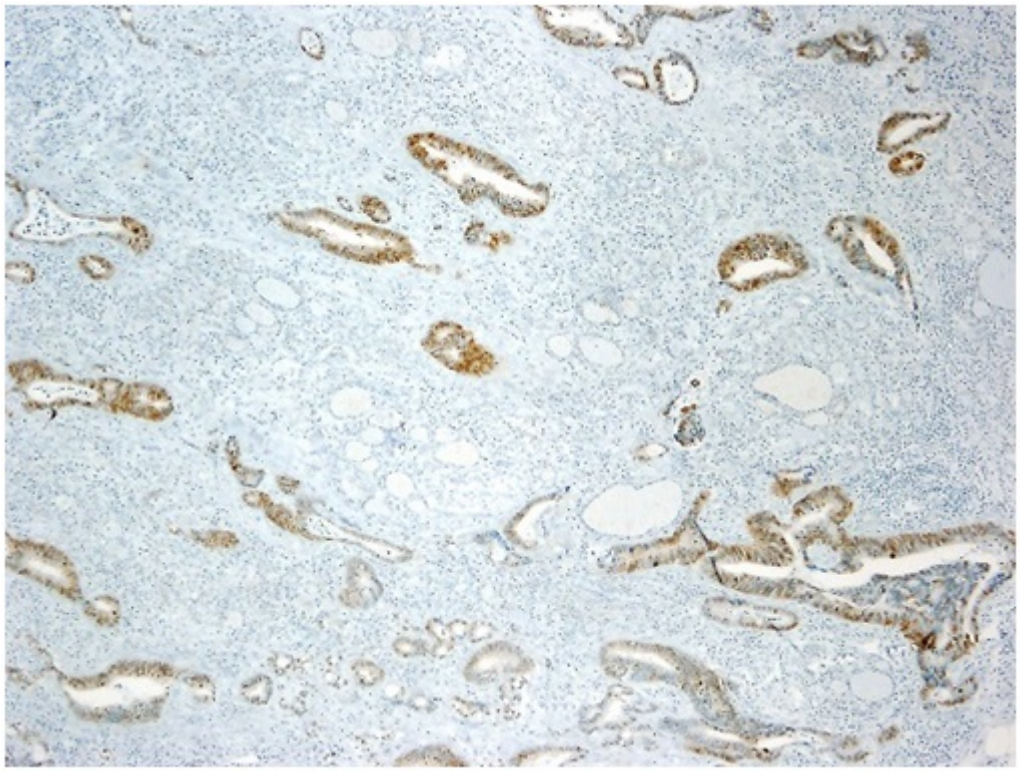

Conclusiones: Las metástasis tiroideas constituyen una entidad muy infrecuente. Aparecen en un 1,9-9,5% de los casos examinados histopatológicamente post-mortem, y en la práctica clínica representan sólo el 1,4-3% de los nódulos tiroideos con diagnóstico neoplásico. Los primarios más frecuentes son el riñón, la mama y el pulmón, siendo el origen colo-rectal excepcional, encontrando en la actualidad menos de 55 casos descritos en la literatura. Se asocia a estadios avanzados con afectación a distancia de otros órganos, considerándose más agresivas que las metástasis tiroideas de origen renal o mamario**.** La PAAF es necesaria para la confirmación, puesto que el diagnóstico por imagen no suele ser concluyente. La cirugía es el tratamiento de elección, habiendo demostrado beneficio en el control local de la enfermedad, y pudiendo asociarse a tratamiento adyuvante según el tipo de paciente y la afectación a otros órganos.

0009-739X © 2017 AEC. Publicado por Elsevier España, S.L.U. Todos los derechos reservados